

# Fiebre botonosa mediterránea maligna

Adriana Nohemi García Herrera,\* Edurne Erice Azparren,\* Mario García Parra,\* Elisa Sanz Granada\*

## RESUMEN

La fiebre botonosa mediterránea es una enfermedad infecciosa aguda incluida en el grupo de las rickettsiosis humanas, causada por *Rickettsia conorii*, con distribución geográfica circunscrita a los países mediterráneos donde es considerada como endémica. En España se ha observado en las últimas dos décadas un aumento de la incidencia y la presencia de casos en regiones geográficas distintas a la zona endémica descrita por el propio nombre de la enfermedad, que se ha correlacionado con las altas temperaturas y el bajo nivel de precipitaciones. Es una enfermedad generalmente benigna, de gravedad moderada y con baja mortalidad, cuyo espectro clínico varía desde casos asintomáticos hasta una excepcional forma «maligna» caracterizada por una afección visceral importante, especialmente insuficiencia renal, coagulación intravascular diseminada con exantema purpúrico, alteración hepática grave, infiltrados pulmonares y alteración de la conciencia. Describimos el caso de un paciente con fiebre botonosa mediterránea maligna que evolucionó de forma favorable.

**Palabras clave:** Fiebre botonosa mediterránea, rickettsiosis, fiebre botonosa mediterránea maligna.

## SUMMARY

*Mediterranean fever is an acute infectious disease included in the group of human rickettsiosis, caused by Rickettsia conorii, with geographic distribution circumscribed to the Mediterranean countries where it is considered endemic. In Spain, in the last two decades, there has been an increase in the incidence and presence of cases in geographical regions other than the endemic area described by the name of the disease, which has been correlated with the high temperatures and the low level of precipitations. It is a generally benign with low mortality associated. Its clinical spectrum varies from asymptomatic cases to an exceptional «malignant» form characterized by an important visceral compromise, especially renal failure, disseminated intravascular coagulation with purpuric rash, severe hepatic alteration, pulmonary infiltrates and altered level of consciousness. We describe the case of a patient with Malignant Mediterranean fever that evolved favorably.*

**Key words:** Mediterranean fever, rickettsiosis, malignant mediterranean fever.

## RESUMO

*A febre botonosa mediterrânea é uma doença infecciosa aguda. Está incluída no grupo da rickettsiosis humanas, causada pela Rickettsia conorii, com distribuição geográfica circunscrita aos países mediterrâneos onde é considerado como endêmico. Na Espanha, observou-se nas últimas duas décadas um aumento na incidência e a presença de casos nas regiões geográficas distintas as zonas endêmicas descritas pelo próprio nome da doença, que está relacionado com temperaturas altas e baixo nível de precipitação. É uma doença geralmente benigna, de gravidade moderada e com uma baixa mortalidade, cujo espectro clínico varia desde um caso assintomático até uma forma «maligna» excepcional, caracterizada por uma afeção visceral importante, especialmente insuficiência renal, coagulação intravascular disseminada com exantema purpúrico, alteração hepática grave, infiltrados pulmonares e alteração da consciência. Descrevemos o caso de um paciente com febre botonosa mediterrânea maligna que evoluiu de forma favorável.*

**Palavras-chave:** Febre botonosa mediterrânea, rickettsiosis, Febre botonosa mediterrânea maligna.

## INTRODUCCIÓN

La fiebre botonosa mediterránea (FBM) es una zoonosis causada por *Rickettsia conorii*, endémica de la zona mediterránea. En las últimas dos décadas han aumentado la incidencia y los casos en regiones geográficas

distintas a las endémicas, correlacionados con altas temperaturas y bajo nivel de precipitaciones. Su espectro varía desde casos asintomáticos hasta una excepcional forma «maligna».

## CASO CLÍNICO

Presentamos el caso de un paciente de 74 años con antecedentes de diabetes mellitus tipo 2 que consultó tras una semana de fiebre, artromialgias y temblores en las extremidades inferiores, complicado con insuficiencia renal aguda. Empeoró tras una semana de ingreso, con generalización de temblores asociada a desorientación. Sufrió deterioro en su estado de conciencia y empeoramiento respiratorio (Figura 1), con necesidad de ventilación mecánica e inestabilidad hemodinámica, elevación de transaminasas y bilirrubina directa. Dada la evolución tórpida con afectación multiorgánica, se solicitaron serologías para bacterias atípicas, y resultó positiva la inmunofluorescencia indirecta (IFI) para fiebre botonosa mediterránea. Se inició tratamiento con doxiciclina.

Al reinterrogar al paciente, comentó que dos semanas antes del inicio de los síntomas había regresado de la costa mediterránea. No refería picadura de garrapata ni presencia de lesiones cutáneas.

Tras el inicio del tratamiento, la recuperación fue completa. La serología de control realizada tres semanas después de la primera muestra resultó negativa, lo que confirmó el diagnóstico.

## DISCUSIÓN

En España se registraron 667 casos de FBM durante 2009-2012, con una media de 165 casos por año. La comunidad autónoma con mayor número de casos fue Andalucía (28%), seguida de Cataluña (13%). El grupo etario predominante correspondió a los mayores de 55 años, con una mortalidad de 0.3%.<sup>1</sup>

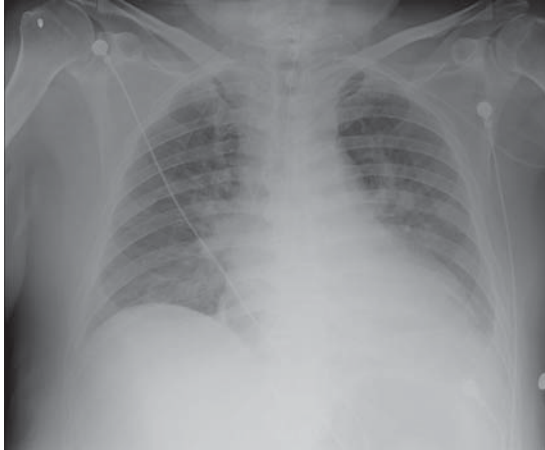
El patrón temporal es estacional, más frecuente en verano y principios de otoño, siguiendo los periodos de actividad de los vectores, aunque en España pueden detectarse casos durante todo el año.<sup>2,3</sup>

El inicio del cuadro clínico es abrupto, con fiebre, cefalea y artromialgias, seguidas entre el tercer y quinto día de un exantema maculopapular, no siempre presente. Puede asociar afectación hepática —usualmente subclínica, con elevación de transaminasas (50-55%) y hepatomegalia (13-44%)—, leucopenia, trombopenia (27%) e hiponatremia (22%).<sup>4,5</sup>

\* Servicio de Medicina Intensiva. Complejo Hospitalario de Navarra.

Recepción: 22/02/2018. Aceptación: 09/03/2018.

Este artículo puede ser consultado en versión completa en <http://www.medigraphic.com/medicinacritica>



**Figura 1.** Radiografía de tórax en el momento del empeoramiento respiratorio del paciente, se observan infiltrados bilaterales de predominio perihiliar.

Por lo general, sigue un curso leve, con baja mortalidad, a excepción de una forma «maligna» caracterizada por afectación visceral, asociada a mayor mortalidad (6%). Son factores de mal pronóstico la cepa infectante, retraso en el inicio del tratamiento, edad avanzada, comorbilidades y déficit de G6PD2.<sup>4,5</sup>

El diagnóstico es clínico y epidemiológico. La IFI identifica anticuerpos IgM, diferenciando enfermedad actual de residual; es la más sensible y específica. Se considera positivo un resultado con títulos iguales o superiores a 1/40 y la seroconversión.<sup>3,5</sup>

El tratamiento precoz evita la aparición de complicaciones graves y reduce el periodo sintomático; el de elección es la doxiciclina oral (100 mg/12 h) durante 7-10 días, aunque pautas más cortas de 200 mg/12 h un solo día son también eficaces. En caso de alergia puede

usarse ciprofloxacino o cloranfenicol. En las formas graves se asocian corticoides y medidas de sostén.<sup>5</sup>

## CONCLUSIÓN

La FBM es una enfermedad en auge y España es un área endémica. Dada la importancia del inicio precoz del tratamiento, debe tenerse una alta sospecha clínica, sobre todo en casos con presentaciones atípicas.

## BIBLIOGRAFÍA

1. García-Magallón B, Cuenca-Torres M, Gimeno-Vilarrasa F, Guerrero-Espejo A. Fiebre botonosa mediterránea: epidemiología en España durante el período 2009-2012. *Rev Esp Salud Pública.* 2015;89(3):321-328.
2. Merlo GV, Marcos SF, Arbol LF, Gómez FM, Simón MA, López OP. Fiebre botonosa maligna. *Med Intensiva.* 2002;26(1):21-23.
3. Sexton DJ, McClain MT. Other spotted fever group rickettsial infections. *UpToDate* (en línea). 2016. Disponible en: <http://www.uptodate.com/>
4. Álvarez VM, Torres LJ, Menéndez MM, Casado CM, Segovia AM. Fiebre botonosa mediterránea: a propósito de un caso. *Sanid Mil.* 2014;3(70):185-187.
5. Castro JR, García GJ, Redondo PR, Quero EB. Fiebre botonosa mediterránea: a propósito de dos casos en área de asistencia primaria urbana. *Semerger.* 2006;32(1):36-40.

## Patrocinios y relación de conflicto de intereses:

Los autores declaran no haber recibido financiación de ninguna fuente y niegan la existencia de conflicto de intereses.

### Correspondencia:

Adriana Nohemi García Herrera  
Calle Irunlarrea Núm. 3,  
Pamplona, Navarra, 31008,  
Tel: 645148584  
Fax: 848422141  
E-mail: [herrera.adriana@gmail.com](mailto:herrera.adriana@gmail.com)