

Síndrome de encefalopatía posterior reversible en eclampsia en el Hospital Regional de Alta Especialidad de la Mujer de Tabasco, México

Gustavo Morales Muñoz,* Adriana Mercedes Acuña Euán,* Rosa María Padilla Chávez,* Clara Magdalena Martínez Hernández,* Matilde Cecilia Hernández Trejo†

RESUMEN

El síndrome de encefalopatía posterior reversible (PRES) se caracteriza por manifestaciones neurológicas asociadas a edema cerebral posterior hemisférico transitorio y se relaciona con el síndrome de preeclampsia-eclampsia.

Objetivo: Identificar la incidencia del síndrome PRES en pacientes con eclampsia ingresadas a la Unidad de Cuidados Intensivos de Adultos (UCIA) del Hospital Regional de Alta Especialidad de la Mujer (HRAEM) y comparar los factores de riesgo asociados.

Material y métodos: Observacional, retrospectivo, analítico, transversal y de cohorte de pacientes ingresadas con diagnóstico de eclampsia a la UCIA del HRAEM en el periodo de enero de 2010 a diciembre de 2015.

Resultados: La incidencia obtenida fue de 57%. Las variables maternas significativas: edad ($p = 0.034$), número de crisis convulsivas ($p = 0.001$), edad media de 20.4 ± 6.5 años. La cefalea se observó en 91.5%. En 85% se detectó eclampsia anteparto. La vía de interrupción fue 77% por vía abdominal. La topografía de la lesión se manifestó como multifocal y bilateral en el lóbulo parietal y occipital.

Conclusiones: La incidencia fue de 57%. Se estableció un perfil de alto riesgo de PRES en pacientes con eclampsia anteparto, primigestas, menores de 21 años, con presión arterial media mayor de 120 mmHg y con más de dos crisis convulsivas.

Palabra clave: Encefalopatía posterior reversible, eclampsia, embarazo.

SUMMARY

The syndrome of reversible posterior encephalopathy (PRES) presents neurological manifestations associated to transient hemispheric posterior cerebral edema, is related to the syndrome of preeclampsia-eclampsia.

Objective: To identify the incidence of PRES in patients with Eclampsia admitted to the ICU of the High Specialty Women's Hospital and to compare the associated risk factors.

Material and methods: Observational, retrospective, analytical, cross-sectional and cohort study of patients admitted to the ICU with the diagnosis of Eclampsia of the Regional High Specialty Hospital from January 2010 to December 2015.

Results: The incidence was 57%. Significant maternal variables: age ($p = 0.034$) and number of seizures ($p = 0.001$), with a mean age of 20.4 ± 6.5 years. The headache was present in 91.5%. Eighty-five percent had antepartum eclampsia. The route of interruption was 77% by the abdominal route. The topography of the lesion was multifocal and bilateral, in the parietal and occipital lobe.

Conclusions: The incidence was 57%. A high-risk profile for PRES in patients with antepartum eclampsia, primigravidae, younger than 21 years, with a mean arterial pressure greater than 120 mmHg, and who have presented more than two seizures were established.

Key words: Reversible posterior encephalopathy, eclampsia, pregnancy.

RESUMO

A síndrome de encefalopatía posterior reversível (PRES), na eclâmpsia, apresenta manifestações neurológicas associadas ao edema cerebral transitório. **Objetivo:** Identificar a incidência da PRES em pacientes com eclâmpsia internadas na UTI e comparar os fatores de risco associados.

Material e Métodos: Foram 311 pacientes internadas na UTI em um período de 5 anos com diagnóstico de eclâmpsia, divididos em 2 grupos: PRES ($n=176$) e sem PRES ($n=135$). Estudo observacional, retrospectivo, analítico, transversal e coorte.

Resultados: A incidência encontrada foi de 57%. No grupo da PRES a idade foi de $20 \pm 6,5$ vs $21 \pm 5,7$ anos, no grupo sem PRES ($p=0.034$). Número de crises convulsivas 2 ± 2 vs 1.8 ± 1.8 eventos ($p=0.001$), proteinúria 1355

± 175 vs 930 ± 92 miligramas em 24 horas ($p=0.000$) e PAM 120 ± 20 vs 115 ± 15 mmHg ($p=0.011$), respectivamente. Mortalidade perinatal foi de 8.6% vs 3.5% ($p=0.05$). 85% apresentou eclâmpsia antepartum. A interrupção da gestação foi de 77% pela via abdominal. A topografia da lesão cerebral foi multifocal e bilateral. O odds ratio para associarse a PRES foram: proteinúria, eclâmpsia antepartum, cesárea, PAM >110 mmHg com OR 3, 2.9, 2.5 e 2.3 respectivamente ($p \leq 0.05$).

Conclusões: A incidência da PRES foi de 57%. Se estabeleceu um perfil de alto risco para PRES em pacientes com eclâmpsia antepartum, menores de 21 anos, PAM 120 mmHg e a presença de duas crises convulsivas. A mortalidade perinatal se associou a PRES.

Palavras-chave: Encefalopatía posterior reversível, eclâmpsia, gestação.

INTRODUCCIÓN

Hinchey describió por primera vez el síndrome de encefalopatía posterior reversible (PRES) en 1996, el cual se caracteriza por manifestaciones neurológicas en grado variable asociadas a edema cerebral posterior hemisférico transitorio, visible en las imágenes neurológicas (TC e IRM). Al ser poco explorado, se ha asociado el síndrome de preeclampsia-eclampsia a una serie de condiciones médicas. Es una enfermedad de reciente descripción, no muy conocida e infradiagnosticada.¹ La preeclampsia es una enfermedad específicamente del embarazo caracterizada por hipertensión (presión arterial mayor de 140/90 mmHg) y proteinuria (> 300 mg en 24 horas), ocurre después de 20 semanas de gestación en una paciente previamente normotensa.²

La Organización Panamericana de Salud (OPS) ha registrado en su base de datos de 1988 a 2013 el número de defunciones en México con un total de 3,093,670 fallecimientos, de éstos 18,002 se relacionan con nacimientos, parto y puerperio y 27% corresponden a estados hipertensivos causantes de estas defunciones en mujeres en edad reproductiva.³ En el Hospital Regional de Alta Especialidad de la Mujer de Tabasco (HRAEM) se ha observado una incidencia de estados hipertensivos de 12.91% del total de egresos obstétricos de la unidad en el periodo de enero de 2010 a diciembre de 2015.⁴

El síndrome complejo de preeclampsia-eclampsia se caracteriza por una disfunción endotelial sistémica, está asociado al daño endotelial en la placenta (necrosis e infiltración de fagocitos se encontraron en la placenta). En el sistema nervioso central la activación de respuesta inflamatoria vascular difusa y la consiguiente vasoconstricción asociada a un aumento en la permeabilidad endotelial pueden inducir los signos variables de

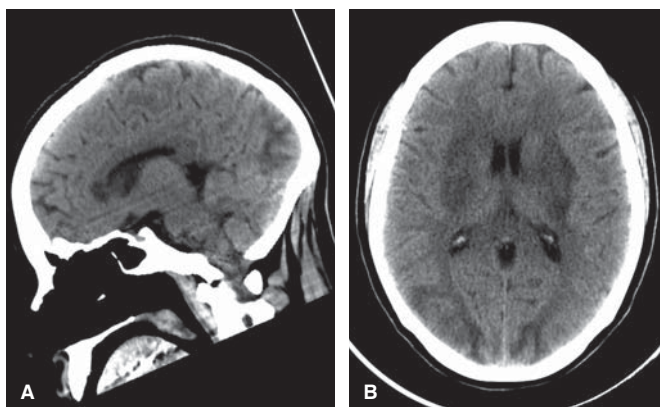
* Hospital Regional de Alta Especialidad de la Mujer de Tabasco, México.

† Unidad de Especialidad Médica de Imagenología de Villahermosa, Tabasco, México.

preeclampsia. El edema vasogénico es secundario a un incremento agudo en la presión sanguínea arterial que sobrepasa la capacidad de autorregulación de la circulación cerebral causando vasodilatación arteriolar. La disfunción endotelial y la extravasación intersticial aumentan la permeabilidad vascular cerebral y por tanto el edema del mismo tejido (encefalopatía hipertensiva). El edema cerebral del PRES se explica por dos mecanismos patogénicos no excluyentes: la encefalopatía hipertensiva y la disfunción endotelial que se correlacionan con la fisiopatología del síndrome de preeclampsia/eclampsia.¹ Dicho edema está relacionado con la fuga capilar que lo caracteriza y es valorado por TC, la cual revela zonas hipodensas.

El diagnóstico de PRES se establece por observación (resonancia magnética/tomografía computarizada) de imágenes del edema vasogénico (hipodensidad), puede ser simétrico y bilateral en territorios de la circulación cerebral posterior con distribución preferente en la sustancia blanca subcortical y con más frecuencia en el lóbulo parietal y occipital en 98% de los casos. Algunos autores aseguran que la afección es mayor en el territorio cerebral posterior (a. basilar) debido a su baja capacidad, en comparación con el territorio cerebral anterior, para redistribuir las presiones por la presencia del polígono de Willis; sin embargo, cada vez hay más evidencia de que la afección en realidad es generalizada, como se observa en algunas de nuestras pacientes (Figura 1 A y B).⁵

La presentación clínica ha sido muy variada. Las convulsiones generalizadas son a menudo la manifestación clínica más común de PRES, pero las pacientes también muestran signos de encefalopatía tales como alteración del estado mental, cefalea, náuseas y vómito.¹ Asimismo, los trastornos visuales son comunes, van desde visión borrosa leve hasta amaurosis cortical.⁵



Caso 1: Femenino de 28 años, G1 C1, eclampsia anteparto: hipodensidad subcortical occipitotemporal bilateral, simétrica en los núcleos lenticulares, cápsula interna y externa y en el esplenio del cuerpo calloso.

Figura 1A y B. Tomografía computarizada de cráneo simple, plano sagital y axial.

Las medidas aplicadas para el tratamiento pueden dividirse en generales, enfocadas en el cuadro clínico y en específicas, encaminadas a resolver la causa que originó el PRES. Las medidas generales de atención incluyen: hidratación, oxigenación, control glucémico, monitorización de los electrolitos séricos y evaluación frecuente de la coagulación.¹ Ningún ensayo clínico ha evaluado el manejo de PRES, pero la retirada rápida del desencadenante es el principio de la interrupción del embarazo acompañado del manejo agresivo de la presión arterial.⁶ Para tratar convulsiones deben utilizarse fármacos antiepilépticos y en esta patología se recomienda el SO4Mg. En teoría los corticosteroides deben mejorar el edema vasogénico, pero no hay evidencia de su uso en PRES.⁶ Se espera la regresión de las imágenes tomográficas demostradas en un periodo aún no especificado y la recuperación del estado neurológico *ad integrum*. En la literatura no existen reportes de las consecuencias de PRES a mediano o largo plazo.

El propósito de este trabajo es identificar la incidencia de PRES en las pacientes con eclampsia que ingresaron a la UCIA del HRAEM y comparar los factores de riesgo asociados entre cada una de ellas.

MATERIAL Y MÉTODOS

El presente es un estudio observacional, retrospectivo, analítico, transversal y de cohorte de pacientes con diagnóstico de eclampsia ingresadas a la UCIA del HRAEM, México en el periodo de enero de 2010 a diciembre de 2015.

La Unidad de Análisis registró los expedientes clínicos de las pacientes que ingresaron a la UCIA con diagnóstico de eclampsia en el periodo antes mencionado. De un total de 343 pacientes, 311 cumplieron con los criterios de inclusión y estudio de tomografía axial computarizada (TC) para revisión de imágenes (tomógrafo helicoidal General Electric LightSpeed TM VCT XTe de 64 cortes), el cual fue analizado por un radiólogo de la unidad e imagenología de Tabasco para valorar la presencia o ausencia de imágenes tomográficas compatibles con PRES. Se excluyeron 32 pacientes por no contar con TC. Se aplicó el instrumento de recolección en el que se registró edad, gestas, número de convulsiones, presión arterial media mayor, resultados bioquímicos, presentación de eclampsia, vía de resolución del embarazo y resultados perinatales.

Se analizaron medidas de tendencia central como media, mediana, medida de dispersión y desviación estándar. Se formaron dos grupos: PRES y sin PRES. Se analizaron y compararon las diferencias de dichos factores o variables mediante la prueba de t de Student. Las variables nominales se evaluaron mediante Chi cuadrada (χ^2). Se tomó como intervalo de confianza (IC) 95%, se identificaron con el estadístico de Fisher y razón de momios (OR).

RESULTADOS

De un total de 13,621 pacientes ingresadas al HRAEM por estados hipertensivos del embarazo durante el periodo del estudio, 343 se ingresaron a la UCIA con diagnóstico de eclampsia, de las cuales 311 cumplieron con los criterios de inclusión y exclusión. Se observó una incidencia de 57% para PRES con 176 pacientes positivas y 43% sin PRES con 135 negativas para dicha lesión.

Dentro de las variables maternas se mostraron estadísticamente significativas para PRES la edad de 20.4 ± 6.5 años y 21.1 ± 5.7 años para pacientes sin PRES ($p = 0.034$). En el grupo de PRES se detectó 67% ($n = 118$) de pacientes menores de 21 años.

El número de crisis convulsivas, la presión media máxima y la cuantificación de proteinuria en 24 horas fueron mayores en las pacientes con PRES ($p = 0.001$, $p = 0.011$, $p = 0.000$, respectivamente) (Cuadro I).

El índice de masa corporal y el número de gestas no fueron estadísticamente significativos al comparar las pacientes con PRES y las pacientes sin PRES (Cuadro I).

En cuanto a su presentación clínica las crisis convulsivas son el síntoma cardinal de la enfermedad; no obstante, la cefalea se evidencia en 91.5% de las pacientes estudiadas, 8.5% de éstas se referían asintomáticas posterior a la manifestación de la crisis convulsiva.

De acuerdo con el momento de la aparición de las convulsiones la mayoría fue anteparto en ambos grupos, hasta en 85% ($n = 148$) de las pacientes con PRES ($p = 0.000$).

La vía de interrupción fue en general de 77% por vía abdominal que podría asociarse por el padecimiento de base, es decir la eclampsia. En pacientes con PRES se observó intervención abdominal en 84% versus vía vaginal en 16% ($p = 0.001$). Se detectó presencia de óbito en 8.6% para PRES y 3.5% sin PRES con significancia estadística ($p = 0.05$).

En cuanto a las lesiones radiológicas que se describieron en las pacientes con PRES ($n = 176$) se identificaron más en el lóbulo parietal y occipital, en 72% y 48%, siendo multifocales en 71% y bilaterales en 83% (Figura 2).

Cuadro I. Valores numéricos de variables maternas.

Variables maternas	PRES n = 176*	Sin PRES n = 135*	p
Edad (años)	20.4 ± 6.5	21.1 ± 5.7	0.034
Índice de masa corporal (kg/m ²)	27.9 ± 5.7	27.7 ± 5.1	0.967
Gestas	1.68 ± 1.7	1.61 ± 1.3	0.440
Número de crisis convulsivas	2.0 ± 2	1.8 ± 1.8	0.001
PAM (mmHg)	120 ± 20	115 ± 15	0.011
Proteinuria (mg/24 horas)	1355 ± 175	930 ± 92	0.000

* Media y desviación estándar, PAM = Presión arterial media máxima.

Se analizaron las variables como los factores de riesgo y se estudiaron de manera cualitativa para lograr medir el OR de cada una de ellas, las cuales resultaron positivas, siendo las pacientes menores de 21 años (adolescentes) quienes mostraron lesiones radiológicas 1.7 veces más. Las pacientes con eclampsia anteparto tuvieron 2.9 veces más propensión a desarrollar PRES que aquéllas con eclampsia postparto, las pacientes con PRES evidenciaron valores de proteinuria tres veces más altos que las que se encuentran sin lesiones radiológicas y una presión arterial media máxima 2.3 veces más alta que las pacientes que no mostraron PRES, pues desarrollaron 1.7 veces más probabilidades de padecer fuga capilar y plaquetopenia menores (Cuadro II).

DISCUSIÓN

Como se ha mencionado el síndrome de encefalopatía reversible es una enfermedad descrita por primera vez por Hickey en 1996 y se presenta en múltiples enfermedades con manifestaciones multiorgánicas, incluyen-

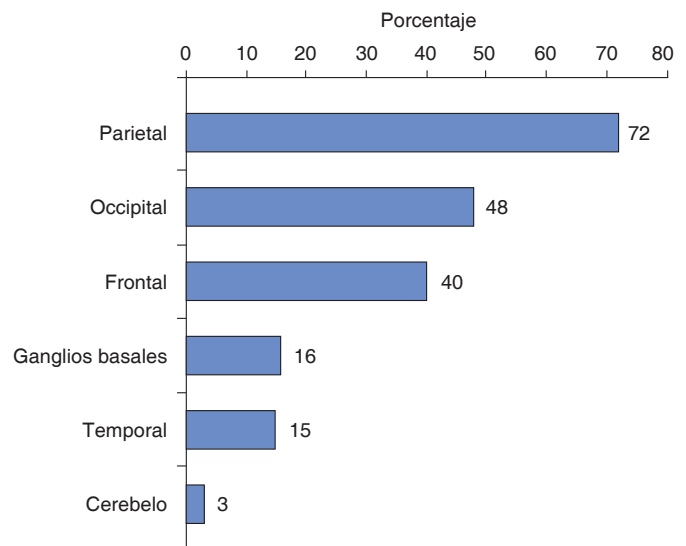


Figura 2. Topografía de la lesión por tomografía computarizada de las pacientes con PRES. Lóbulos afectados.

Cuadro II. Factores de riesgo de encefalopatía posterior reversible (OR)

Factor de riesgo	OR	IC (95%)	p
Edad menor de 21 años	1.7	1.083-2.735	0.014
Presentación de eclampsia (anteparto)	2.9	1.715-5.006	0.000
Síndrome de fuga capilar	1.7	0.999-3.116	0.033
Vía de interrupción del embarazo (cesárea)	2.5	1.436-4.250	0.001
Plaquetopenia ($< 100 \times 10^3/\mu\text{L}$)	1.7	0.902-3.097	0.047
Proteinuria ($> 300 \text{ mg}/24 \text{ horas}$)	3.0	1.685-5.337	0.000
Presión arterial media máxima ($> 110 \text{ mmHg}$)	2.3	1.258-4.087	0.005

do la eclampsia, la cual se caracteriza por una disfunción endotelial sistémica, incremento en la respuesta vascular periférica y agregación plaquetaria con daño multiorgánico potencial que involucra el sistema nervioso central (encefalopatía hipertensiva), generando los síntomas y signos neurológicos descritos que son comunes en eclampsia y PRES. El edema cerebral del PRES se explica por dos mecanismos patogénicos no excluyentes, la encefalopatía hipertensiva y la disfunción endotelial que se expresan en hallazgos de imagen como hipodensidad. En un principio se usó la resonancia magnética; sin embargo, la TC tiene una sensibilidad aceptable de acuerdo con nuestro estudio.⁷

Se realizó TC en 91% de las pacientes que ingresaron con eclampsia a la UCIA durante el periodo de la investigación, se observó una incidencia de 57% de PRES, siendo nuestro reporte el más amplio que se ha llevado a cabo sobre eclampsia a nivel mundial. En un trabajo realizado en el *Winfred L Wiser Hospital for Women and Infants* en Jackson, Mississippi, Estados Unidos se identificó una incidencia de 97.9% al hacer estudios de imagen (RMN, TC) en 47 pacientes con diagnóstico de eclampsia, en los que resultaron positivas 44 de estas pacientes, aunque el estudio de imagen sólo se efectuó en 30% de las pacientes que ingresaron con diagnóstico de eclampsia, remarcando que se hicieron estudios de imagen en los casos más graves. Se realizó tomografía con una capacidad de detección de 33% en esta misma población; no obstante, no se especifica modelo ni capacidad de corte del tomógrafo empleado.⁸ Wagner et al. (n = 13) estudiaron una serie de casos en los que se reportaron siete casos con PRES y una incidencia de 53%.⁹

La edad media en nuestro trabajo fue de 20.4 ± 6.5 años para pacientes con PRES, siendo 67% menores de 21 años y para pacientes sin PRES el hallazgo radiológico arrojó una media de 21 ± 5.7 años. Con respecto a los estudios previos de edad promedio ésta fue similar según Wagner et al. en la *Mayo Clinic* en Rochester, Minnesota, Estados Unidos con 20.1 años en promedio.⁹ Asimismo Brewer J et al. registraron 21.8 años en el *Winfred L Wiser Hospital for Women and Infants*.⁸

La manifestación de crisis convulsivas fue contraria a las investigaciones publicadas, con una mayor presentación anteparto de 85% y postparto de 15%. Bembalgi et al. describieron 55% de eclampsia postparto y 45% eclampsia anteparto; Brewer J et al. detectaron una incidencia de 48% anteparto y 52% eclampsia postparto.^{8,10}

En cuanto a las alteraciones clínicas, Lee V et al.¹¹ observaron que 39% de los casos mostraban trastornos visuales, 53% cefalea y 87% crisis comiciales, Bembalgi et al.¹⁰ describieron la cefalea en 87% y alteraciones visuales en 34%, en comparación con nuestro estudio que reveló 91.5% de cefalea, 18.4% de alteraciones visuales y 21.7% de tinnitus.

Brewer J et al.⁸ reportaron 74% de vía de interrupción abdominal, el presente trabajo arrojó una incidencia de cesárea de 84% en pacientes con PRES, lo que podría asociarse al padecimiento de base que es la eclampsia.

Hossain y cols.¹² registraron en su trabajo una presión arterial media de 127.6 mmHg. El número medio de crisis convulsivas fue de tres y la edad gestacional media de las pacientes fue de 35 semanas. En el estudio que nos ocupa las pacientes con PRES mostraron una mediana de dos crisis convulsivas ($p = 0.003$) y una presión arterial media de 120 mmHg ($p = 0.039$). La edad gestacional media fue de 36 semanas ($p = 0.654$). Se observaron presiones arteriales medias similares a los estudios previos descritos, así como en el número de convulsiones.

Sharma et al.¹³ describen que las áreas más comúnmente implicadas en pacientes con PRES valoradas por RM eran parietal en 85.7%, frontal en 71.4% y lóbulo occipital en 71.4%, seguido de lóbulo temporal (38%) y los ganglios basales (33.3%) y el cerebelo. En una cohorte de pacientes eclámpicas con PRES Martin y cols.¹⁴ identificaron por RM y TC que las zonas neurológicas afectadas eran la parietal (78.3%), occipital (76.1%), frontal (63%), temporal (28.3%) y los ganglios basales, tallo cerebral y cerebelo (26.1%). La topografía encontrada en nuestra investigación resulta similar: lóbulo parietal (72%), lóbulo occipital (48%), lóbulo frontal (40%), ganglios basales (16%) y temporal (15%). Cabe aclarar que las lesiones no fueron únicas, sino que abarcaron diferentes áreas e implicaron la sustancia blanca y gris.

Dada la incidencia en el país de estados hipertensivos asociados al embarazo con manifestaciones de severidad y embarazos de alto riesgo en adolescentes debe hacerse hincapié en continuar la vigilancia estrecha en estas pacientes y es de vital importancia realizar los estudios de imagen tomográficos en las pacientes con eclampsia.

CONCLUSIONES

La presente investigación reveló una elevada incidencia de PRES en pacientes con eclampsia, obtenida con TC de cráneo de 64 cortes. Este estudio es el más amplio que se ha llevado a cabo hasta el momento sobre eclampsia a nivel mundial, incluyó hasta 91% de las pacientes ingresadas por esta enfermedad, se eliminó 9% de las pacientes, debido principalmente a que no se les hizo estudio de imagen por recuperación *ad integrum* inmediatamente, incluso 8.5% de las pacientes estaban asintomáticas posterior a las crisis convulsivas.

La edad media en nuestro trabajo fue de 20.4 ± 6.5 años para pacientes con encefalopatía posterior, más de la mitad menores de 21 años, contrario al resto de las investigaciones en las que 85% fue eclampsia ante-

parto. Fue evidente la presencia de PRES con respecto a la mortalidad del producto hasta en un poco más del doble.

Se demostró una relación directa de desarrollar PRES hasta dos veces más con proteinuria mayor de 300 mg/24 horas, plaquetopenia menor de $100 \times 10^3/\mu\text{L}$ y presión arterial media máxima de 100 mmHg.

Se estableció un perfil de alto riesgo de PRES en pacientes con eclampsia anteparto, primigestas, menores de 21 años, PAM mayor de 120 mmHg y más de dos crisis convulsivas. Por lo anterior concluimos que deberá considerarse realizar tomografía de encéfalo a todas las pacientes que presenten los factores de riesgo antes mencionados debido a la alta incidencia de PRES en eclampsia.

REFERENCIAS

- Carrillo ER, Echevarría KJ, De los Ríos TA, Reyes ML. Síndrome de encefalopatía reversible posterior. *Med Int Mex*. 2013;29(3):299-306. URL: <http://www.medigraphic.com/pdfs/medintmex/mim-2013/mim133j.pdf>
- American College of Obstetricians and Gynecologist. Diagnosis and Management of Preeclampsia and Eclampsia. *Centers for Disease Control and Prevention Washington DC: 2002, ACOG Practice Bulletin No. 33*. URL: <https://www.acog.org/-/media/Task%20Force%20and%20Work%20Group%20Reports/public/HypertensioninPregnancy.pdf>
- Base de datos básicos de salud. *Iniciativa Regional de Indicadores Básicos de Salud, Organización Panamericana de la Salud (OPS), 2014*. URL: http://ais.paho.org/phis/viz/cip_maternalandinfantmortality.asp
- Sistema Automatizado de Egresos Hospitalarios (SAEH) 2010-2015*.
- Bartynski WS. Posterior reversible encephalopathy syndrome, part 1: fundamental imaging and clinical features. *AJNR Am J Neuroradiol*. 2008;29(6):1036-1042. URL: <http://www.ajnr.org/content/29/6/1036.full>
- Hobson EV, Craven I, Blank SC. Posterior reversible encephalopathy syndrome: a truly treatable neurologic illness. Peritoneal Dialysis International. *Journal of the International Society for Peritoneal Dialysis*. 2012;32(6):590-594. URL: <https://www.ncbi.nlm.nih.gov/pmc/articles/PMC3524908/>
- Hinchey J, Chaves C, Appignani B, Breen J, Pao L, Wang A, et al. A reversible posterior leukoencephalopathy syndrome. *N Engl J Med*. 1996;334(8):494-500. URL: <https://www.ncbi.nlm.nih.gov/pubmed/8559202>
- Brewer J, Owens MY, Wallace K, Reeves AA, Morris R, Khan M, et al. Posterior reversible encephalopathy syndrome in 46 of 47 patients with eclampsia. *Am J Obstet Gynecol*. 2013;208:468. URL: [http://www.ajog.org/article/S0002-9378\(13\)00156-7/abstract](http://www.ajog.org/article/S0002-9378(13)00156-7/abstract)
- Wagner SJ, Acquah LA, Lindell EP, Craici IM, Wingo MT, Rose CH, et al. Posterior reversible encephalopathy syndrome and eclampsia: pressing the case for more aggressive blood pressure control. *Mayo Clin Proc*. 2011;86(9):851-856. URL: <https://www.ncbi.nlm.nih.gov/pmc/articles/PMC3258001/>
- Bembalgi S, Kamate V, Shruthi KR. A study of eclampsia cases associated with posterior reversible encephalopathy syndrome. *J Clin Diagn Res*. 2015;9(7):QC05-QC07.
- Lee V, Wijidicks EFM, Manno E, Rabinstein A. Clinical spectrum of reversible posterior leukoencephalopathy syndrome. *Arch Neurol*. 2008;65:205-210. URL: <https://www.ncbi.nlm.nih.gov/pubmed/18268188>
- Hossain N, Khan N, Panhwar N, Noureen S. Clinical spectrum of posterior reversible encephalopathy syndrome (PRES) in patients with eclampsia. *Pak J Med Sci*. 2015;31(5):1121-1123. URL: <https://www.ncbi.nlm.nih.gov/pmc/articles/PMC4641267/>
- Sharma G, Godawari J, Purohit RC. Cranial MR imaging in eclampsia and severe preeclampsia: a prospective study. *Best Practice & Research Clinical Obstetrics & Gynaecology*. 2012;3(13):3250-3259. URL: <https://www.ncbi.nlm.nih.gov/pubmed/16320222>
- Martin JN Jr, Brewer JM, Blake PG, Owens MY, LaMarca B. PP137. Posterior reversible encephalopathy syndrome (PRES) is a constant component of eclampsia. *Pregnancy Hypertens*. 2012;2(3):314. URL: [http://www.pregnancyhypertension.org/article/S2210-7789\(12\)00277-2/pdf](http://www.pregnancyhypertension.org/article/S2210-7789(12)00277-2/pdf)

Correspondencia:

Gustavo Morales Muñoz
Socialista Núm. 312 C,
Col. Atasta, Villahermosa, Tabasco, México.
E-mail: gustavomorale87@hotmail.com
a.dra.acuna@gmail.com