



<https://doi.org/10.24245/gom.v91i9.8407>

## Cáncer de mama metastásico y embarazo: reporte de caso

### Metastatic breast cancer and pregnancy: a case report.

Elide Berenisse Salas Gil,<sup>1</sup> Jorge Arturo Barbabosa Vilchis,<sup>1</sup> Guillermo Palestino Rojas<sup>2</sup>

#### Resumen

**ANTECEDENTES:** El cáncer de mama es la segunda neoplasia maligna más común asociada con el embarazo. Su tratamiento es complejo debido a los riesgos en el feto en el contexto del tratamiento de la madre.

**CASO CLÍNICO:** Paciente de 28 años, enviada del Hospital Naval de Chetumal, Quintana Roo, con 13.1 semanas de embarazo por fecha de la última menstruación. En la tomografía computada se advirtió la existencia de un derrame pleural del 70%, otro pericárdico y sospecha de metástasis osteoblástica a la columna torácica. En la exploración física se encontró con dinámica ventilatoria, amplexión y amplexación disminuida derecha, hipoventilación interescapular y basal derecha, con disminución a la trasmisión de voz, submatidez basal derecha y, hacia el lado izquierdo, un murmullo vesicular. Los estudios citoquímico y citológico de líquido pericárdico y pleural se reportaron positivos para malignidad. En la resonancia magnética de la columna se encontraron lesiones sugerentes de actividad tumoral en los cuerpos vertebrales T12 a L5. Debido al avanzado estado metastásico del cáncer se propuso la interrupción del embarazo con el propósito de no retrasar el tratamiento. El perfil biológico reportó: inmunofenotipo triple negativo (receptores de estrógeno y progesterona: negativo, HER2: negativo en células neoplásicas). Se le indicó tratamiento con quimioterapia sistémica (carboplatino-paclitaxel).

**CONCLUSIÓN:** El diagnóstico de cáncer de mama durante el embarazo dificulta la detección e interpretación de las anomalías mamarias, retrasa el diagnóstico, permite el crecimiento del tumor y se incrementa el riesgo metastásico de la enfermedad. El tratamiento oncológico adecuado y su valoración multidisciplinaria son decisivos para favorecer la supervivencia.

**PALABRAS CLAVE:** Cáncer de mama; embarazo; metástasis; riesgos del feto; derrame pleural; derrame pericárdico; hipoventilación; receptores, progesterona.

#### Abstract

**BACKGROUND:** Breast cancer is the second most common malignancy associated with pregnancy. Its treatment is complex due to fetal risks in the context of treatment of the mother.

**CLINICAL CASE:** 28-year-old patient, referred from the Naval Hospital of Chetumal, Quintana Roo, with 13.1 weeks of pregnancy by date of last menstrual period. The CT scan showed a 70% pleural effusion, another pericardial effusion and suspicion of osteoblastic metastasis to the thoracic spine. Physical examination showed ventilatory dynamics, decreased right amplexion and amplexation, interscapular and right basal hypoventilation, with decreased voice transmission, right basal submatitis and, to the left side, a vesicular murmur. Cytochemical and cytological studies of pericardial and pleural fluid were positive for malignancy. MRI of the spine showed lesions suggestive of tumor activity in the vertebral bodies T12 to L5. Due to the advanced metastatic stage of the cancer, termination of pregnancy was proposed in order not to delay treat-

<sup>1</sup> Residente de Ginecología y Obstetricia, Departamento de Ginecología y Obstetricia.

<sup>2</sup> Ginecoobstetra, diplomado en colposcopia, jefe de la subjefatura de Ginecología y Obstetricia.

<sup>3</sup> Ginecoobstetra, subespecialista en Medicina Materno Fetal, jefe del Departamento de Medicina Materno Fetal. Centro Médico Naval, Ciudad de México, México.

**Recibido:** noviembre 2022

**Aceptado:** febrero 2023

#### Correspondencia

Elide Berenisse Salas Gil  
eliber\_041093@hotmail.com

**Este artículo debe citarse como:** Salas-Gil EB, Barbabosa-Vilchis JA, Palestino-Rojas G. Cáncer de mama metastásico y embarazo: reporte de caso. Ginecol Obstet Mex 2023; 91 (9): 679-686.

ment. The biological profile reported: triple negative immunophenotype (estrogen and progesterone receptors: negative, HER2: negative in neoplastic cells). Treatment with systemic chemotherapy (carboplatin-paclitaxel) was indicated.

**CONCLUSION:** The diagnosis of breast cancer during pregnancy hinders the detection and interpretation of breast abnormalities, delays diagnosis, allows tumor growth and increases the metastatic risk of the disease. Adequate oncologic treatment and its multidisciplinary assessment are decisive in favoring survival.

**KEYWORDS:** Breast cancer; Pregnancy; Metastasis; Fetal risks; Pleural effusion; Pericardial effusion; Hypoventilation; Receptors, Progesterone.

## ANTECEDENTES

La aparición de cáncer durante el embarazo es una situación rara, con una incidencia de 1 caso por cada 1000 a 3000 embarazos.<sup>1</sup> Los tipos de cáncer más comunes que se diagnostican durante el embarazo son: de mama, cuello uterino, ovario, colorrectal, linfoma, leucemia, colorrectal y melanoma.<sup>1</sup>

El cáncer de mama asociado con el embarazo, también denominado “cáncer de mama gestacional”, es el que se diagnostica durante el embarazo o en el transcurso del primer año posparto.<sup>2</sup>

Se diagnostica con mayor frecuencia en estadios avanzados, circunstancia que contribuye a un peor pronóstico debido a los cambios fisiológicos que sufren las mamas en este período, caracterizado por aumento en la densidad mamaria, nodularidad, hipertrofia y descarga por el pezón, que llevan al retraso en el diagnóstico de esta enfermedad.<sup>1,2</sup>

El retraso en el diagnóstico repercute en el crecimiento del tumor y en aumento del riesgo metastásico de la enfermedad.<sup>3</sup>

Los estudios de imagen durante el embarazo, para diagnosticar y clasificar el cáncer, son un reto por los riesgos que corren la madre y su feto.<sup>4</sup> Para decidirlos, o evitarlos, es indispensable elegir la técnica de imagen adecuada.<sup>4</sup>

El tratamiento oncológico de la mujer embarazada no debe ser diferente al de las no embarazadas. La interrupción, al inicio del embarazo en casos de cáncer en etapa avanzada o metastásico es una opción que debe analizarse, individualizarse y sopesarse.<sup>5</sup>

## CASO CLINICO

Paciente de 28 años, originaria de Chetumal, Quintana Roo, con antecedente de carcinoma ductal infiltrante con scarff-bloom- Richardson grado 7, con demoplasia moderada e infiltrado linfoplasmocitario leve. En el año 2018 se trató con cuadrantectomía de la mama derecha, con extirpación de 11 ganglios, sin reporte de metástasis, con aplicación de ocho ciclos de quimioterapias y 19 radioterapias en el Centro Estatal Oncológico de Campeche. Si bien se le indicó un esquema con tamoxifeno, dejó el seguimiento y lo suspendió al momento en que se confirmó el embarazo.

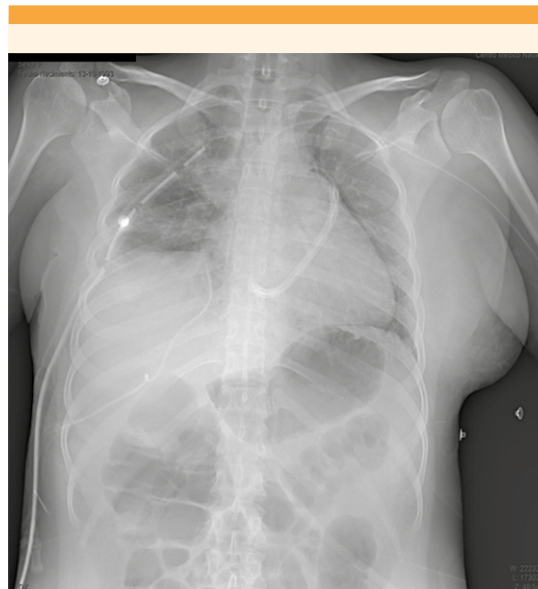

*Antecedentes ginecoobstétricos:* menarquia a los 14 años, dos embarazos, un parto 1 (siete años antes del actual), 13.1 semanas de embarazo por fecha de la última menstruación, no planeado. Ignoró el reporte de la mastografía de control en el 2021. El padecimiento actual se inició el 3 de marzo del 2022 con: astenia, adinamia, tos no productiva de un mes de evolución y disnea. Durante la exploración física se encontró con dinámica ventilatoria, con amplexión y amplexación disminuida derecha, hipoventilación interescapular y basal derecha, con disminución a la transmisión de voz, submatidez basal derecha, y en el lado izquierdo murmullo vesicular. La tomografía computada reportó: derrame pleural derecho del 70%, con atelectasia compresiva de los lóbulos inferior y medio, derrame pericárdico, un nódulo pequeño en el segmento superior del lóbulo inferior izquierdo, nódulos en el mediastino; sospecha de metástasis osteoblástica en la columna torácica.

Ante el antecedente de cáncer de mama se sospechó su recurrencia. La radiografía de tórax y el ultrasonido de la mama reportaron riesgo bajo de exposición para el feto. Ante la sospecha de probable metástasis se tomó una resonancia magnética de la columna. **Figuras 1, 2 y 3**

Luego de la valoración por partes del neumólogo y del cardiólogo se le colocó un drenaje torácico y una ventana pericárdica. El estudio citoquímico y citológico del líquido pericárdico y pleural se reportó positivo para malignidad, con células neoplásicas. La biopsia de pericardio informó focos microscópicos de adenocarcinoma metastásico.

Debido al estado avanzado y metastásico del cáncer se decidió la interrupción del embarazo, que fue aceptada por la paciente. Enseguida del nacimiento del feto se hizo la evacuación uterina complementaria, sin eventualidades quirúrgicas inmediatas y mediatas. **Figuras 4 y 5**

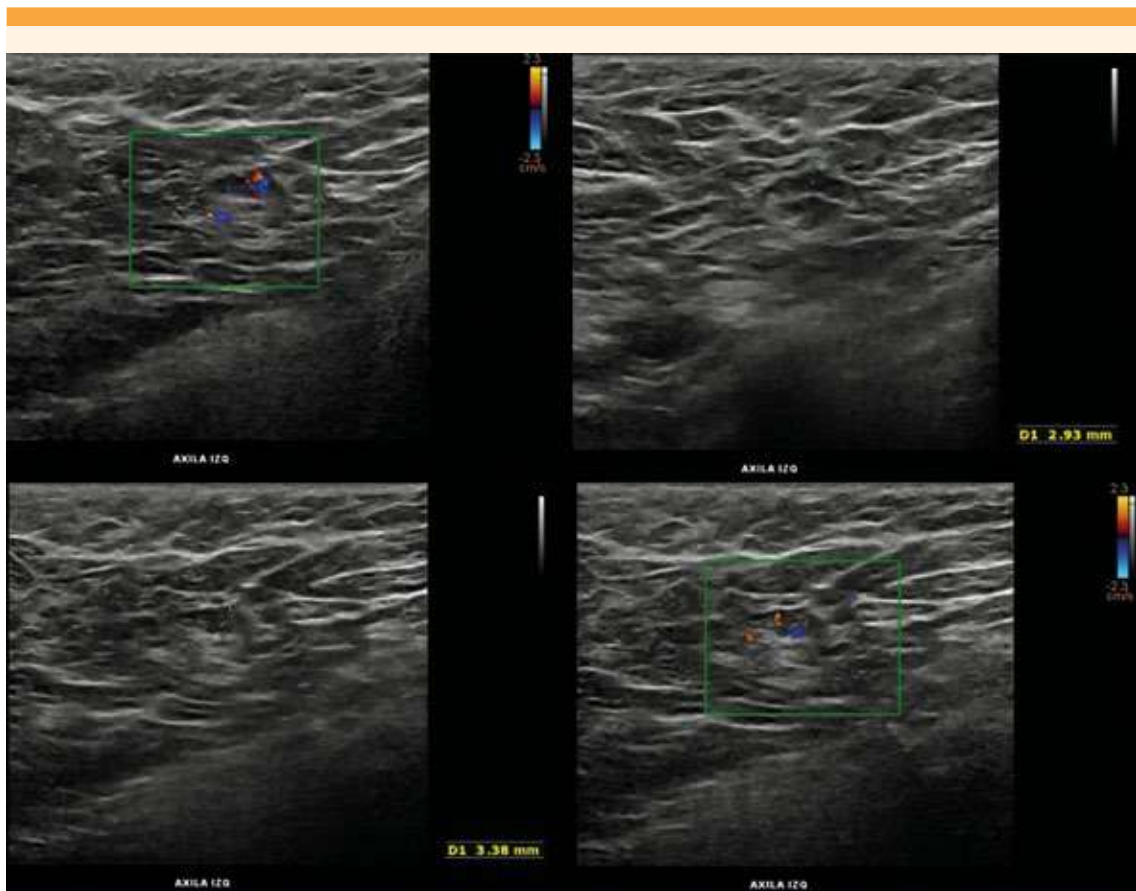


**Figura 1.** Radiografía de tórax. Silueta cardiaca con aparente cardiomegalia y probable parálisis diafragmática derecha, sin borramiento de los ángulos costofrénicos ni cardiofrénicos. Incremento en la trama broncovascular.

Enseguida de la recuperación posquirúrgica recibió quimioterapia paliativa, con capecitabine-docetaxel. El perfil biológico (inmunohistoquímica) reportó: inmunofenotipo triple negativo (receptores de estrógeno: negativo en células neoplásicas, receptores de progesterona: negativo en células neoplásicas. HER2: negativo en células neoplásicas). La quimioterapia fue sistémica, con carboplatino-paclitaxel.

## DISCUSIÓN

Los cambios fisiológicos que ocurren en la mama durante el embarazo dificultan la detección e interpretación de las anomalías mamarias. A pesar de ello, la aparición de cualquier alteración en la mama requiere una evaluación inmediata para confirmar o descartar un cáncer de mama asociado con el embarazo.<sup>6</sup>



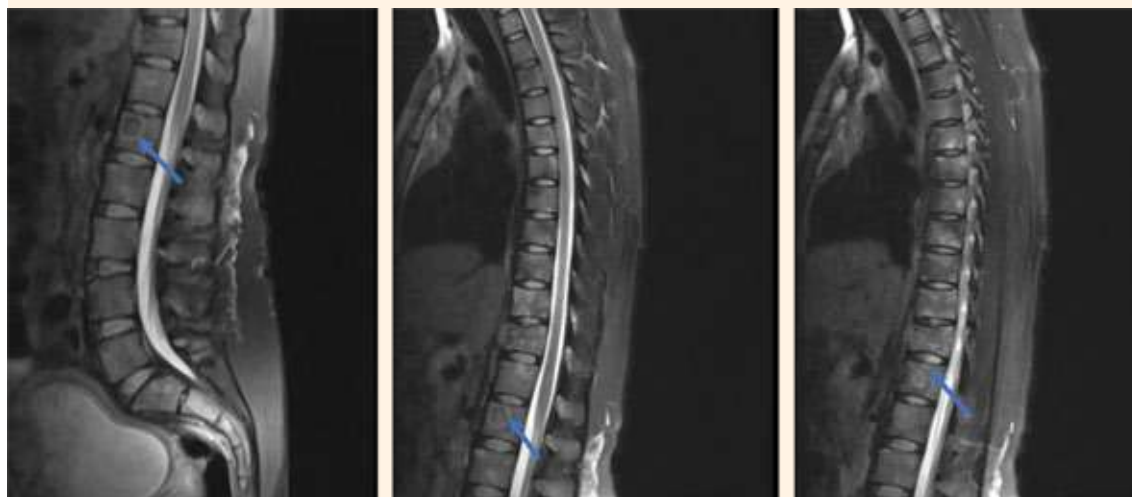**Figura 2.** Ultrasonido de mama, ganglio axilar izquierdo, de aspecto inflamatorio con vascularidad aumentada y cortical de 3.38 mm.

Los datos epidemiológicos de los subtipos moleculares muestran que la paridad es un factor protector contra el cáncer de mama en quienes expresan receptores hormonales (ER positivo/PR positivo). Ni la paridad, ni la edad al primer parto afectan el riesgo de cáncer de mama en el grupo de mujeres que no expresan receptores hormonales (ER negativo/PR negativo).<sup>7</sup>

El cáncer de mama se clasifica en cuatro subtipos moleculares, con diferentes patrones de expresión génica y desenlaces clínicos: cáncer

de mama luminal (A y B), receptor 2 del factor de crecimiento epidérmico humano (HER2) y el cáncer de mama triple negativo.<sup>2</sup>

El cáncer de mama triple negativo tiene características moleculares y agresividad clínica, carece de los receptores de estrógeno, progesterona y expresión de HER2; representa, aproximadamente, el 15% de los casos de cáncer de mama.<sup>8</sup> Durante el embarazo tiene mayor incidencia el fenotipo triple negativo, en comparación con el cáncer de mama que afecta a las mujeres nulíparas.<sup>8</sup>



**Figura 3.** Resonancia magnética de columna dorsal secuencia T2 FAT-SAT corte coronal, lesiones sugerentes de actividad tumoral en cuerpos vertebrales T12 a L5.

Es decisivo tener en cuenta el potencial metastásico del cáncer de mama triple negativo porque cuando hace metástasis, la ventana entre la recaída y la muerte se estrecha, con un aumento de cuatro veces en la probabilidad de metástasis visceral.<sup>8</sup>

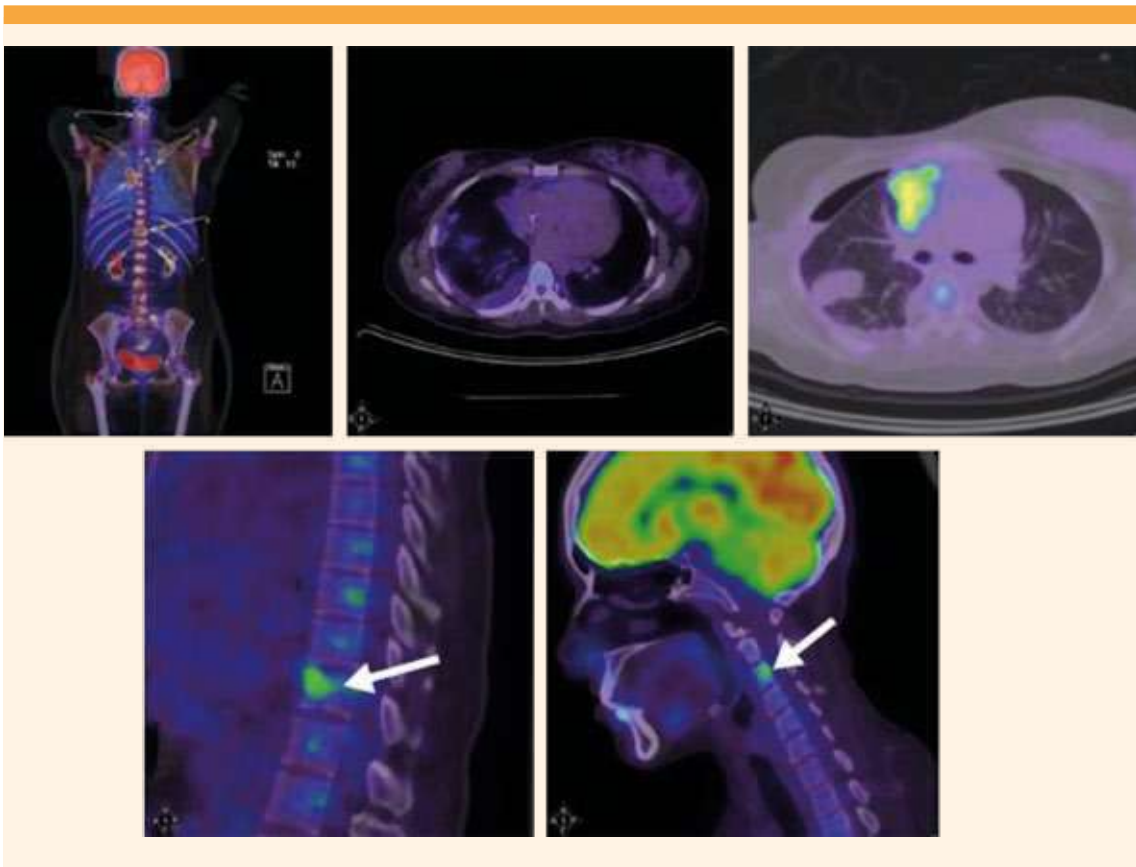
Debido a que el fenotipo triple negativo, asociado con el embarazo, tiene un mal pronóstico y hay retraso en el diagnóstico debido a los efectos de las hormonas relacionadas con el embarazo. Por esto es sumamente importante determinar el alcance de la enfermedad para tomar decisiones correctas del tratamiento a indicar.<sup>8</sup>

La existencia de una masa palpable en la embarazada implica la urgente necesidad de iniciar con un examen clínico, analizar los estudios de imágenes y tomar una biopsia. La mastografía es un recurso útil durante el embarazo si se practica con una adecuada protección del feto. Sin embargo, el aumento de la densidad mamaria durante la gestación puede disminuir la sensibilidad.<sup>9</sup>

La ecografía de la mama debe incluir la zona axilar. Se considera la primera elección de estudio de imagen porque no implica la exposición a la radiación ionizante y permite la identificación de lesiones benignas, mientras puede tomarse la biopsia de las lesiones sospechosas.<sup>10</sup>

La ecografía y la resonancia magnética son los estudios de imagen preferidos por su falta de radiación ionizante y su rendimiento clínico de alta precisión. La tomografía computada y la PET-CT son modalidades de imágenes por radiación ionizante. Durante el embarazo pueden practicarse de forma selectiva, siempre y cuando el beneficio para la madre supere el riesgo para el feto y los reportes cambien el tratamiento mismo, que no puede posponerse hasta el término del embarazo.<sup>10</sup>

Antes de decidir la administración de quimioterapia a la embarazada deben valorarse los riesgos para el feto, conforme a sus semanas de gestación. En el transcurso del primer trimestre, la exposición a agentes citotóxicos puede in-



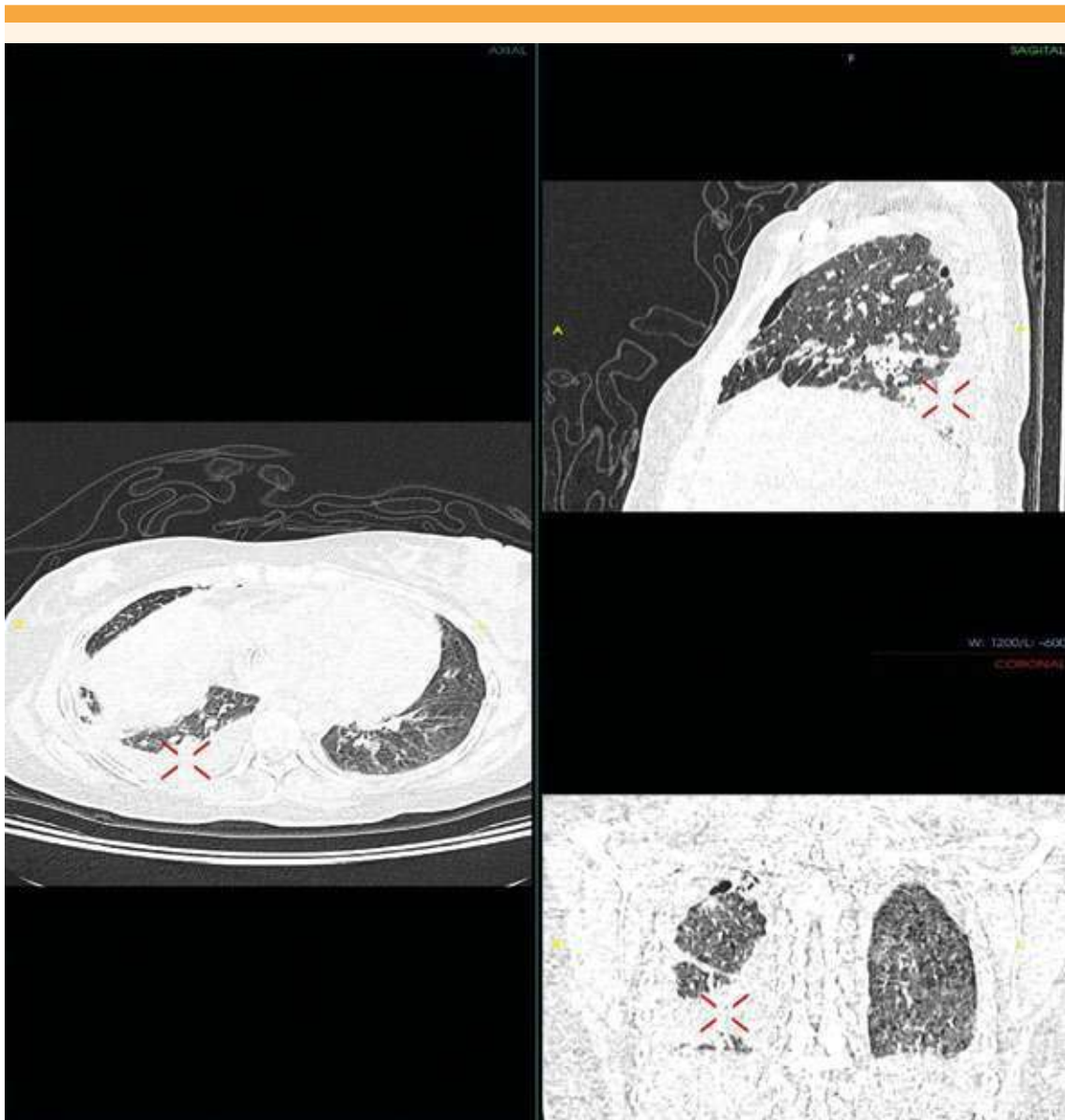
**Figura 4.** PET-CT: conglomerado ganglionar mediastinal que infiltra al pericardio e hipermetabolismo focal en el cuerpo vertebral de C3 y T11, hipermetabolismo leve y difuso de la médula ósea, de características reactivas.

terferir con la organogénesis fetal, que pudiera resultar en mayor riesgo de malformaciones congénitas y abortos espontáneos en 14% de los casos. Este recurso terapéutico está contraindicado durante el primer trimestre, ante una necesidad urgente de iniciarlo en éste. La opción de interrumpir el embarazo para evitar el retraso del tratamiento debe discutirse con la paciente, previa información basada en evidencias.<sup>11</sup>

Las guías internacionales de tratamiento del cáncer de mama contraindican el tamoxifeno. Si por alguna razón fuera de control se administra este

fármaco, lo conducente es finalizar, de inmediato, el embarazo. De continuarse son altamente probables los efectos teratogénicos. Una revisión sistemática reportó malformaciones importantes, incluidos los genitales ambiguos, secuencia de Pierre Robin y la displasia oculoauriculovertebral en pacientes con cáncer de mama expuestas a tamoxifeno durante el embarazo.<sup>11</sup>

Las mujeres con cáncer de mama que se embarazan deben recibir atención oncológica adecuada basada en los estándares de atención actuales; el momento del tratamiento debe determinarse de forma multidisciplinaria.<sup>10</sup>



**Figura 5.** PET-CT, derrame pleural derecho del 10%, asociado con neumotórax en torno del lóbulo superior y medio, derrame pleural leve izquierdo, sin hipermetabolismo.

## REFERENCIAS

1. Santos-Bolívar J, Reyna-Villasmil E, Torres-Cepeda D. Neoplasias ginecológicas malignas y embarazo. Rev Obstet Ginecol Venez 2012; 72 (2): 123-32. [http://ve.scielo.org/scielo.php?script=sci\\_arttext&pid=S004877322012000200007&lng=es](http://ve.scielo.org/scielo.php?script=sci_arttext&pid=S004877322012000200007&lng=es).
2. Sajid D, Shomaila A, Humaria H. Breast cancer during pregnancy. Cureus 2018; 10 (7): e2941. <https://doi.org/10.7759/cureus.2941>.
3. Chun Chun S, Zhigan Y, Juan X, et al. Prognosis of pregnancy-associated breast cancer: a meta-analysis. BMC 2020; (20): 746. <https://doi.org/10.1186/s12885-020-07248-8>
4. Matty's H, Shalini R, Kanishka K. Cancer in pregnancy. Int J Gynecol Obstet 2018; (143): 137-14. <https://doi.org/10.1002/ijgo.12621>
5. Vera W, Joosje H, Carlota M, Elyce C, Ingrid B, Liesbeth L, Frederic A. Management of pregnancy in women with cancer. Int J Gynecol Cancer 2021; (31): 314-22. <https://doi.org/10.1136/ijgc-2020-001776>
6. Soto JG, Martínez R, Pérez FA, et al. Embarazo y cáncer de mama en el primer trimestre, reporte de un caso y revisión de la literatura. Clin Invest Gin Obst 2018; 45 (3): 137-40. <https://doi.org/10.1016/j.gine.2016.10.005>
7. Carolina A, Rodrigo C, Rodrigo M, Henry I, et al. Actualización del manejo clínico del cancer mamario asociado al embarazo. Revisión de la literatura. Rev Fac Med 2018; (20): 24-32. <https://revistas.unicauca.edu.co/index.php/rfcs/article/view/936>.
8. Soumaya A, Ishita G, Shaza M, Halema F, Ala-Eddin A. Breast cancer during pregnancy: a marked propensity to triple-negative phenotype. Front. Oncol 2020; (10): 580345. <https://doi.org/10.3389/fonc.2020.580345>
9. Audrey A, Linden B, Sarfaraz S, Sandra S, Quan D. Diagnosis and management of metastatic breast cancer in a 33-year-old Pregnant Female: A case report. Cureus 2019; 11 (7): e5240. <https://doi.org/10.7759/cureus.5240>
10. Ingrid B, Christianne L, Philip P, et al. Breast cancer during pregnancy: epidemiology, phenotypes, presentation during pregnancy and therapeutic modalities. Best Practice & Research Clinical Obstetrics and Gynaecology 2022; (82): 46-59. <https://doi.org/10.1016/j.bpobgyn.2022.05.001>
11. Francesca P, Marco T, Chiara P, et al. Update on the management of breast cancer during pregnancy. Cancers 2020; (12): 3616. <https://doi.org/10.3390/cancers12123616>

## CITACIÓN ACTUAL

De acuerdo con las principales bases de datos y repositorios internacionales, la nueva forma de citación para publicaciones periódicas, digitales (revistas en línea), libros o cualquier tipo de referencia que incluya número doi (por sus siglas en inglés: Digital Object Identifier) será de la siguiente forma:

### REFERENCIAS

1. Yang M, Guo ZW, Deng CJ, Liang X, Tan GJ, Jiang J, Zhong ZX. A comparative study of three different forecasting methods for trial of labor after cesarean section. J Obstet Gynaecol Res. 2017;25(11):239-42. <https://doi.org/10.1016/j.jgyobfe.2015.04..0015>\*

\* El registro Doi deberá colocarse con el link completo (como se indica en el ejemplo).