



<https://doi.org/10.24245/gom.v91i6.8069>

Mola hidatiforme parcial con feto vivo sano a término

Partial hydatidiform mole with healthy live fetus reaching term.

Gina Daniela Porras-Ibarra,¹ Leopoldo Santiago-Sanabria,¹ Enrique Martínez-Villafaña,¹ José Luis Porras-Zaragoza,² Jocabed Martínez-Olivares³

Resumen

ANTECEDENTES: El embarazo molar parcial, con feto vivo sano coexistente, es una forma rara de las molas hidatiformes. Debido a los pocos casos reportados se carece de guías que marquen la pauta para la atención médica de estas pacientes. Si bien el riesgo de complicaciones obstétricas en estos casos es alto, un gran porcentaje de las pacientes puede llegar a tener un recién nacido sano.

CASO CLÍNICO: Paciente de 29 años, primigesta, con embarazo espontáneo. A las 23.3 semanas se detectó, por ultrasonido, que la placenta tenía múltiples imágenes anecoicas en su interior, un patrón en "racimo de uvas" que sugería un posible embarazo molar. La paciente decidió continuar con el embarazo a pesar de haberle explicado los riesgos obstétricos. Durante el resto del embarazo cursó con hipertensión gestacional y trombocitopenia, quizá gestacional. Se decidió la finalización del embarazo por vía abdominal a las 38 semanas. El reporte histopatológico corroboró el diagnóstico de mola hidatiforme parcial.

CONCLUSIÓN: El momento de finalización del embarazo se determina con base en las complicaciones de la madre o el feto. Es importante la adecuada comunicación con la paciente.

PALABRAS CLAVE: Mola hidatiforme; embarazo de alto riesgo; complicaciones del embarazo.

Abstract

BACKGROUND: Partial molar pregnancy with coexisting healthy living fetus is a rare form of hydatidiform molas. Due to the few reported cases, there is a lack of guidelines for the medical care of these patients. Although the risk of obstetric complications in these cases is high, a large percentage of patients may go on to have a healthy newborn.

CLINICAL CASE: A 29-year-old primigravida patient with a spontaneous pregnancy. At 23.3 weeks, the placenta was detected by ultrasound to have multiple anechoic images in its interior, a "cluster of grapes" pattern suggesting a possible molar pregnancy. The patient decided to continue with the pregnancy after the obstetric risks were explained to her. During the remainder of the pregnancy she presented with gestational hypertension and thrombocytopenia, perhaps gestational. It was decided to terminate the pregnancy by abdominal approach at 38 weeks. The histopathological report corroborated the diagnosis of partial hydatidiform mole.

CONCLUSION: The timing of termination of pregnancy is determined based on maternal or fetal complications. Adequate communication with the patient is important.

KEYWORDS: Hydatidiform mole; High-risk pregnancy; Pregnancy complications.

¹ Residente de cuarto año de Ginecología y Obstetricia, servicio de Ginecología y Obstetricia, Hospital Ángeles Lomas, Huixquilucan, Estado de México.

² Ginecoobstetra, Hospital de Especialidades, La Piedad, Michoacán.

³ Médica adscrita al Departamento de Patología, Hospital General de Zona 4, Instituto Mexicano del Seguro Social, Zamora, Michoacán.

Recibido: agosto 2022

Aceptado: septiembre 2022

Correspondencia

Gina Daniela Porras Ibarra
draporras@hotmail.com

Este artículo debe citarse como:

Porras-Ibarra GD, Santiago-Sanabria L, Martínez-Villafaña E, Porras-Zaragoza JL, Martínez-Olivares J. Mola hidatiforme parcial con feto vivo sano a término. Ginecol Obstet Mex 2023; 91 (6): 462-467.



ANTECEDENTES

La mola hidatiforme es parte de las enfermedades trofoblásticas gestacionales. La mola hidatiforme puede ser completa o parcial, dependiendo de sus características histológicas y de las anomalías citogenéticas.¹ Desde el punto de vista histológico se caracteriza por hiperplasia trofoblástica vellosa acompañada de vellosidades coriónicas vesiculares y edematosas.² La mola hidatiforme parcial suele aparecer cuando dos espermatozoides fertilizan un óvulo, reciben dos juegos de cromosomas paternos y generan un embrión con cariotipo triploide, con múltiples anomalías estructurales o con desarrollo incompleto, que lo hacen incompatible con la vida.³

La coexistencia de un embarazo molar con un feto vivo ocurre en el 0.005 al 0.01% de los embarazos.⁴ La mayoría de los casos se deben a un embarazo múltiple, en donde uno es un feto con placenta normal y el otro una mola parcial o completa. Otra situación menos frecuente es un embarazo molar parcial con un feto vivo euploide.^{5,6} Aún más raro es que se logre un embarazo de término en esta última situación, en donde según una revisión del 2020 solo había 5 casos descritos.⁶

Por esta razón, no existen pautas para la atención médica ni para la consejería que debería proporcionarse a estas pacientes.

CASO CLÍNICO

Paciente de 29 años, primigesta, sin antecedentes de importancia. La primera consulta prenatal fue a las 9.1 semanas de embarazo, por amenaza de aborto. El ultrasonido reportó la existencia de un feto vivo, placenta fúndica con desprendimiento marginal de un 5%. La cuantificación inicial de las plaquetas fue de 159,000 U/L. Se indicó tratamiento sintomático.

Durante la consulta para el ultrasonido de las 11 a 13.6 semanas, la cuantificación de las plaquetas disminuyó a 120,000 U/L, con presión arterial de 120-90 mmHg. El feto se advirtió, estructuralmente, sin alteraciones, con placenta fúndica de características normales y flujometría de Doppler sin alteraciones. Se solicitó un diario de presión arterial que reportó cifras tensionales dentro de parámetros normales.

A las 23.3 semanas de gestación se detectó, por ultrasonido, que la placenta reflejaba múltiples imágenes anecoicas en su interior, con patrón en "racimo de uvas" en un 30% de su totalidad, feto con peso estimado de 620 g (percentil 55), sin alteraciones estructurales ni en la flujometría Doppler: se sospechó embarazo molar. Se le comentaron a la paciente la sospecha diagnóstica, sus riesgos y posibles complicaciones; aun así, decidiendo continuar con el embarazo.

Se llevó un seguimiento estrecho cada dos semanas hasta las 37 semanas, que fue cuando de nuevo experimentó la elevación de la presión arterial (131-89 mmHg). El ultrasonido reportó que peso estimado del feto era de 2806 gramos (percentil 28), con líquido amniótico sin alteraciones y mejor apreciación de las características molares de la placenta (**Figura 1**). La cuantificación de las plaquetas había ascendido a 121,000 U/L; el resto del perfil para descartar preeclampsia no mostró alteraciones. Las cifras tensionales permanecieron estables, sin tratamiento antihipertensivo.

Se decidió la finalización del embarazo por vía abdominal a las 38 semanas indicada por la presentación pélvica y el inicio del trabajo de parto. Durante el procedimiento quirúrgico se apreciaron unas vesículas hidrópicas en la placenta. Se obtuvo un recién nacido masculino de 2500 gramos, Apgar 8-9 y requerimiento de vigilancia transitoria en cuneros, por taquipnea. Tanto la madre como el neonato se dieron de alta

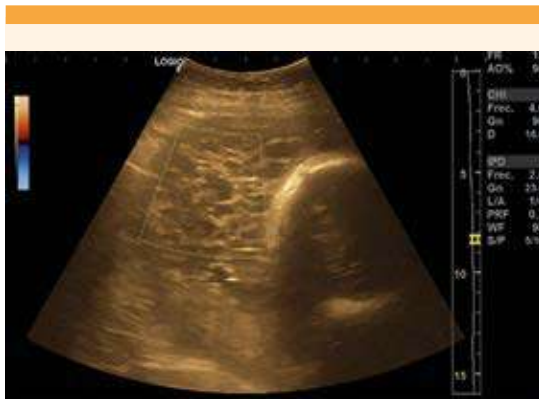

Figura 1. Ultrasonido obstétrico: fetometría promedio de 36.1 semanas, Doppler sin alteraciones, placenta fúndica con múltiples imágenes anecoicas en su interior, patrón en "racimo de uvas" de un 30%, con baja vascularidad.

del hospital a los dos días posteriores al evento obstétrico. Se indicó toma cuantitativa de hCG por días seriados; sin embargo, la paciente no acató la indicación.

El estudio histopatológico reportó placenta monocoriónica monoamniótica, con peso adecuado para las semanas de gestación (en el percentil 10-15), con lesiones vesiculares en un extremo, que microscópicamente se describen como vellosidades con variabilidad en tamaño y forma, vellosidades pequeñas fibróticas y vellosidades grandes hidrópicas. Estas últimas con forma irregular, con bordes festoneados y algunas con pseudoinclusiones trofoblásticas secundarias, formación de cisternas e hiperplasia trofoblástica parcial; hallazgos compatibles con enfermedad trofoblástica gestacional de tipo mola hidatiforme parcial. Sin datos que sugirieran coriocarcinoma o alguna otra patología agregada. **Figuras 2 y 3**

DISCUSIÓN

La incidencia de la mola completa varía de 0.3 a 13 por cada 1000 embarazos, mientras que la

incidencia de mola parcial es de 3 en 1000.⁶ La existencia de un feto vivo sano es de entre 2.5 a 5% de los embarazos molares, con una incidencia de 1 en 22,000 a 100,000 nacimientos.^{7,8}

La mayor parte de las molas completas son diploides de origen paterno, homocigotas 46 XX en el 90% de los casos (un óvulo vacío fertilizado por un espermatozoide haploide, que después duplica su material genético) y heterocigoto 46 XY en el otro 10% (un óvulo vacío fertilizado por dos espermatozoides). En cambio, las molas parciales suelen ser triploides biparentales, en donde gran parte de las veces un óvulo haploide es fertilizado por dos espermatozoides, que dan un cariotipo 69 XXY (70%), 69 XXX (27%) o 69 XYY (3%).^{6,8,9} Ésta, es una alteración por demás letal, en donde gran parte de los embriones muere a las pocas semanas de la concepción, y más del 70% de los que sobreviven tienen retraso en el crecimiento intrauterino severo, con anomalías estructurales en el 93% de los casos. La coexistencia de una mola parcial con un feto sano con cariotipo aparentemente normal parece ser una entidad especial de las molas hidatiformes.⁹

En el ultrasonido de una mola hidatiforme la placentase aprecia relativamente grande en relación con la cavidad uterina, asociada con áreas quísticas. En la mola parcial los hallazgos son más discretos en donde antes de las 13 semanas el único hallazgo puede ser una placenta agrandada, con cambios más evidentes entre las 14 y 18 semanas.¹⁰ En una revisión de 18 casos de mola hidatiforme con feto diploide, la media de semanas de gestación al momento del diagnóstico fue de 18.4 ± 6.4 .¹¹ En la paciente del caso se diagnosticó la mola parcial en a las 23.3 semanas. El retraso pudo deberse a que los cambios molares se encontraban limitados solo al 30% de la placenta, lo que dificultó el diagnóstico temprano.

En los casos con una placenta molar asociada a un feto aparentemente sano por ultrasonido,

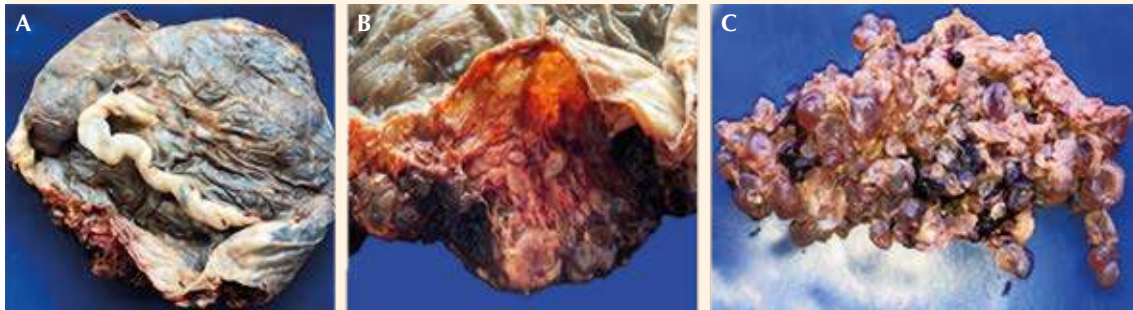


Figura 2. Cara fetal con placenta íntegra (A). Acercamiento de lesiones vesiculares en la pared placentaria (B). Tejido con lesiones vesiculares (C).

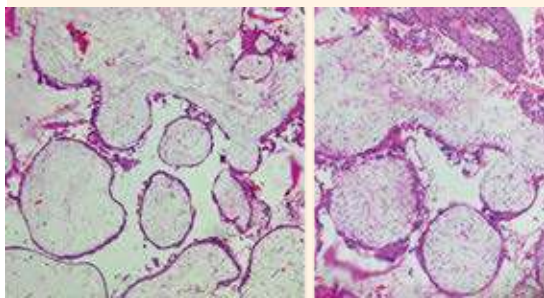


Figura 3. Fotomicrografía de vellosidades coriales grandes, hidrópicas, con proliferación trofoblástica parcial.

debe considerarse la búsqueda de marcadores séricos o prueba invasiva para descartar una aneuploidía.⁹

Luego de descartar las alteraciones estructurales fetales y haber corroborado un cariotipo normal, la primera opción a considerar es un embarazo gemelar dicigótico con feto sano (y placenta normal) y una mola completa (o incompleta). Por esto debe buscarse, intencionalmente, una placenta normal separada de una placenta molar.³ Otros diagnósticos diferenciales son la displasia mesenquimal placentaria y el corioangioma placentario.¹²

Cuando se observa un embarazo único, con feto vivo sano y placenta molar (mola parcial), el feto debe tener un cariotipo normal, distinto al de la placenta, para poder sobrevivir *in utero*.³ En la bibliografía se han propuesto algunas teorías para explicar este fenómeno. Entre ellas, una de las más mencionadas es que puede existir mosaicismo confinado a la placenta, en donde el feto tenga un cariotipo diploide y la placenta un cariotipo triploide.^{11,13} Otra posible explicación es una placenta separada en dos: una normal y otra molar, consecuencia de la diploidización de un embarazo gemelar monocigótico.^{14,15}

En este contexto pueden encontrarse dos situaciones clínicas: cambios molares difusos o focales.³ El caso aquí publicado es un ejemplo de una placenta con cambios molares focales. Por ultrasonido es difícil diferenciar entre degeneración molar parcial focal y un embarazo gemelar con una mola completa; sin embargo, el estudio histopatológico reportó una placenta monocoriónica monoamniótica, lo que excluyó la posibilidad de un embarazo gemelar.

En la paciente del caso no fue posible determinar el cariotipo del feto ni de la placenta, lo que hubiera contribuido a comprobar la teoría etiológica. La citometría de flujo de ADN ayuda en estos casos a diferenciar entre una mola com-

pleta y una mola parcial.¹⁶ Cuando se sospecha mosaicismo esta técnica también puede practicarse para determinar la cantidad de placenta con un cariotipo triploide o diploide.¹¹

Otra técnica utilizada para diferenciar entre una mola completa y una parcial, es la inmunohistoquímica para el gen p57, que es un gen sometido a impronta paterna, con expresión monoalélica materna. La expresión de p57 es útil para diagnosticar mola parcial, mientras que su ausencia confirma el diagnóstico de mola completa.¹⁷

Una de las mayores preocupaciones para el médico en estos casos es el riesgo de neoplasia trofoblástica gestacional. Diferenciar entre una mola completa y una parcial es particularmente importante en este aspecto porque el riesgo es diferente entre uno y otro. El riesgo de neoplasia trofoblástica gestacional es del 20 al 25% en los casos de mola completa, mientras que en la mola parcial es del 1 al 5%.¹⁸ La cuestión es si la mola hidatiforme con feto vivo coexistente tiene mayor riesgo de neoplasia trofoblástica gestacional. Las series de casos reportan que el riesgo no parece aumentar significativamente. En una revisión de 77 casos de mola completa con gemelo vivo sano, en 15 casos (19%) se diagnosticó neoplasia trofoblástica gestacional.¹⁹ Mientras que en 44 casos de mola parcial con feto vivo coexistente, 3 casos (6.8%) resultaron con neoplasia trofoblástica gestacional. Todos correspondieron a coriocarcinoma y reaccionaron favorablemente a la quimioterapia.²⁰

Al parecer, no hay diferencias en el riesgo de neoplasia trofoblástica gestacional entre quienes finalizan el embarazo en el primer trimestre y quienes deciden continuar con el embarazo. Por eso no está justificado finalizar el embarazo pensando en reducir el riesgo de neoplasia trofoblástica gestacional.^{19,21}

En la misma revisión de Sebire y su grupo, de las 53 pacientes con mola completa y gemelo vivo

coexistente que decidieron continuar con el embarazo, 20 (40%) lograron un recién nacido vivo sano.¹⁹ En la revisión de Mangla y colaboradores de las 44 pacientes con mola parcial con feto vivo coexistente, 25 (58%) lograron un recién nacido vivo, ocho de ellas llegaron a término de la gestación.²⁰

En el pasado, gran parte de los embarazos molares con feto vivo se finalizaban debido a la preocupación del riesgo materno y el desenlace fetal. Sin embargo la vigilancia estrecha puede ayudar a lograr un desenlace favorable y solo se requiere finalizar el embarazo cuando hay anomalías fetales o deterioro significativo de la madre.²²

La finalización del embarazo en estos casos se recomienda que sea por cesárea porque las contracciones uterinas repetidas aumentan la posibilidad de que el tejido hidatiforme pase a la circulación y pueda ocasionar una embolia pulmonar.²³

La razón del diagnóstico tardío de la paciente del caso se explica en la discusión, quizá se debió a que los cambios molares solo se limitan al 30% de la placenta. Se explica cómo es que se llegó al diagnóstico.

Se descartó que fuera un embarazo gemelar porque en el ultrasonido de las semanas 11 a 14 no se observaron dos placentas o dos sacos amnióticos. De igual manera, el reporte de patología hizo referencia a una sola placenta. En el reporte histopatológico no se informó la cantidad de placenta afectada.

Los autores de este reporte estamos de acuerdo en que el caso tiene deficiencias en cuanto a que no se solicitaron la cuantificación de la β -hGC desde un inicio, ni el cariotipo de la placenta o del neonato y tampoco la interconsulta a genética.



CONCLUSIÓN

El diagnóstico exacto, diferenciando entre un embarazo gemelar con mola completa y feto sano, y un embarazo molar parcial con feto sano, marcará la pauta para la asesoría de estas pacientes. El riesgo de aborto, de sangrado transvaginal y preeclampsia se encuentra aumentado en ambos casos; sin embargo, la probabilidad de tener un neonato sano es alto, por lo que la finalización del embarazo solo dependerá de las complicaciones obstétricas coexistentes.

REFERENCIAS

- Braga A, Obeica B, et al. A twin pregnancy with a hydatidiform mole and a coexisting live fetus. *J Ultrason.* 2017;17(71):229–305. doi: 10.15557/JoU.2017.0044
- Candelier Jean-Jacques. The hydatidiform mole. *Cell Adh Migr.* 2016;10(1–2):226–35. doi: 10.1080/19336918.2015.1093275.
- Rahamni M, Parviz S. A case report of partial molar pregnancy associated with a normal appearing dizygotic fetus. *Asian Pacific J Reprod.* 2016;5(2):171–3. doi: 10.1016/j.apjr.2016.01.015
- McDonald T, Ruffolo E. Modern management of gestational trophoblastic disease. *Obstet Gynecol Surv.* 1983;38(2):67–83. doi: 10.1097/00006254-198302000-00001.
- Vejerslev L. Clinical management and diagnostic possibilities in hydatidiform mole with coexistent fetus. *Obstet Gynecol Surv.* 1991;46(9):577–88. doi: 10.1097/00006254-199109000-00001
- Camacho A, Niño R. Partial molar pregnancy with live fetus complicated by intrauterine growth restriction and severe preeclampsia. Case reports and review of the literature. *Rev Colomb Obstet Ginecol.* 2020;71(3):286–96. doi: 10.18597/rcog.3461.
- Beischer N. Hydatidiform Mole with Coexistent Foetus. *Aust NZJ Obs Gynaec.* 1966;6(2):127–41. doi: 10.1111/j.1479-828x.1966.tb00358.x.
- Villarreal C, Olvera L, et al. Mola with partial live fetus 20 weeks pregnancy case report. *Int J Fam Community Med.* 2020;4(2):44–6. doi: 10.15406/ijfcm.2020.04.00181
- Sánchez M, Ferri B, et al. Partial Mole with a Diploid Fetus: Case Study and Literature Review. *Fetal Diagn Ther.* 2009;25:354–8. doi: 10.1159/000235885.
- Guvendag E, Ozturk N, et al. Partial molar pregnancy and coexisting fetus with diploid karyotype. *J Matern fetal neonatal Med.* 2007;20(2):175–81. doi: 10.1080/14767050601134991.
- Kawasaki K, Kondoh E, et al. Live-born diploid fetus complicated with partial molar pregnancy presenting with pre-eclampsia, maternal anemia, and seemingly huge placenta: A rare case of confined placental mosaicism and literature review. *J Obstet Gynaecol Res.* 2016;42(8):911–7. doi: 10.1111/jog.13025
- Hojberg K, Aagaard J, et al. Placental vascular malformation with mesenchymal hyperplasia and a localized chorioangioma. A rarity simulating partial mole. *Pathol Res Pr.* 1994;190(8):808–13. doi: 10.1016/S0344-0338(11)80429-2.
- Sarno A, Moorman A, et al. Partial molar pregnancy with fetal survival: an unusual example of confined placental mosaicism. *Obs Gynecol.* 1993;82(4):716–9. PMID: 8378025.
- Pollio F, Daniele F, et al. Hydatidiform mole with coexistent fetus. Cytogenetic features, diagnosis, and management. *Minerva Ginecol.* 2000;52(6):253–7. PMID: 11085049.
- Uemura N, Takai Y, et al. Molecular cytogenetic analysis of a hydatidiform mole with coexistent fetus: a case report. *J Med Case Rep.* 2019;13(256):1–5. doi: 10.1186/s13256-019-2180-y
- Petignat P, Billieux M, et al. Is genetic analysis useful in the routine management of hydatidiform mole? *Hum Reprod.* 2003;18(2):243–9. doi: 10.1093/humrep/deg091.
- Kumar S, Saikat M, et al. Expression of p57 immunomarker in the classification and differential diagnosis of partial and complete hydatidiform moles. *J Lab Physicians.* 2019;11(3):270–4. doi: 10.4103/JLP.JLP_130_19.
- Braga A, Mora P, et al. Challenges in the diagnosis and treatment of gestational trophoblastic neoplasia worldwide. *World J Clin Oncol.* 2019;10(2):28–37. doi: 10.5306/wjco.v10.i2.28.
- Sebire N, Foskett M, et al. Outcome of twin pregnancies with complete hydatidiform mole and healthy co-twin. *Lancet.* 2002;359(9324):2165–6. doi: 10.1016/S0140-6736(02)09085-2.
- Mangla M, Kaur H, et al. Partial mole with coexistent live fetus: A systematic review of case reports. *J Turk Ger Gynecol Assoc.* 2022;23(2):83–94. doi: 10.4274/jtgga.galenos.2022.2021-9-11
- Gajewska M, Zygula A, et al. Twin pregnancy with a partial hydatidiform mole and a coexistent live fetus. Diagnostic and therapeutic dilemmas. A case report and the review of literature. *Ginekol Pol.* 2020;91(10):589–94. doi: 10.5603/GP.a2020.0109
- Gezahegn M. Singleton Partial Molar Pregnancy Delivered in Third Trimester: A Case Report. *J patient care.* 2019;5(1):1-4. doi:10.35248/2573-4598.19.5.147
- Zeng C, Chen Y, et al. Partial hydatidiform mole and coexistent live fetus: a case report and review of the literature. *Open Med.* 2019;14:843–6. doi: 10.1515/med-2019-0098