



<https://doi.org/10.24245/gom.v91i6.8022>

Histerectomía mediante acceso vNOTES. Reporte de caso

Hysterectomy across vNOTES procedure. A case report.

Francisco Jesús Sosa-Bravo,¹ Jessica Andrea Leal-Meléndez,² Julio Palau-Torre,³ Jannet Lara-Esqueda,⁴ Israel Castro-Torres¹

Resumen

ANTECEDENTES: La cirugía mediante vNOTES (*Vaginal Natural Orifices Transluminal Endoscopic Surgery*, por sus siglas en inglés), practicada por primera vez en el 2010, es una técnica quirúrgica emergente que elimina el traumatismo quirúrgico en la pared abdominal mediante orificios naturales del cuerpo para la ejecución de procedimientos quirúrgicos. Debido a la falta de reportes con vNOTES en México se comunica el caso de una paciente en quien se aplicó este acceso, con buenos resultados.

CASO CLÍNICO: Paciente de 60 años, asintomática, referida para tratamiento definitivo de una lesión intraepitelial cervical, porque no aceptó el conservador. La histerectomía se efectuó mediante el acceso vNOTES, con una duración de 100 minutos, sin contratiempos ni complicaciones posoperatorias. A las 24 horas se dio de alta del hospital hemodinámicamente estable y asintomática, y sin complicaciones tardías.

CONCLUSIÓN: La histerectomía mediante el acceso vNOTES fue exitosa, sin complicaciones y con adecuada evolución posquirúrgica. La evidencia actual demuestra que el acceso mediante vNOTES para la histerectomía es un procedimiento eficaz y seguro que combina las ventajas de la vía vaginal con la vía laparoscópica.

PALABRAS CLAVE: vNOTES; cirugía vaginal; México; tratamiento conservador; histerectomía; laparoscópica; alta de la paciente.

Abstract

BACKGROUND: vNOTES surgery (*Vaginal Natural Orifices Transluminal Endoscopic Surgery*), first practiced in 2010, is an emerging surgical technique that eliminates surgical trauma to the abdominal wall by means of natural body orifices for the execution of surgical procedures. Due to the lack of reports with vNOTES in Mexico, we report the case of a patient in whom this access was applied, with good results.

CLINICAL CASE: 60-year-old asymptomatic patient referred for definitive treatment of a cervical intraepithelial lesion, because she did not accept the conservative treatment. The hysterectomy was performed by vNOTES access, with a duration of 100 minutes, without setbacks or postoperative complications. At 24 hours she was discharged from the hospital hemodynamically stable and asymptomatic, and without late complications.

CONCLUSION: Hysterectomy by vNOTES access was successful, without complications and with adequate postoperative evolution. Current evidence demonstrates that vNOTES access for hysterectomy is an effective and safe procedure that combines the advantages of the vaginal and laparoscopic routes.

KEYWORDS: vNOTES; Vaginal surgery; Mexico; Conservative treatment; Hysterectomy; Laparoscopic; Patient discharge.

¹ Ginecoobstetra con alta especialidad en Endoscopia ginecológica.

² Médico interno de pregrado, Universidad de Monterrey.

³ Residente de tercer año de Ginecología y Obstetricia.

⁴ Ginecoobstetra.

Hospital Christus Muguerza Conchita, Monterrey, Nuevo León, México.

Hospital Clínica Nova, Monterrey, Nuevo León, México.

Recibido: julio 2022

Aceptado: septiembre 2022

Correspondencia

Julio Palau Torre
dr.julioptorre@gmail.com

Este artículo debe citarse como: Sosa-Bravo FJ, Leal-Meléndez JA, Palau-Torre J, Lara-Esqueda J, Castro-Torres I. Histerectomía mediante acceso vNOTES. Reporte de caso. Ginecol Obstet Mex 2023; 91 (6): 454-461.



ANTECEDENTES

La cirugía endoscópica transluminal, por orificio natural transvaginal o vNOTES, por sus siglas en inglés, es una técnica emergente donde el acceso a la cavidad peritoneal se efectúa a través de la vagina (como orificio natural). El acceso quirúrgico vNOTES representa una fusión entre el acceso vaginal y la cirugía laparoscópica, que mejora la seguridad del procedimiento y la confianza del ginecólogo, que amplía la visión del campo quirúrgico y logra un adecuado sello hemostático de los pedículos. Este procedimiento conserva las ventajas que ofrece el acceso vaginal y elimina sus inconvenientes, como pobre visualización y un espacio quirúrgico limitado.¹

Así como la vía laparoscópica, la técnica vNOTES también ha sido víctima del escepticismo de algunos ginecólogos.^{2,3} La tendencia actual en los procedimientos quirúrgicos es cada vez menos invasiva. El acceso quirúrgico "NOTES" tiene como propósito eliminar el traumatismo quirúrgico en la pared abdominal mediante el uso de orificios naturales y que, por consiguiente, disminuya la respuesta inflamatoria al producirse menor cantidad de citocinas inflamatorias; por tanto, menor dolor posquirúrgico.^{4,5}

La histerectomía fue el primer procedimiento ginecológico efectuado con vNOTES en 2010. Desde entonces se han llevado a cabo diversos procedimientos benignos: miomectomías y ooforectomías.² El acceso mediante vNOTES ha demostrado ciertas ventajas en comparación con la cirugía laparoscópica convencional, sobre todo para úteros sin prolapso u otras afecciones uterinas benignas. En 2020, Housmans y su grupo emprendieron una revisión sistemática para describir sus ventajas y reportaron que este acceso en comparación con el laparoscópico se relaciona con menores: tiempo quirúrgico, infecciones posquirúrgicas, estancia intrahospitalaria, y quizá menor dolor posquirúrgico.^{6,7}

En la actualidad, las indicaciones para la histerectomía con técnica vNOTES se reservan a padecimientos uterinos benignos que requieran tratamiento quirúrgico: sangrado uterino anormal, miomatosis o adenomiosis, y que idealmente se relacionen con pacientes nulíparas u obesas, con útero aumentado de tamaño que dificulte la vía vaginal, útero sin descenso y espacio vaginal restringido (incluidas las pacientes sin inicio de actividad sexual).^{6,7,8}

De acuerdo con el American College Obstetrics and Gynecology (ACOG), se recomienda la histerectomía vaginal cuando la técnica sea factible, lo que depende de las características de la paciente (índice de masa corporal, volumen uterino, descenso uterino, tamaño y forma de la vagina, antecedente de cesárea o cirugías previas), así como la experiencia del cirujano en la histerectomía vaginal.^{9,10} En la histerectomía por vNOTES el procedimiento se inicia con una histerectomía vaginal convencional, y posterior a colpotomía anterior y posterior y transección de ligamentos útero-sacos, con o sin anexectomía, se continúa con instrumentos laparoscópicos convencionales a través de vNOTES.¹¹ Por medio de la cirugía de vNOTES pueden ampliarse las indicaciones de la histerectomía vaginal convencional y permitir la resección de úteros más grandes sin incisión abdominal o sin comorbilidad asociada con la cirugía abierta. En México se cuenta con poca experiencia con esta técnica; sin embargo, debe reconocerse que su aplicación es factible en la región, dependiendo de los recursos y experiencia de los cirujanos, así como de las características de las pacientes y la toma de decisiones compartidas entre el médico y la paciente. Esta es la justificación para reportar el caso de una paciente en quien se recurrió a este acceso con técnica vNOTES, con excelentes desenlaces.

CASO CLÍNICO

Paciente de 60 años, referida para procedimiento definitivo de una lesión intraepitelial cervical

de bajo grado, porque no aceptó el tratamiento conservador. *Antecedentes*: hipertensión arterial, diabetes mellitus tipo 2, hipotiroidismo y osteopenia. En adecuado control médico, peso de 67 kg e índice de masa corporal de 26.5 kg/m². *Antecedentes quirúrgicos*: amigdalectomía, salpingoclasia y safenectomía bilateral. *Antecedentes ginecoobstétricos*: cuatro embarazos, cuatro partos y menopausia a los 53 años. A la exploración física: vagina y cuello uterino atróficos, sin descenso uterino.

Para el procedimiento se utilizó la plataforma de acceso avanzado GelPOINT Mini (Applied Medical, Rancho Santa Margarita, CA) (**Figura 1**) para mantener el neumoperitoneo e introducir las pinzas laparoscópicas. Posterior a la aplicación de anestesia general balanceada la paciente se colocó en posición ginecológica, con asepsia y antisepsia de la región vulvovaginal, colocación de sonda de Foley y campos estériles. Los pasos fueron:

1. Pinzamiento del labio anterior del cuello del útero con pinza de Pozzi e hidrodiseción en la cara anterior y posterior.

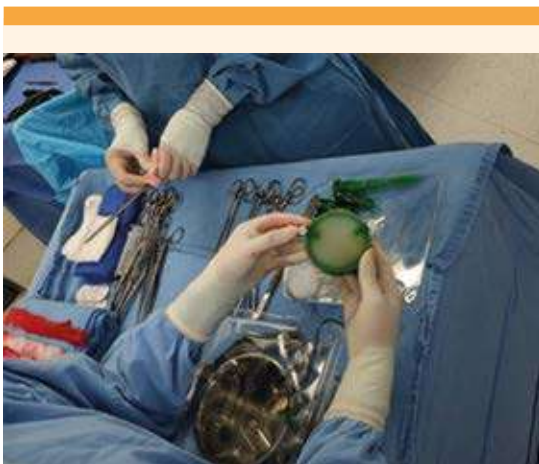

Figura 1. Preparación de multipuerto GelPOINT Mini.

2. Circuncisión del cuello del útero, inicialmente en la cara anterior y después en la posterior.
3. Se diseca el peritoneo de la cara anterior hasta ingresar a la cavidad abdominal y se realiza el mismo paso en la cara posterior.
4. Se pinzan, cortan y ligan ambos ligamentos cardinales con sutura Vicryl 1. Las suturas se dejan referidas para su uso posterior.
5. Introducción del multipuerto GelPOINT Mini a la vía vaginal. **Figura 2**
6. Se practica el neumoperitoneo a través del canal especial, localizado en el multipuerto GelPOINT mini y se coloca a la paciente en posición de Trendelenburg.
7. Se introduce un lente de 5 mm de 30° y se visualiza el campo quirúrgico, con adecuada exposición de la pieza quirúrgica. **Figura 3**
8. Con energía bipolar avanzada (tecnología LigaSure; Valleylab Inc., EUA) y pinza de agarre (Grasper) se pinza, coagula y corta de manera bilateral, en orden ascendente, y alternando los lados de las siguientes estructuras: (**Figura 4**)

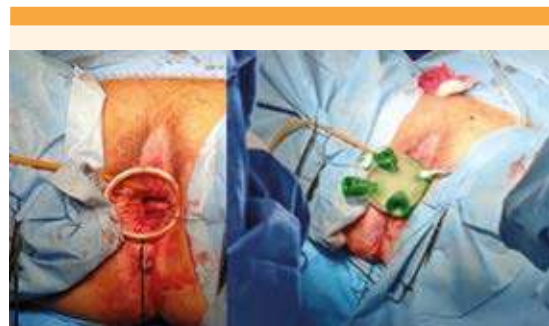


Figura 2. Colocación de GelPoint en la vía vaginal.

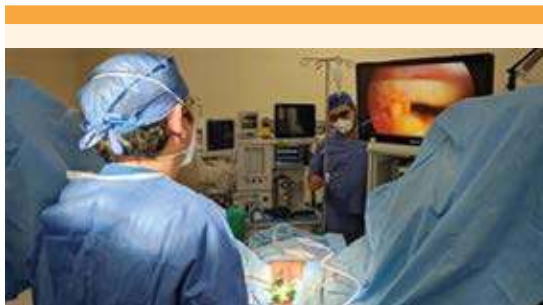

Figura 3. Neumoperitoneo y visualización de la cavidad.

- Ligamentos uterosacros
- Arterias uterinas
- Ligamentos útero ováricos
- Ligamentos redondos

9. La pieza quirúrgica se extrae por vía vaginal y, posteriormente, se procede a la salpingectomía bilateral, sin complicaciones (**Figura 5**), utilizando la misma energía bipolar avanzada.
10. Se verifica la hemostasia y se sutura el peritoneo y la cúpula vaginal con la técnica habitual por vía vaginal.

En este caso, la técnica fue exitosa y se llevó a cabo sin ninguna eventualidad o complicación, con una duración de 100 minutos. La evolución de la paciente fue favorable, con dolor leve o nulo durante el seguimiento, bien controlado, sin requerimiento de analgesia de rescate, con retiro de la sonda urinaria a las 8 horas del posoperatorio e inicio temprano de la deambulación. El alta hospitalaria de la paciente fue 24

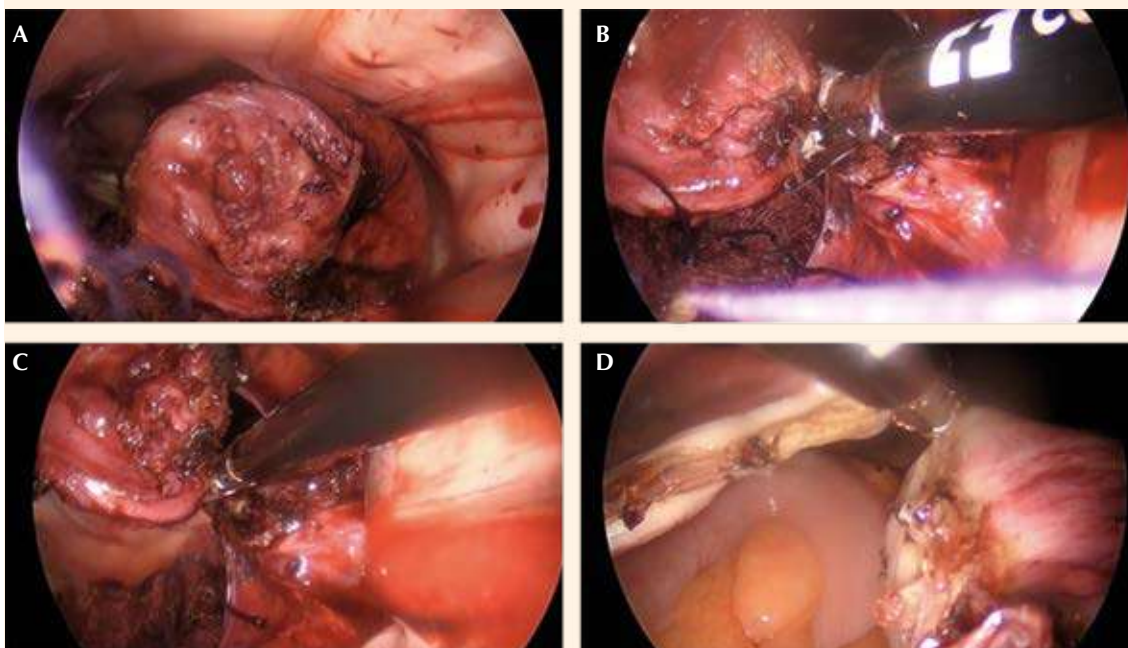


Figura 4. Procedimiento de histerectomía por técnica de vNOTES: **A.** Visualización del cuello uterino; **B.** Pinzamiento, coagulación y corte del ligamento uterosacro izquierdo; **C.** Pinzamiento, coagulación y corte de la arteria uterina izquierda; **D.** Pinzamiento, coagulación y corte del ligamento redondo y salpinge derecha.

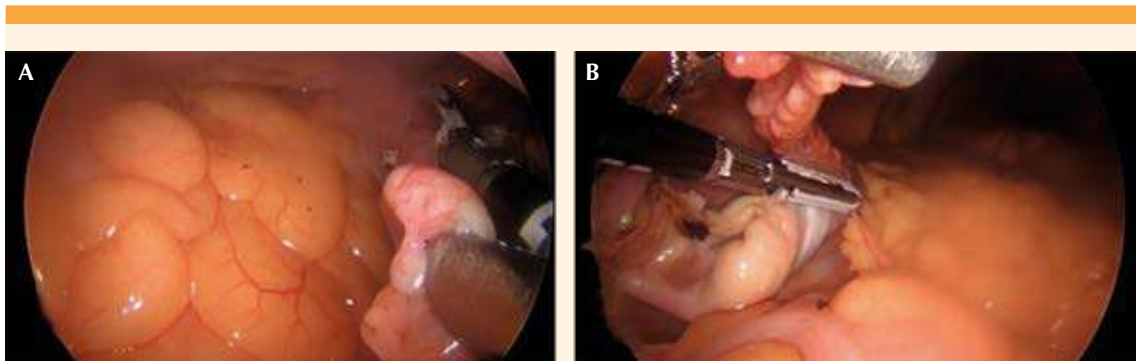


Figura 5. Salpingectomía bilateral por vNOTES. **A.** Salpingectomía izquierda; **B.** Salpingectomía derecha.

horas posteriores a la cirugía, donde permaneció hemodinámicamente estable y asintomática. En los días posteriores a la cirugía no se reportaron complicaciones tardías. Se indicó tratamiento local con estrógenos durante un mes para mejorar las condiciones del epitelio y disminuir los síntomas genitourinarios asociados con la menopausia.

DISCUSIÓN

La histerectomía sigue siendo, en todo el mundo, una de las principales cirugías indicadas para tratar enfermedades ginecológicas benignas.¹² En la actualidad existen cuatro procedimientos para practicar esta cirugía, que incluyen: histerectomía vaginal, abdominal, laparoscópica y asistida por robot. Las proporciones de práctica de cada una de estas varían entre países; sin embargo, la que más se ejecuta como vía de preferencia para indicaciones benignas es la histerectomía abdominal.⁹ A pesar de ello, la histerectomía vaginal es superior a todas las anteriores,¹³ por ser la más segura y menos invasiva, con la ventaja de un regreso más rápido a las actividades de la vida diaria. Esta técnica es de primera elección cuando es factible su práctica, y la recomiendan la ACOG y la Sociedad Internacional de Ginecología y Endoscopia (ISGE).^{9,10} Sin embargo, por

vía vaginal, la resección profiláctica de salpinges u ovarios se practica 4 a 12 veces menos comparada con la vía laparoscópica o abdominal.¹⁴

El acceso quirúrgico a través de orificios naturales es una técnica con creciente popularidad en los últimos años porque representa una fusión entre el procedimiento ideal para la histerectomía (vaginal) y los avances tecnológicos con el uso de herramientas de la cirugía laparoscópica. Si bien algunas características de las pacientes (tamaño uterino grande, vagina estrecha, ausencia de descenso uterino y cesárea previas) pueden limitar el acceso vaginal, en manos experimentadas no deben ser contraindicaciones para la histerectomía vaginal.^{9,10} En la práctica, la falta de ginecólogos con adiestramiento adecuado en histerectomía vaginal se ha asociado con un aumento de histerectomías laparoscópicas, como el patrón de referencia para el tratamiento de las afecciones ginecológicas benignas.⁹ La vNOTES puede ser un procedimiento que suma las ventajas de la endoscopia con mejor visualización de la anatomía pélvica, aumentando las indicaciones de la histerectomía vaginal convencional en casos de acceso vaginal limitado.

La primera cirugía mediante la técnica de vNOTES se practicó en septiembre del 2021 en el Hospital



Clínica Nova de Monterrey, Nuevo León, México. Conforme a lo revisado, este es el primer reporte nacional de la aplicación de esta técnica, considerando el acceso descrito por Chua,¹⁵ quien sugirió que este procedimiento es seguro y eficaz en pacientes multíparas, sin antecedentes de cesárea ni de cirugías abdominales mayores, con un grado de prolapso uterino menor (grado 1 o 2), exploración clínica con movilidad uterina adecuada y patología ginecológica benigna.

Entre septiembre del 2021 y julio del 2022 se practicaron siete histerectomías por la misma vía de acceso con excelentes resultados, en pacientes con una media de edad de 45 años (con límites entre 34 y 60 años), tres con un IMC < 30 kg/m². El útero con mayor peso reportado fue de 440 g. A excepción de la paciente reportada en este caso, todas tuvieron indicación de histerectomía por sangrado uterino anormal que requería tratamiento quirúrgico. Todas las pacientes tuvieron un procedimiento exitoso, sin complicaciones inmediatas o tardías en el posoperatorio. La mediana de tiempo operatorio fue de 110 (rango intercuartil [RIC], 100-130) minutos, con una mediana de sangrado quirúrgico de 85 (RIC, 50-350) mL. Nulens y colaboradores reportaron 114 casos en un estudio de histerectomía por vNOTES indicada por útero agrandado.¹⁶ En su estudio, la media de edad de las pacientes fue de 50 años, 19% con obesidad y 3.5% con obesidad mórbida. El peso de los úteros resecados fue de 281 a 3361 g, con una media de 559 g y media de tiempo quirúrgico de 63 minutos,¹³ menor comparado con el de la paciente del caso. Las principales complicaciones reportadas por los autores fueron: sangrado en las primeras 24 horas en 2.6% de las pacientes, un caso de complicación menor tardía, una tasa de conversión a cirugía abierta de 0.9% y una tasa de éxito del 99%. Similar a nuestros datos, los autores no reportaron complicaciones por lesiones ureterales, vesicales o intestinales, ni complicaciones que pusieran en peligro la vida o ingreso a la unidad de cuidados intensivos.¹⁶

Housmans y colaboradores publicaron un estudio con metanálisis en el que incluyeron un ensayo clínico controlado y cinco estudios que compararon la histerectomía vNOTES con la histerectomía laparoscópica convencional (total o histerectomía vaginal asistida por laparoscopia) en pacientes adultas con afección ginecológica benigna. Encontraron una asociación de menor tiempo quirúrgico y pérdidas hemáticas con el acceso de vNOTES, aunque no hubo diferencias en la tasa de complicaciones posoperatorias, puntajes de dolor a 24 horas y cambios en las concentraciones de hemoglobina a un día posquirúrgico. En su estudio también se reconoció la falta de más reportes de poblaciones específicas en las que se aplicó esta técnica.⁶

Mat y su grupo¹⁷ reportaron seis casos de pacientes obesas, con cáncer endometrial en etapa temprana, intervenidas mediante histerectomía por vNOTES. De acuerdo con los datos de los autores, ninguna paciente requirió conversión de la cirugía y advirtieron la importancia de la atención por parte de médicos con experiencia con esta técnica en enfermedades malignas.¹⁷ Este procedimiento puede ser útil para pacientes con afección maligna, aunque se requieren más estudios para poder establecer las indicaciones precisas que pudieran demostrar la factibilidad de la cirugía en este grupo de pacientes, así como las repercusiones a corto y largo plazo. Kaya y colaboradores compararon los desenlaces de la histerectomía laparoscópica con la histerectomía por vNOTES en pacientes obesas y encontraron que esta última se asoció con menores tiempos quirúrgico y de hospitalización en comparación con la histerectomía laparoscópica clásica.¹⁸ Estos autores también mencionaron la necesidad de habilidades y competencias quirúrgicas adecuadas en vNOTES.¹⁸

Por lo que se refiere a los desenlaces reportados con vNOTES hay discrepancias entre autores. Similar a los datos de este reporte, Kale y coautores informaron una evolución favorable en pacientes

tratadas mediante vNOTES.⁸ En el reporte de su experiencia con la técnica vNOTES para histerectomía y salpingooforectomía en 13 mujeres con indicación por enfermedad benigna no hubo complicaciones ni conversión de la cirugía; se reportó una alta satisfacción de las pacientes, ventajas cosméticas y, sobre todo, menor dolor posoperatorio.⁸

Una de las limitantes actuales de esta técnica, por ser novedosa y no tan ampliamente utilizada en diferentes centros, es la carencia de estudios con suficiente evidencia que avale las ventajas en relación con otros accesos para la histerectomía. En los hospitales donde se ha aplicado esta técnica la casuística es aún insuficiente para detallar un reporte completo. Una de las limitantes de lo aquí reportado es la falta de una documentación más detallada de las características de las pacientes (o la comunicación de una serie de casos similares en nuestro centro), así como un seguimiento a más largo plazo o la valoración de la satisfacción de la paciente meses después de la cirugía.

vNOTES es una vía de acceso eficaz y segura para la resección de salpinges u ovarios. De acuerdo con los autores de las referencias bibliográficas y con base en el análisis de las pacientes operadas con vNOTES, las calificaciones de satisfacción son altas. Sin duda, se trata de un acceso que iguala la efectividad de la histerectomía laparoscópica. En algunos casos, en particular como el cáncer endometrial en etapas tempranas, pudiera ser una opción para pacientes debidamente seleccionadas. Valga insistir que no se trata de una alternativa a la histerectomía vaginal sino una opción alterna a la vía laparoscópica.

CONCLUSIÓN

Si bien el acceso vNOTES ha cumplido una década de práctica, el caso aquí reportado con esta técnica es el primero en México. Las ventajas

que ofrece están debidamente documentadas: es menos invasiva, con mejores resultados estéticos, menores tiempo quirúrgico, estancia hospitalaria, dolor posquirúrgico, recuperación más rápida, retorno a las actividades cotidianas en menos tiempo y mayor ergonomía del equipo médico. El objetivo de una histerectomía laparoscópica es evitar la vía abdominal; la técnica vNOTES pretende sustituir el acceso laparoscópico para regresar a la vía vaginal como el acceso por excelencia para esta cirugía.

Consideraciones éticas

La paciente y el Comité de Ética del Hospital Clínica Nova otorgaron su consentimiento informado para la publicación del caso.

REFERENCIAS

1. Su H, Yen CF, Wu KY, Han CM, Lee CL. Hysterectomy via transvaginal natural orifice transluminal endoscopic surgery (NOTES): Feasibility of an innovative approach. *Taiwanese Journal of Obstetrics and Gynecology* 2012; 51 (2): 217-21. doi: 10.1016/j.tjog.2012.04.009
2. Kho RM. vNOTES: Is it the Panacea We Are All Hoping for? *J Minim Invasive Gynecol* 2021; 28 (6): P1146-7. doi: 10.1016/j.jmig.2021.04.012
3. Richardson RE, Bournas N, Magos AL. Is laparoscopic hysterectomy a waste of time? *Lancet* 1995; 345 (8941): 36-41. doi: 10.1016/s0140-6736(95)91158-8
4. Zea Vega JC, Juárez Soto R, Calderón Donis R, Reyes Morales EY, Vásquez H, Porras C. Histerectomía Laparoscópica Total LESS con técnica de puerto múltiple de SILSTM (Single Incision Laparoscopic Surgery): Primeros 4 casos en Centro América. *REVCOG* 2010; 15 (1): 16-20. doi: 10.37980/im.journal.revco.1550
5. Baekelandt J. Total Vaginal NOTES Hysterectomy: A New Approach to Hysterectomy. *J Minim Invasive Gynecol* 2015; 22 (6): 1088-94. doi: 10.1016/j.jmig.2015.05.015
6. Housman S, Noori N, Kapurubandara S, Bosteels JJA, Cattani L, Alkatout I, et al. Systematic review and meta-analysis on hysterectomy by vaginal natural orifice transluminal endoscopic surgery (Vnotes) compared to laparoscopic hysterectomy for benign indications. *J Clin Med* 2020; 9 (12): 3959. doi: 10.3390/jcm9123959
7. Wang X, Li J, Hua K, Chen Y. Transvaginal natural orifice transluminal endoscopic surgery (vNOTES) hysterectomy for uterus weighing ≥ 1 kg. *BMC Surg* 2020; 20 (1): 234. doi: 10.1186/s12893-020-00897-3



8. Kale A, Saribrahim B, Başol G. Hysterectomy and salpingo-oophorectomy by Transvaginal Natural Orifice Transluminal Endoscopic Surgery (NOTES): Turkish surgeons' initial experience. *Int J Surg* 2017; 47: 62-8. doi: 10.1016/j.ijso.2017.09.062
9. Chrysostomou A, Djokovic D, Edridge W, van Herendael BJ. Evidence-based guidelines for vaginal hysterectomy of the International Society for Gynecologic Endoscopy (ISGE). *Eur J Obstet Gynecol Reprod Biol* 2018; 231: 262-7. doi: 10.1016/j.ejogrb.2018.10.058
10. Committee on Gynecologic Practice. Committee Opinion No 701: Choosing the route of hysterectomy for benign disease. *Obstet Gynecol* 2017; 129 (6): e155–9. doi: 10.1097/AOG.0000000000002112
11. Baekelandt J, De Mulder PA, Le Roy I, Mathieu C, Laenen A, Enzlin P, et al. HALON hysterectomy by transabdominal laparoscopy or natural orifice transluminal endoscopic surgery: a randomized controlled trial (study protocol). *BMJ Open* 2016; 12 (8): e011546. doi: 10.1136/bmjopen-2016-011546
12. Garry R. The future of hysterectomy. *BJOG Int J Obstet Gynaecol* 2005; 112 (2): 133-39. doi: 10.1111/j.1471-0528.2004.00431.x
13. Aarts JWM, Nieboer TE, Johnson N, Tavender E, Garry R, Mol BWJ, et al. Surgical approach to hysterectomy for benign gynaecological disease. *Cochrane Database Syst Rev* 2015; (8): CD003677. doi: 10.1002/14651858.CD003677.pub5
14. Jacoby VL, Vittinghoff E, Nakagawa S, Jackson R, Richter HE, Chan J, Kuppermann M. Factors Associated with undergoing bilateral salpingo-oophorectomy at the time of hysterectomy for benign conditions. *J Obstet Gynecol Res* 2009; 113 (6): 1259. doi: 10.1097/AOG.0b013e3181a66c42.
15. APAGE Asurg. Dr. Chua Peng Teng-vNOTES Hysterectomy [video de internet]. Youtube. 5 de julio de 2021. <https://www.youtube.com/watch?v=wweo9cBWuIc>
16. Nulens K, Bosteels J, De Rop C, Baekelandt J. vNOTES Hysterectomy for Large Uteri: A Retrospective Cohort Study of 114 Patients. *J Min Inv Gynecol* 2021; 28 (7): 1351-6. doi: 10.1016/j.jmig.2020.10.003
17. Mat E, Kale A, Gundogdu EC, Basol G, Yildiz G, Usta T. Transvaginal natural orifice endoscopic surgery for extremely obese patients with early-stage endometrial cancer. *J Obstet Gynaecol Res* 2021;47(1):262–269. doi: 10.1111/jog.14509
18. Kaya C, Yıldız Ş, Alay İ, Aslan Ö, Aydın İE, Yaşar L. The comparison of surgical outcomes following laparoscopic hysterectomy and vNOTES hysterectomy in obese patients. *J Invest Surg* 2021. doi: 10.1080/08941939.2021.1927262

CITACIÓN ACTUAL

De acuerdo con las principales bases de datos y repositorios internacionales, la nueva forma de citación para publicaciones periódicas, digitales (revistas en línea), libros o cualquier tipo de referencia que incluya número doi (por sus siglas en inglés: Digital Object Identifier) será de la siguiente forma:

REFERENCIAS

1. Yang M, Guo ZW, Deng CJ, Liang X, Tan GJ, Jiang J, Zhong ZX. A comparative study of three different forecasting methods for trial of labor after cesarean section. *J Obstet Gynaecol Res.* 2017;25(11):239-42. <https://doi.org/10.1016/j.gyobfe.2015.04..0015>*

* El registro Doi deberá colocarse con el link completo (como se indica en el ejemplo).