



<https://doi.org/10.24245/gom.v91i5.8018>

Procedimiento clínico-quirúrgico en una paciente embarazada con una derivación urológica compleja. Reporte de un caso

Clinical-surgical approach in a pregnant patient with complex urological diversion. A case report.

Adriana Midori Muraoka-Ramírez¹, Eva Elizabet Camarena-Pulido²

Resumen

ANTECEDENTES: El mielomeningocele es el defecto del tubo neural más frecuente; se registra un caso por cada 1000 nacidos vivos. Es más frecuente en mujeres, que resultan con secuelas discapacitantes, entre ellas las urológicas. Pueden subsanarse con diferentes técnicas quirúrgicas y derivaciones urológicas complejas que las predispone a infecciones de vías urinarias de repetición y, cuando hay embarazo, complicaciones materno-fetales y dificultad para el acceso quirúrgico, en caso de cesárea.

CASO CLÍNICO: Paciente con 14 semanas de embarazo, 27 años de edad, con diagnóstico de mielomeningocele y vesicoplastia, con múltiples infecciones urinarias y ruptura de membranas pretérmino. Finalización del embarazo por cesárea a las 33 semanas, por indicación de las condiciones fetales. La técnica de la cesárea se modificó para no dañar la cistoplastia y evitar complicaciones con las adherencias en la pelvis.

CONCLUSIONES: El mejor pronóstico materno-fetal en pacientes con derivación urológica compleja se consigue con la búsqueda intencionada de infecciones urinarias y tratamiento oportuno y adecuado, además de una planificación multidisciplinaria al momento de la finalización del embarazo.

PALABRAS CLAVE: Mielomeningocele; infecciones urinarias de repetición; complicaciones materno-fetales; pelvis, nacido vivo.

Abstract

BACKGROUND: Myelomeningocele is the most common neural tube defect; one case per 1000 live births is reported. It is more frequent in females, resulting in disabling sequelae, including urological sequelae. They can be corrected with different surgical techniques and complex urological derivations that predispose them to repeated urinary tract infections and, when there is pregnancy, maternal-fetal complications and difficulty for surgical access, in case of cesarean section.

CLINICAL CASE: Patient 14 weeks pregnant, 27 years old, diagnosed with myelomeningocele and vesicoplasty, with multiple urinary tract infections and preterm rupture of membranes. Termination of pregnancy by cesarean section at 33 weeks, due to fetal conditions. The cesarean section technique was modified so as not to damage the cystoplasty and to avoid complications with adhesions in the pelvis.

CONCLUSIONS: The best maternal-fetal prognosis in patients with complex urologic diversion is achieved with the intentional search for urinary tract infections and timely and adequate treatment, in addition to multidisciplinary planning at the time of termination of pregnancy.

KEYWORDS: Myelomeningocele; Repeated urinary tract infections; Pregnancy maternal-fetal complications; Pelvis; Live birth.

¹ Residente de Ginecología y Obstetricia.

² Coordinadora de Investigación en Ginecología y Obstetricia.

Hospital Civil de Guadalajara Dr. Juan I. Menchaca, Guadalajara, Jalisco.


Recibido: julio 2022

Aceptado: agosto 2022

Correspondencia

Adriana Midori Muraoka Ramírez
adriana_midori94@hotmail.com

Este artículo debe citarse como: Muraoka-Ramírez AM, Camarena-Pulido EE. Procedimiento clínico-quirúrgico en una paciente embarazada con una derivación urológica compleja. Reporte de un caso. Ginecol Obstet Mex 2023; 91 (5): 382-388.



**CONTRA LA
RESISTENCIA BACTERIANA**

EVOCS III®

levofloxacin

**LA FLUOROQUINOLONA QUE IMPIDE LA
EVOLUCIÓN BACTERIANA DESDE EL DNA**

**En infecciones de vías
urinarias:¹⁻⁵**

Pielonefritis

Cistitis

Prostatitis

UNA TOMA AL DÍA^{1,2}



El uso inadecuado de antimicrobianos puede generar resistencia a ellos

Referencias:

1. Información para prescribir Evocs III® Tabletas 2. Información para prescribir Evocs III® Solución inyectable 3. McGregor J, Allen G, Bearden D. A review of levofloxacin for the treatment of complicated urinary tract infections and acute pyelonephritis. *Ther Clin Risk Manag* 2008;4(5):843-853 4. Rafat C, Debrix I, Hertig A. Levofloxacin for the treatment of pyelonephritis. *Expert Opin Pharmacother* 2013;14(9):1241-1253 5. Naber K, Roscher K, Botto H, Schaefer V. Oral levofloxacin 500 mg once daily in the treatment of chronic bacterial prostatitis. *Int J Antimicrob Agents* 2008;32(2):145-153. **Reporte las sospechas de reacción adversa al correo: farmacovigilancia@liomont.com.mx o en la página de internet www.liomont.com.mx**

IPP EVOCS III® Tabletas

IPP EVOCS III® Solución





ANTECEDENTES

El mielomeningocele es el defecto del tubo neural más frecuente, se registra un caso por cada 1000 nacidos vivos.^{1,2} Debe cerrarse mediante un procedimiento quirúrgico en las primeras 72 horas siguientes al nacimiento.³ En 75% de los casos el defecto se ubica en la región lumbosacra, de ahí las complicaciones urológicas.⁴

En pacientes con vejiga neurogénica, secundaria a mielomeningocele, la cistoplastia de aumento con colon sigmoides y cateterismo limpio intermitente disminuye la presión vesical durante el llenado y vaciamiento y mejora, significativamente, los parámetros urodinámicos y la capacidad vesical.⁵

El procedimiento Mitrofanoff es una operación en la que se crea una forma especial de drenar la vejiga a través de un canal en el estómago o una ileovesicostomía (procedimiento de Monti). El canal se construye entre la vejiga y la piel utilizando apéndice o intestino, con el estoma a la altura del ombligo o en la parte inferior del abdomen.⁶ Debido a las constantes cateterizaciones, estos pacientes pueden tener infecciones urinarias recurrentes.

En pacientes en edad fértil, con este tipo de procedimientos, que logran concebir, es importante tener en cuenta la alta probabilidad de parto prematuro complicado por las infecciones urinarias recurrentes. Esto porque durante el embarazo se producen una serie de cambios fisiológicos: dilatación ureteral secundaria a la acción de la progesterona y a la compresión uterina, reflujo vesicoureteral, estasis vesical, aumento del filtrado glomerular y elevación del pH urinario; todo esto puede aumentar el riesgo de infecciones urinarias.⁷

En el contexto de la infección urinaria, las bacterias producen fosfolipasa A2, que permite la síntesis de prostaglandinas y endotoxinas, sus-

tancias que estimulan las contracciones uterinas y pueden causar trabajo de parto prematuro y desencadenar una respuesta inflamatoria en la madre y en el feto.^{8,9,10}

Algunos microorganismos, como *Pseudomonas*, *Staphylococcus*, *Streptococcus*, *Bacteroides* y *Enterobacter* producen proteasas, colagenasas y elastasas que pueden degradar las membranas fetales e inducir ruptura prematura de membranas.¹¹

La cesárea es un procedimiento quirúrgico para extraer al feto a través de laparotomía e incisión de la pared uterina.¹² En quienes tienen antecedentes de cirugías urológicas y abdominales complejas la anatomía puede alterarse por un síndrome adherencial y dificultar la disección de tejidos y la extracción del feto.

CASO CLÍNICO

Paciente de 27 años, primigesta, con antecedente de mielomeningocele con reparación del defecto tres días después del nacimiento, con secuelas de atrofia musculoesquelética de miembros inferiores y alternaciones en la marcha. A los 12 años se intervino para aumento vesical con colon sigmoides, cistostomía umbilical con principio de Mitrofanoff por vejiga neurogénica e hipoplasia renal y cateterismo intermitente en vesicostomía umbilical e infecciones urinarias recurrentes.

A los 24 años de edad estuvo en seguimiento por parte de especialistas en Biología de la reproducción; la concepción se logró con citrato de clomifeno como inductor de la ovulación y coito programado en días fértiles.

En la revisión prenatal a las 9.6 semanas de gestación el examen general de orina se reportó patológico; se le prescribió una dosis única de 3 g de fosfomicina como tratamiento empírico de infección de vías urinarias. A las 14.3 semanas

acudió a Urgencias de tococirugía debido a un dolor cólico en el hipogastrio, con examen general de orina nuevamente patológico y cultivo urinario para *Pseudomonas aeruginosa* y *Enterobacter cloae* sensibles a ceftriaxona.

Puesto que durante el embarazo continuaron las infecciones urinarias de repetición se le indicó tratamiento profiláctico con 100 mg de nitrofurantoína cada 24 horas, sin suspender. A las 23.5 semanas de gestación, con base en el antibiograma, se le indicaron 35 mg/kg/día de gentamicina y 500 mg de cefalexina cada 8 horas, ambos durante siete días.

A las 28.5 semanas tuvo cervicovaginitis y amenaza de parto pretérmino. Se indicó uteroinhibición con un antiinflamatorio no esteroideo, bloqueador de canales de calcio y sulfato de magnesio (esquema Zuspan) y se inició el esquema de maduración pulmonar con dexametasona.

La curva de tolerancia oral a la glucosa, como protocolo de la atención prenatal, se reportó alterada y se le diagnosticó diabetes gestacional A1.

En la semana 31.5 la paciente reportó un dolor punzante en la región torácica izquierda, con lesiones compatibles con herpes zoster y amenaza de parto pretérmino. Se inició la uteroinhibición e interconsulta con el dermatólogo, quien le indicó aciclovir tópico y oral, y loción de calamina.

A las 33.1 semanas de embarazo la paciente reingresó al hospital por amenaza de parto. La prueba de anticuerpos contra proteína de unión al factor de crecimiento similar a la insulina-1 fracción fosforilada se reportó positiva y determinó el alto riesgo de parto pretérmino en los próximos siete días. El esquema de maduración pulmonar se inició con betametasona. En el ultrasonido obstétrico se determinó el peso fetal en el percentil 5. El Doppler multivasos se encontró normal. El feto se clasificó pequeño

para la edad gestacional. El cirujano urólogo pediatra practicó una cistostomía funcional, e indicó aseo con solución antiséptica dos veces al día con 10 mL dentro de vesicostomía, para reducción de infecciones.

Dos días posteriores a su hospitalización, a las 33.3 semanas de embarazo, la paciente inició, de nuevo, con actividad uterina. Se agregó rotura de membranas; en el rastreo ultrasonográfico se advirtió el oligohidramnios (ILA 3MM) y al feto en posición pélvica, motivo por el que se decidió la finalización del embarazo por vía abdominal.

Como parte del procedimiento quirúrgico, debido a las secuelas de la espina bífida, se decidió la anestesia general. En la vesicostomía se colocó, a través del meato urinario, una sonda Foley 14 Fr (**Figura 1**) a manera de guía durante el procedimiento. Se inició con la técnica de cesárea clásica, con incisión media supra, peri e infraumbilical (**Figuras 2 y 3**). Enseguida se disecó el tejido celular subcutáneo y aponeurosis de forma cortante. Se ingresó a la cavidad por la línea media y en la pared abdominal se observaron múltiples adherencias, que se cortaron y ligaron con seda 1-0 (**Figura 4**). En el plano anatómico vesical alto se colocó un separador Alexis® (**Figura 5**) y se disecó el peritoneo parietal. A continuación se hizo una incisión uterina fúndica (**Figura 6**) y se obtuvo un recién nacido en presentación pélvica, de 1800 g y talla de 44 cm, perímetro cefálico de 30 cm, Apgar 5-6, Capurro 33, sexo masculino. La histerorrafia se practicó en dos capas y fimbrectomía bilateral, por deseo de la paciente, con sangrado estimado de 400 mL. No se registraron complicaciones durante el procedimiento. El neonato requirió un ciclo de ventilación con presión positiva y apoyo de presión positiva continua por espacio de 10 minutos.

En el trascurso intrahospitalario del puerperio se indicó dieta para diabético, doble analgésico, cefalosporina de tercera generación y vaciamiento de orina cada hora a través de la vesicostomía.

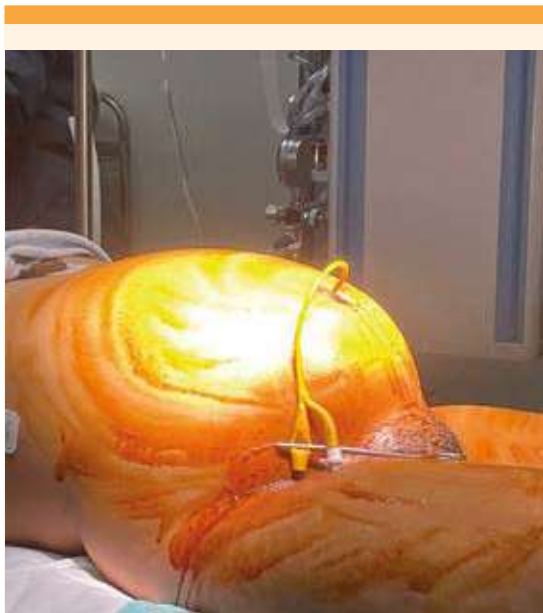

Figura 1. Colocación de sonda Foley 14 fr en vesicostomía para servir de guía durante el procedimiento.

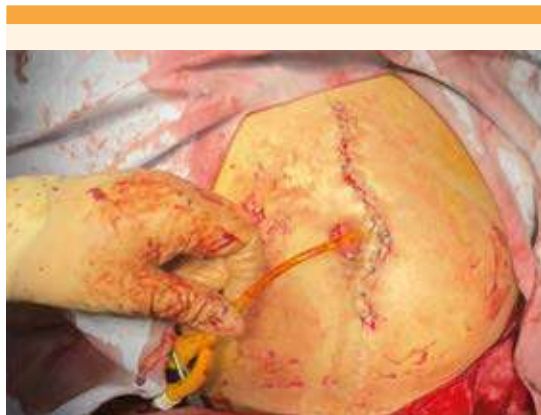

Figura 3. Incisión supra, media e infraumbilical y sonda Foley colocada en vesicostomía.

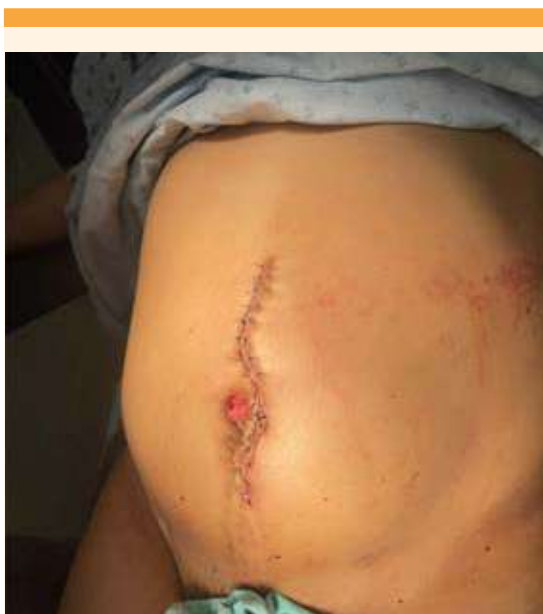

Figura 2. Incisión media supra, peri e infraumbilical para ampliación del campo quirúrgico.

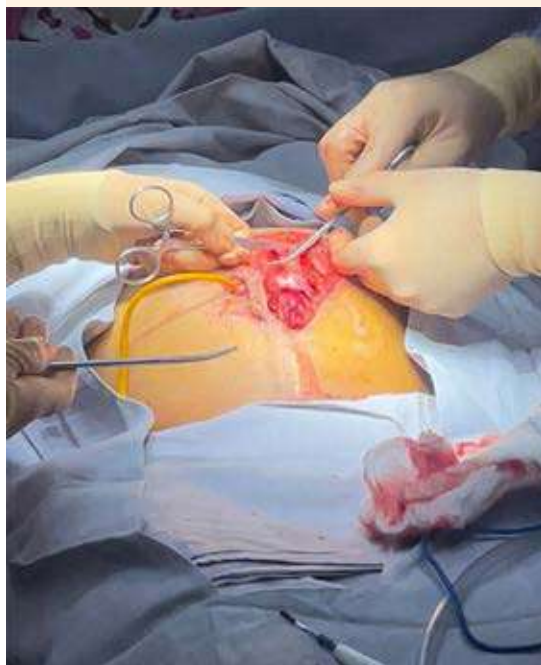

Figura 4. Múltiples adherencias en la pared abdominal que se cortan y ligan con seda 1-0.

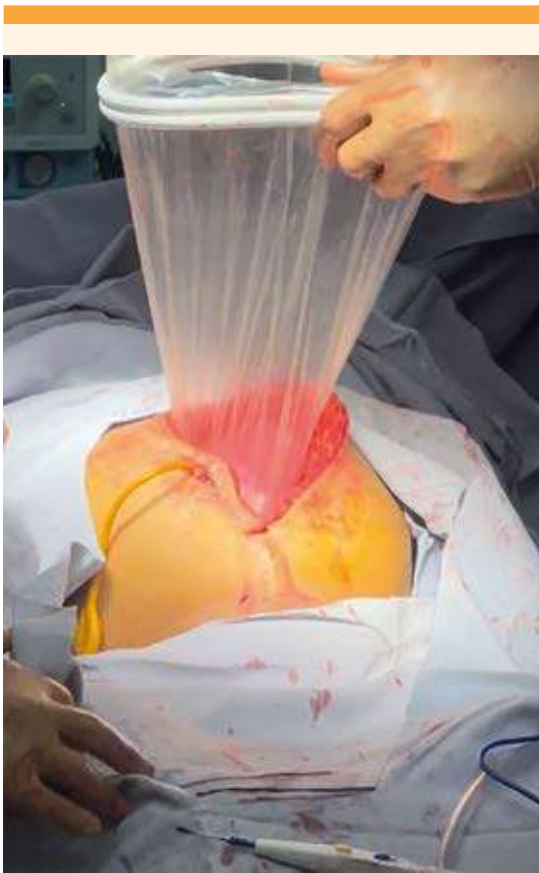

Figura 5. Colocación del separador tipo Alexis® que ayudó a la protección y retracción circunferencial traumática.

Al segundo día de puerperio la paciente tuvo un pico febril. A la exploración, las mamas se encontraron turgentes por lo que se procedió a la extracción de la leche. Los leucocitos y los reactantes de fase aguda se reportaron normales. La cefalosporina se cambió a una fluoroquinolona. El cultivo de orina, la secreción de la vesicostomía y de la herida quirúrgica se informaron negativos.

Al tercer día de puerperio la paciente se encontró afebril y se dio de alta del hospital, con cita subsecuente para valoración urológica.

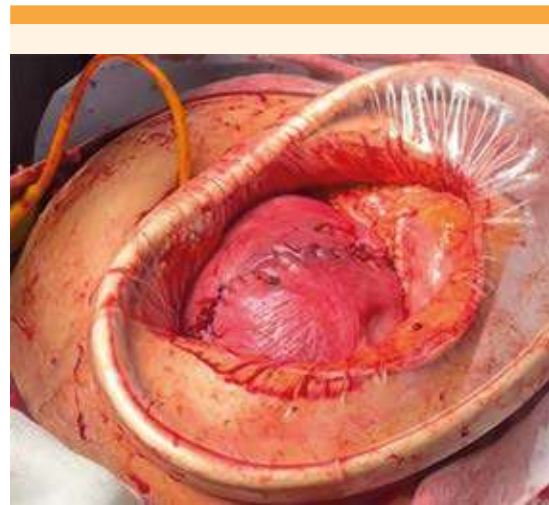

Figura 6. Incisión fúndica en útero.

El recién nacido permaneció en el hospital durante 18 días por diagnóstico de trombocitopenia moderada, linfopenia y depresión respiratoria. Al término de ese lapso se dio de alta, sin complicaciones.

DISCUSIÓN

Se encontraron pocos reportes bibliográficos de terminación del embarazo en pacientes con lesiones y derivaciones urinarias complejas debidas a traumatismos o secuelas de enfermedades congénitas o preexistentes. Estos embarazos de alto riesgo tienen en común la ruptura prematura de membranas pretérmino, aumento de infecciones urinarias recurrentes incluso hasta en un 52% y pielonefritis en un 3%, que puede derivar en bacteriuria asintomática crónica, insuficiencia renal, prematuridad y bajo peso al nacer.^{13,14} Además, las pacientes pueden experimentar dificultades en el momento de las cateterizaciones limpias intermitentes.¹⁵

En el artículo de Cuesta y colaboradores,¹⁶ durante los urocultivos de su paciente, se detectó el mismo patógeno (*Enterobacter cloacae*) que



se aisló en la paciente del caso aquí publicado. En el estudio de Correia y su grupo¹⁷ se aisló *E. coli* en los diferentes antibiogramas. En ambos estudios, en este tipo de pacientes, se aconseja el urocultivo mensual con antibiograma y monitoreo de la función renal, más laparotomía con incisión media en piel e incisión uterina alta para minimizar el riesgo de daño a la anastomosis intestinal y la cistoplastia.^{16,17,18}

Hensle y coautores¹⁵ recomiendan la profilaxis antibiótica por el alto porcentaje de infecciones de vías urinarias y establecen que ciertas pacientes requerirán catéteres permanentes durante el embarazo, retornando a cateterización limpia intermitente después del parto.

La vía de finalización del embarazo no será determinada por la derivación urológica compleja, sino por las condiciones materno-fetales; sin embargo, en caso de que la vía sea abdominal en pacientes con derivación tipo Mitrofanoff (como en la paciente del caso) se recomienda la laparotomía media y una incisión Pfannestiel posterior a la derivación ileocecal.¹⁸

Si la vía de finalización es la abdominal, como en la paciente del caso (indicada por presentación pélvica con oligohidramnios secundario a ruptura de membranas), para evitar complicaciones deben preverse las dificultades de acceso a la cavidad abdomino-pélvica, por la anatomía modificada y el síndrome adherencial secundario a cirugías urológicas previas.¹⁹

La paciente del caso cursó con un embarazo complicado, con múltiples admisiones hospitalarias por amenaza de parto pretérmino secundario a infecciones urinarias recurrentes. En varias ocasiones se le practicaron urocultivos y se le prescribió tratamiento de acuerdo con el antibiograma. A lo anterior se sumaron las complicaciones de la diabetes gestacional, herpes zoster, feto pequeño para edad gestacional y la ruptura de membranas pretérmino.

A pesar de lo anterior, la paciente pudo completar el esquema de maduración pulmonar; se optó por la cesárea debido a las secuelas motoras en los miembros inferiores. El acceso quirúrgico se efectuó en conjunto con un especialista en urología pediátrica. Se cateterizó la neouretra, que sirvió de guía durante el procedimiento. Se prefirió la laparotomía con incisión media en la piel, para disponer de un campo quirúrgico más amplio y una potencial ampliación de la laparotomía hacia la porción superior del abdomen. Para aumentar la visualización se colocó un separador tipo Alexis[®] que ayudó a la protección y retracción circunferencial atraumática. Se decidió la incisión fúndica en útero porque debido a la vesicostomía no fue posible la incisión media o segmentaria.

Entre las limitaciones de este reporte están: la poca cantidad de estudios similares publicados y la falta de seguimiento durante el puerperio, porque la paciente no acudió a sus citas subsiguientes.

CONCLUSIONES

Las mujeres embarazadas, con derivaciones urológicas complejas, cursan con complicaciones derivadas de infecciones urinarias recurrentes que pueden desencadenar parto pretérmino e, incluso, afectación del crecimiento intrauterino. El tamizaje de infecciones urinarias y el urocultivo con antibiograma son indispensables para el tratamiento adecuado. Planear la técnica de acceso a la cavidad abdominopélvica, si se requiere cesárea, evita lesionar las vías urinaria y digestiva.

REFERENCIAS

1. Erazo-Fonseca F, Ortega JE. Mielomeningocele: actualización para la práctica clínica. Rev Méd Hondur 2021; 89 (Supl.1): 35-8. <https://doi.org/10.5377/rmh.v89iSupl.1.12045>
2. Manucci G, Quednow Ev. How i do it: Neural tube defects in Guatemala - Myelomeningocele Spina Bifida Unit. Surg

- Neurol Int 2014; 5: S13-22. <https://doi.org/10.4103/2152-7806.128463>
3. Burke R, Liptak GS. Providing a primary care medical home for children and youth with spina bifida. *Pediatrics* 2011; 128 (6): e1645-e1657. <https://doi.org/10.1542/peds.2011-2219>
 4. Murillo-Castillo C, Godoy-Murillo J, López-Aguilar A, Villeda-Bermúdez R. Anomalías del tracto urinario en pacientes con mielomeningocele. *Rev Med Post UNAH* 2001; 6 (2): 191-5.
 5. Zaragoza Torres RI, Galarza-Flores ME, Gómez-Castellanos JC, Barrera-de León JC. Cambios urodinámicos posteriores a cirugía de ampliación vesical por vejiga neurogénica en pacientes pediátricos con mielomeningocele. *Cirugía y Cirujanos*. 2016; 84 (2): 115-20. <https://doi.org/10.1016/j.circir.2015.10.008>
 6. Tarrado X, Rodó J, Sepúlveda JA, García-Aparicio L, Morales L. Derivación urinaria continente: principio de Mitrofanoff. *Cir Pediatr* 2005; 18: 32-5.
 7. Clinic Barcelona Protocolo: Infecciones urinarias y gestación, 2017. <http://medicinafetalbarcelona.org/protocolos/es/patologia-materna-obstetrica/infecciones-urinarias-y-gestacion.html>
 8. Gibbs RS, Romero R, Hillier SL, et al. A review of premature birth and subclinical infection. *Am J Obstet Gynecol* 1992; 166:1515. doi:10.1016/0002-9378(92)91628-n
 9. Challis JR, Lye SJ, Gibb W, Whittle W, Patel F, Alfaidy N. Understanding preterm labor. *Ann N Y Acad Sci* 2001; 943: 225-34. doi: 10.1111/j.1749-6632.2001.tb03804.x
 10. Guzeloglu-Kayisli O, Kayisli UA, Semerci N, Basar M, Buchwalder LF, Buhimschi CS, et al. Mechanisms of chorioamnionitis-associated preterm birth: interleukin-1 β inhibits progesterone receptor expression in decidual cells. *J Pathol* 2015; 237 (4): 423-34. doi: 10.1002/path.4589
 11. Martius, J., Eschenbach, D.A. The role of bacterial vaginosis as a cause of amniotic fluid infection, chorioamnionitis and prematurity, a review. *Arch Gynecol Obstet* 1990; 247: 1-13. <https://doi.org/10.1007/BF02390649>
 12. Guía de Práctica Clínica Para la Realización de Operación Cesárea, México: Secretaría de Salud, 2010.
 13. Greenwell TJ, Venn SN, Creighton S, Leaver RB, Woodhouse CR. Pregnancy after lower urinary tract reconstruction for congenital abnormalities. *BJU International*. 2003; 92 (7): 773-7. <https://doi.org/10.1046/j.1464-410x.2003.04465.x>
 14. Natarajan V, Kapur D, Sharma S, Singh G. Pregnancy in patients with spina bifida and urinary diversion. *Int Urogynecol J* 2002; 13 (6): 383-5. <https://doi.org/10.1007/s001920200085>
 15. Hensle TW, Bingham JB, Reiley EA, Cleary-Goldman JE, Malone FD, Robinson JN. The urological care and outcome of pregnancy after urinary tract reconstruction. *BJU International* 2004; 93 (4): 588-90. <https://doi.org/10.1111/j.1464-410x.2003.04665.x>
 16. Cuesta AB, Burguillo AG, Vega AG, Izquierdo AR, Gutiérrez IC. Lesión urológica compleja y gestación. Técnica de Mitrofanoff. *Progresos de Obstetricia y Ginecología* 2009; 52 (8): 468-72. [https://doi.org/10.1016/s0304-5013\(09\)72217-4](https://doi.org/10.1016/s0304-5013(09)72217-4)
 17. Correia C, Pardal C, Igreja J. Management of pregnancy after augmentation cystoplasty. *BMJ Case Rep* 2015. doi:10.1136/bcr-2015-209304
 18. Huck N, Schweizerhof S, Stein R, Honeck P. Pregnancy following urinary tract reconstruction using bowel segments: a review of published literature. *World J Urology* 2019;38(2):335-42. <https://doi.org/10.1007/s00345-019-02781-z>
 19. Bey E, Perrouin-Verbe B, Reiss B, Lefort M, Le Normand L, Perrouin-Verbe MA. Outcomes of pregnancy and delivery in women with continent lower urinary tract reconstruction: systematic review of the literature. *Int Urogynecol J* 2021. <https://doi.org/10.1007/s00192-021-04856-1>