



<https://doi.org/10.24245/gom.v91i3.7868>

## Duplicidad intestinal y diagnóstico diferencial prenatal de lesiones quísticas intraabdominales

### Intestinal duplication and prenatal differential diagnosis of intra-abdominal cysts.

Pablo Luque-González, Manuel Lozano-Vidal, Carla Gómez-Ortiz, Isabel Corrales-Gutiérrez, Susana Limones-Jiménez

#### Resumen

**ANTECEDENTES:** Las duplicaciones del aparato digestivo son una variante poco frecuente de malformación congénita. Si bien la mejora de los equipos de ecografía ha aumentado la tasa diagnóstica, solo el 30% se diagnostican antes del nacimiento. El diagnóstico diferencial de lesiones quísticas intraabdominales es amplio e incluye, por ejemplo, a los quistes de ovario, colédoco, mesenterio o pseudoquistes de meconio. El tratamiento es quirúrgico mediante la resección y restauración de la continuidad intestinal.

**CASO CLÍNICO:** Paciente de 32 años, con un embarazo previo y en el segundo trimestre del actual, con sospecha de un quiste de duplicación intestinal. El estudio genético no evidenció anomalía alguna. La lesión, de morfología quística tubular, fue aumentando progresivamente de tamaño conforme avanzaban las semanas de embarazo. En la semana 39 se indicó, por diabetes gestacional insulino dependiente, la inducción del parto. Nació un varón, asintomático, mediante parto eutócico, sin complicaciones. La ecografía abdominal, resonancia magnética nuclear y estudio del tránsito intestinal del periodo neonatal temprano confirmó el diagnóstico prenatal de sospecha. Mediante una laparoscopia exploradora, a las dos semanas de vida se practicó la resección del defecto que se reportó como: duplicación intestinal ileal, sin comunicación con la luz intestinal. El curso posoperatorio fue favorable.

**CONCLUSIONES:** El diagnóstico prenatal de quistes de duplicación en el aparato digestivo está en aumento debido a la mejoría en las técnicas de diagnóstico prenatal. La valoración multidisciplinaria es decisiva para procurar una adecuada vigilancia médica del embarazo y del recién nacido.

**PALABRAS CLAVE:** Ovario; mesenterio; meconio; duplicación intestinal; insulina; diabetes gestacional; laparoscopia.

#### Abstract

**BACKGROUND:** Duplications of the digestive tract are a rare variant of congenital malformation that can occur anywhere in the digestive tract. Although improved ultrasound equipment has increased the diagnostic rate, only 30% are diagnosed before birth. The differential diagnosis of intra-abdominal cystic lesions is broad and includes, for example, cysts of the ovary, common bile duct, mesentery or meconium pseudocysts. Treatment is surgical by resection and restoration of intestinal continuity.

**CLINICAL CASE:** 32-year-old patient, with a previous pregnancy and in the second trimester of the current pregnancy, with suspicion of an intestinal duplication cyst. The genetic study did not reveal any abnormality. The lesion, of tubular cystic morphology, progressively increased in size as the weeks of pregnancy progressed. Induction of labour was indicated in week 39 due to insulin-dependent gestational diabetes.

Unidad de Gestión Clínica de Ginecología y Obstetricia, Hospital Universitario Virgen Macarena, Sevilla, España.

**Recibido:** junio 2022

**Aceptado:** julio 2022

#### Correspondencia

Carla Gómez Ortiz  
gomezcarla1824@gmail.com

#### Este artículo debe citarse como:

Luque-González P, Lozano-Vidal M, Gómez-Ortiz C, Corrales-Gutiérrez I, Limones-Jiménez S. Duplicidad intestinal y diagnóstico diferencial prenatal de lesiones quísticas intraabdominales. Ginecol Obstet Mex 2023; 91 (3): 218-225.

# Fosfocil® G.U.

El antibiótico de las vías urinarias

**Fosfocil G.U.** es la opción para el manejo de **IVU baja no complicada**, porque ofrece:

- ✓ **Actividad bactericida** rápida frente a uropatógenos más comunes.
- ✓ Excreción de forma **inalterada**.
- ✓ Buena tolerancia.
- ✓ **Mínima tasa** de resistencia bacteriana.
- ✓ **Amplio margen** de seguridad de uso.

Teniendo una cómoda posología:

*Adultos:* dosis única de 3 g

*Niños:* dosis única de 2 g



Itra®

Senosiain®



An asymptomatic male was born by eutheological delivery, without complications. Abdominal ultrasound, nuclear magnetic resonance imaging and intestinal transit study of the early neonatal period confirmed the suspected prenatal diagnosis. By means of exploratory laparoscopy, at two weeks of life, resection of the defect was performed, which was reported as: ileal intestinal duplication, without communication with the intestinal lumen. The postoperative course was favourable.

**CONCLUSIONS:** Prenatal diagnosis of duplication cysts in the digestive tract is increasing due to improved prenatal diagnostic techniques. Multidisciplinary assessment is crucial to ensure adequate medical surveillance of the pregnancy and the newborn.

**KEYWORDS:** Ovary; Mesentery; Meconium; Intestinal; Intestinal duplication; Insulin; Gestational diabetes; Laparoscopy.

## ANTECEDENTES

Las duplicaciones en el aparato digestivo son un grupo infrecuente de malformaciones congénitas (0.1 a 0.3%)<sup>1</sup> que pueden aparecer en cualquier parte del tubo digestivo.<sup>2,3</sup> La expresión “duplicaciones en el aparato digestivo” la introdujo Ladd en 1937 y se estima que tiene una incidencia de 1 caso por cada 4500 a 10,000 nacimientos.<sup>4,5,6</sup>

A pesar de que su etiopatogenia no está debidamente definida<sup>7</sup> se han propuesto diversas teorías. Las que hasta ahora cuentan con más apoyo de la comunidad científica son las que determinan su origen a partir de un divertículo intestinal persistente o debido a un defecto endodérmico durante el desarrollo embriológico, sin causa conocida que da lugar a la división anómala de la notocorda.<sup>2,8,9</sup> Se clasifican, morfológicamente, según sean quísticas o tubulares, únicas o múltiples o si tienen, o no, comunicación con la luz intestinal.<sup>3</sup> Se asocian, incluso, hasta en un tercio de los casos con otras malformaciones congénitas: cardiopatías, duplicaciones del sistema genitourinario, defectos en el tubo neural (hemivértebras y

mielomeningocele) e, incluso, secuestros pulmonares.<sup>2,10,11,12</sup>

Los síntomas son variables e inespecíficos porque dependen del tamaño, localización, comunicación luminal y de la existencia, o no, de tejido ectópico gástrico.<sup>6,7,13,14,15</sup> Con frecuencia, las afectadas tienen vómitos (57.5%), hemorragia digestiva (27.5%), dolor abdominal (22.5%), estreñimiento, obstrucción intestinal e, incluso, tos y dificultad respiratoria.<sup>13,16</sup> Se estima que solo alrededor del 30% de las duplicaciones del aparato digestivo pueden diagnosticarse prenatalmente.<sup>11,17</sup> Si bien el diagnóstico prenatal de las lesiones quísticas intraabdominales es frecuente, el diagnóstico diferencial es muy amplio, incluye a los quistes de ovario, colédoco, hígado, bazo, riñón o mesenterio, entre otros.<sup>10,18,19</sup> La mejora en los equipos de ecografía ha conseguido tasas de concordancia diagnóstica prenatal-posnatal incluso hasta del 94.8% en el diagnóstico de malformaciones digestivas.<sup>10,20</sup> Su tratamiento consiste en la resección quirúrgica del defecto por vía laparotómica o laparoscópica con restauración de la continuidad intestinal, casi siempre con una buena evolución.<sup>6,21,22,23</sup>

Enseguida se expone el caso de una paciente con sospecha ecográfica de duplicación intestinal fetal con posterior confirmación en la vida postnatal que requirió exéresis quirúrgica. Además, se incluye una revisión bibliografía de artículos publicados entre el 2017 y 2022 y registrados en la base de datos PubMed. Para la búsqueda se utilizaron los MeSH “duplication intestinal”, “enteric duplication”, “fetal” y “neonatal”, en inglés y su correspondiente traducción al español. Se encontraron 17 artículos y al final se agregaron 31 de años previos por su relación con el caso aquí reportado que, por las imágenes diagnósticas características y la dificultad para establecer el diagnóstico diferencial, consideramos relevante para una mejor comprensión del diagnóstico.

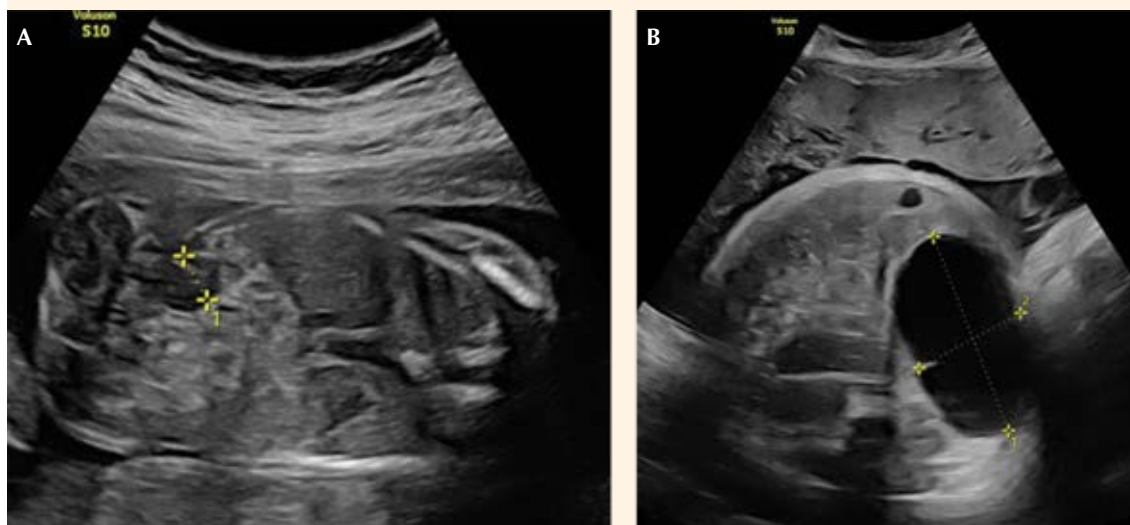
### CASO CLÍNICO

Paciente de 32 años, con un embarazo previo y en el segundo trimestre del actual, con sospecha de un quiste de duplicación intestinal. En la ecografía morfológica de las 20 semanas se sospechó una dilatación del intestino grueso, en su porción derecha, sin otras malformaciones asociadas. El estudio detallado de expertos en patología fetal confirmó la imagen anecoica de 8 mm, no captante de Doppler, a la altura paravesical derecha y polo inferior renal que podía corresponder a una formación quística (**Figura 1A**).

El estudio genético, mediante amniocentesis, reportó el cariotipo genético y molecular normales y se descartó la posibilidad de fibrosis quística. Esa formación quística tubular avascular, de 27 x 11 x 14 mm se sospechó a las 25 semanas, en la misma localización, debajo de la vesícula, sin contactar con ésta. Con base en esos hallazgos se estableció el diagnóstico de sospecha de duplicación intestinal y se informó a la paciente la fisiopatología, pronóstico y tratamiento de esa lesión, en el que intervinieron, como grupo interdisciplinario, los cirujanos pediatras.

La lesión fue, progresivamente, aumentando de tamaño conforme trascurrían las semanas de gestación de 45 x 20 mm en la semana 32 a 64 x 36 mm en la semana 39 de amenorrea (**Figura 1B**). Además, en el tercer trimestre se le diagnosticó: diabetes gestacional insulínica, motivo por el que en la semana 39 + 5 se indicó la inducción del parto.

Nació un varón de 3720 gramos mediante parto eutócico. El posparto transcurrió sin contratiempos y el recién nacido se encontró asintomático, aunque en la exploración física se palpó una masa en la parte media derecha del abdomen, de apariencia móvil y no dolorosa. La ecografía abdominal de los primeros días de vida mostró, en el flanco derecho, una lesión de 52 x 34 x 59 mm sugerente de quiste de duplicación del intestino delgado, con el signo de la doble pared y contenido quístico, con ecogenicidades puntiformes en su interior. No se la encontró asociada con complicaciones de obstrucción intestinal o líquido libre intraabdominal. La resonancia magnética nuclear (**Figura 2**) y el estudio del tránsito intestinal con contraste hiposmolar (diatrizoato) apoyaron el diagnóstico de sospecha referido y la ausencia de comunicación de la lesión con la luz intestinal. No fue posible descartar otras lesiones quísticas intraabdominales, como los quistes de epiplón o mesentéricos. En la laparoscopia exploradora practicada a las dos semanas de vida extrauterina se objetivó un quiste de duplicación intestinal, incluido en el borde mesentérico intestinal, de aproximadamente, 6 x 5 a 6 cm de la válvula ileocecal. Se procedió a su resección junto con la porción intestinal contigua y a su anastomosis término-terminal. El estudio anatomopatológico confirmó el diagnóstico de duplicación intestinal ileal, sin comunicación con la luz intestinal. El curso posoperatorio inmediato y al mes fue favorable, con el recién nacido asintomático y en seguimiento por parte de los especialistas del servicio de Cirugía Pediátrica.



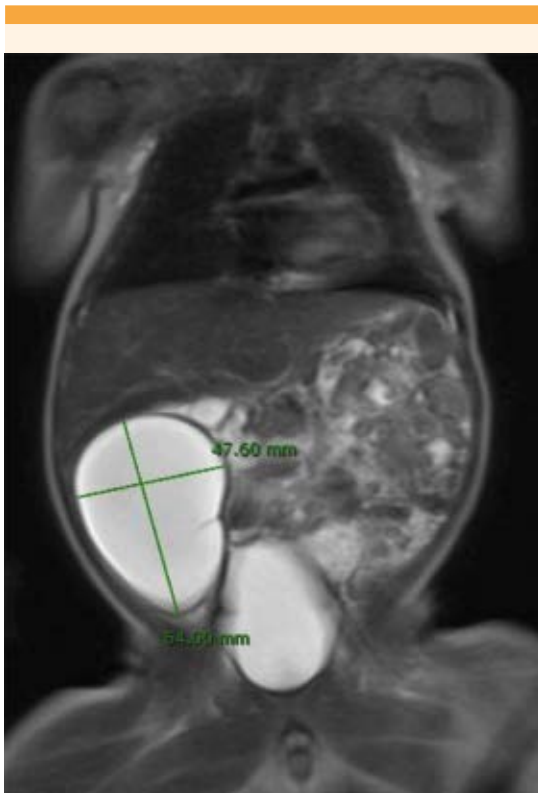
**Figura 1.** Estudio prenatal ecográfico. **A)** Corte ecográfico coronal en la semana 21 + 3 de la gestación. Se observa una lesión anecoica de aproximadamente 8 mm de diámetro, no captante de Doppler, en el flanco derecho a nivel paravesical. **B)** Corte ecográfico axial del abdomen en la semana 39 + 2 de gestación. Formación quística intraabdominal avascular con tamaño de hasta 64 x 36 mm. Se localiza en el flanco derecho, inferior al polo renal y paravesical, sin contactar con el hígado, la vesícula ni la vejiga.

## DISCUSIÓN

Los quistes intraabdominales fetales son infrecuentes;<sup>24</sup> suelen detectarse en el segundo o tercer trimestre, con buen pronóstico si son un hallazgo aislado;<sup>25</sup> incluso, pueden desaparecer espontáneamente.<sup>18</sup> El diagnóstico diferencial de las lesiones quísticas intraabdominales en la etapa prenatal permite la búsqueda de malformaciones asociadas y planificar una evaluación posnatal óptima.<sup>26,27</sup> Las duplicaciones del aparato digestivo pueden estar relacionadas con duplicaciones del aparato genitourinario, alteraciones vertebrales y defectos del tubo neural, como: hemivértebras, mielomeningocele anterior y duplicaciones de la médula espinal.<sup>10,11,12</sup> Sin embargo, el caso aquí reportado es de una duplicación intestinal aislada.

El diagnóstico diferencial debe incluir alteraciones gastrointestinales y genitourinarias: quistes ováricos, hepáticos, mesentéricos, de colédoco o pseudoquistes asociados con una peritonitis meconial.<sup>26</sup> En función de la localización y evolución habrá que tener en cuenta otras afecciones asociadas: complejo malformación-adenomatoidea-quística-extralobar o secuestro pulmonar, hernia diafragmática congénita, higroma quístico o neuroblastoma.<sup>28,29</sup>

El diagnóstico ecográfico puede precisarse detallando las relaciones anatómicas, morfología, movilidad y ubicación de las lesiones.<sup>24,27</sup> El tipo más frecuente de quiste intraabdominal es el ovárico, sobre todo de histología dermoide.<sup>30,31</sup> Estos quistes se localizan a un lado de la vejiga en fetos femeninos, con una morfología



**Figura 2.** Resonancia magnética nuclear toracoabdominal del recién nacido. En el flanco derecho se observa una tumoración quística de 62 x 44 x 48 mm debidamente delimitada, compatible con quiste de duplicación intestinal, de pared lisa con un septo fino incompleto y contenido líquido homogéneo. No demuestra dependencia del hígado, vías biliares ni riñón derecho. No se observan signos de obstrucción intestinal, líquido libre ni otras alteraciones.

redondeada y pared delgada con contorno liso sin deformarse al presionar.<sup>27,32</sup> Los quistes de colédoco se localizan fijos en el cuadrante superior derecho, cerca del hígado y con la parte posterior próxima a la vena porta, con conexión con las vías biliares y vesícula biliar. Tienen forma ovalada y una pared gruesa, con contorno discontinuo.<sup>24,32</sup> Los pseudoquistes de meconio son una manifestación de peritonitis meconial que pueden desaparecer espontáneamente antes

del nacimiento. Luego de una perforación en el intestino delgado o grueso se produce la fuga de contenido intestinal que queda contenida como un espacio quístico inflamatorio, en cuyo interior pueden objetivarse calcificaciones.<sup>27,33</sup> Otros hallazgos relacionados son: ascitis fetal, dilatación intestinal y polihidramnios.<sup>34</sup> Los quistes de mesenterio suelen ser únicos, redondeados, con uno o varios lóculos y paredes delgadas. Su ubicación puede ser variable, móviles y se deforman al ejercer presión con la sonda ecográfica.<sup>24,32</sup>

Los quistes de duplicación entérica se distinguen de otras lesiones por el grosor de su pared con el signo característico, pero no patognomónico, de doble pared (mucosa ecogénica, *muscularis mucosae* hipoeoica, submucosa hiperecogénica, muscular propia hipoeoica y serosa hiperecogénica) además de la posibilidad de objetivar peristaltismo.<sup>2,26,35</sup> Tienen una morfología redondeada o tubular, comparten la irrigación sanguínea con el intestino adyacente y al igual que el caso aquí reportado suelen desarrollarse en el borde mesentérico intestinal.<sup>24,32,36,37</sup> También puede encontrarse tejido ectópico, incluso hasta en un tercio de los casos epitelio gástrico y pancreático que pueden originar síntomas característicos de hemorragia, ulceración y perforación.<sup>28</sup> Los quistes de duplicaciones del aparato digestivo pueden aparecer en cualquier zona del aparato gastrointestinal, sobre todo en torno de la parte media del intestino, en el íleon (30-52'5%) como en el caso motivo de esta publicación. También pueden encontrarse en el colon (7-18%), ciego (10%), duodeno (6-7'5%), yeyuno (7-8%), estómago (4-8%) y esófago (5%).<sup>13,24,37,38</sup>

Alrededor del 70 a 80% de los casos de duplicaciones del aparato digestivo suelen diagnosticarse antes de los dos años de vida.<sup>39</sup> Con la mejora del cribado prenatal se ha conseguido una mejor identificación de la patología fetal, que se sospecha si se observan lesiones



quísticas intraabdominales durante una exploración ecográfica.<sup>14,26,40</sup> Pueden sospecharse ante hallazgos sugerentes de obstrucción intestinal, como las asas intestinales dilatadas. En fetos con quistes de duplicación más proximales al estómago se han observado polihidramnios, duodeno o yeyuno e incluso trabajo de parto prematuro.<sup>24</sup> En el caso aquí expuesto no hubo complicaciones prenatales ni posnatales. A pesar de la alta sospecha diagnóstica del caso, este tipo de quiste intraabdominal es el que cuenta con una peor tasa de diagnóstico prenatal. Grande Moreillo<sup>8</sup> y su grupo reportaron, en 2022, los 27 casos publicados de duplicación intestinal aislada hasta esa fecha comunicados, junto con uno nuevo en su centro. Concluyeron que solo 6 de 14 casos pediátricos se diagnosticaron antes del nacimiento como lesión quística y solo uno como duplicación del aparato digestivo.

En el periodo prenatal puede resultar difícil determinar, con precisión, el origen de estas lesiones intraabdominales y predecir el pronóstico mediante ecografía.<sup>24</sup> En la etapa posnatal puede preferirse este método para el diagnóstico diferencial y para la revisión posoperatoria.<sup>41</sup>

La tomografía axial computada y la resonancia magnética nuclear permiten una evaluación más precisa de la extensión e infiltración de la lesión. La segunda es de elección por su mayor resolución en tejidos blandos. Sus tasas diagnósticas se ubican entre el 51 al 73.4% y aportan información adicional hasta en un 26.5% de los casos.<sup>30,42,43</sup> A veces, estas lesiones pueden ser radiológicamente indistinguibles, por lo que el diagnóstico definitivo se establece mediante el estudio anatomopatológico luego de su resección.<sup>30</sup> El tratamiento mediante resección quirúrgica debe practicarse en la etapa posnatal. Estas lesiones quísticas no suelen beneficiarse de la intervención quirúrgica prenatal, excepto en casos muy graves, como quistes de ovario o hepáticos muy grandes que comprimen los

órganos adyacentes y obstruyen el intestino, con polihidramnios.<sup>24</sup>

El hallazgo de una lesión quística intraabdominal debe estudiarse con todo detalle en busca de posibles alteraciones asociadas: arteria umbilical única u otros marcadores de aneuploidias, puede recurrirse a otras técnicas diagnósticas, como la resonancia magnética nuclear o técnicas invasivas, como la amniocentesis para estudio genético.<sup>24</sup> Si no se diagnosticaran antes del nacimiento y fueran asintomáticos, estos quistes pueden llegar a diagnosticarse en la edad adulta como hallazgo durante el transcurso de pruebas diagnósticas o terapéuticas por otros motivos.<sup>26,44,45</sup>

Aún no hay consenso respecto del momento para programar la cirugía. El tratamiento de las lesiones diagnosticadas prenatalmente puede posponerse en un primer momento y valorar la evolución, sobre todo si no hay síntomas, para evitar el intervencionismo a una edad tan temprana. Sin embargo, en estos quistes de duplicación, ante la sospecha de un quiste de duplicaciones del aparato digestivo, se piensa que deben intervenir tempranamente por el riesgo de crecimiento y complicaciones de obstrucción, invaginación, perforación o hemorragia intestinal.<sup>24,46</sup> En virtud de la progresión clínica impredecible de esta lesión y la tendencia creciente de la cirugía mínimamente invasiva parece sensato practicarla en una etapa temprana.<sup>47,48</sup>

## CONCLUSIONES

El diagnóstico prenatal de quistes de duplicaciones del aparato digestivo se ha incrementado como consecuencia del desarrollo y progreso de las técnicas de diagnóstico prenatal. Esto conlleva una vigilancia óptima durante la gestación y la vida posnatal, para esto resulta fundamental la asistencia interdisciplinaria entre obstetras, neo-

natólogos y cirujanos pediátricos. Sin embargo, aún quedan por discernir y desarrollar nuevos avances para mejorar su diagnóstico prenatal y su tratamiento posnatal.

## REFERENCIAS

- Li BL, et al. Ileal duplication mimicking intestinal intussusception: a congenital condition rarely reported in adult. *World J Gastroenterol* 2013; 19 (38): 6500-4. doi:10.3748/wjg.v19.i38.6500
- Martini C, et al. Intestinal duplications: incidentally ileum duplication cyst in young female. *BJR Case Rep* 2019; 5 (3): 20180077. doi:10.1259/bjrcr.20180077
- Laje P, et al. Prenatal diagnosis and postnatal resection of intraabdominal enteric duplications. *J Pediatr Surg* 2010; 45 (7): 1554-58. doi:10.1016/j.jpedsurg.2010.03.017
- Ladd WE, Gross RE. Surgical treatment of duplications of the alimentary tract enterogenous cysts, enteric cysts or ileum duplex. *Surg Gynecol Obstet.* 1940;70:295-307.
- Merrot T, et al. Duodenal duplications. Clinical characteristics, embryological hypotheses, histological findings, treatment. *Eur J Pediatr Surg* 2006; 16 (1): 18-23. doi:10.1055/s-2006-923798
- Cárdenas Elías MA, et al. Intestinal duplication, a single experience center. *Cir Pediatr* 2016; 29 (2): 54-57.
- Rasool N, et al. Enteric duplication in children: clinical presentation and outcome. *Singapore Med J* 2013; 54 (6): 343-46. doi:10.11622/smedj.2013129
- Grande Moreillo C, et al. Intestinal duplication isolated from the digestive tract: an entity to be considered. *Cir Pediatr* 2022; 35 (1): 36-41. doi:10.54847/cp.2022.01.17
- Bentley JF, Smith JR. Developmental posterior enteric remnants and spinal malformations: the split notochord syndrome. *Arch Dis Child* 1960; 35 (179): 76-86. doi:10.1136/adsc.35.179.76
- Lewis S, et al. Antenatally detected abdominal cyst: Does cyst size and nature determine postnatal symptoms and outcome? *Early Hum Dev.* 2020; 147: 105102. doi:10.1016/j.earlhumdev.2020.105102
- Foley PT, et al. Enteric duplications presenting as antenatally detected abdominal cysts: is delayed resection appropriate? *J Pediatr Surg* 2003; 38 (12): 1810-3. doi:10.1016/j.jpedsurg.2003.08.032
- Fahy AS, Pierro A. A systematic review of prenatally diagnosed intra-abdominal enteric duplication cysts. *Eur J Pediatr Surg* 2019; 29 (1): 68-74. doi:10.1055/s-0038-1668576
- Erginel B, et al. Enteric duplication cysts in children: a single-institution series with forty patients in twenty-six years. *World J Surg* 2017; 41 (2): 620-24. doi:10.1007/s00268-016-3742-4
- Jezioreczak PM, Warner BW. Pediatric and Congenital Colorectal Diseases in the Adult Patient: Enteric Duplication. *Clin Colon Rectal Surg* 2018; 31 (2): 127. doi: 10.1055/s-0037-1609028
- Soares-Oliveira M, et al. Duplicaciones intestinales. Análisis de 18 casos [Intestinal duplications. A survey of 18 cases]. *An Esp Pediatr* 2002; 56 (5): 430-433. doi: 10.1016/S1695-4033(02)77840-5
- Johnson JA, Poole GV. Ileal duplications in adults. Presentation and treatment. *Arch Surg* 1994; 129 (6): 659-61. doi:10.1001/archsurg.1994.01420300103018
- Sangüesa Nebot C, et al. Enteric duplication cysts in children: varied presentations, varied imaging findings. *Insights Imaging* 2018; 9 (6): 1097-106. doi:10.1007/s13244-018-0660-z
- Lv M, Zhao B, Luo Q. Prenatal diagnosis and prognosis assessment of fetal intra-abdominal cystic lesions: a retrospective study in 264 cases. *J Obstet Gynaecol* 2019; 39 (7): 922-27. doi:10.1080/01443615.2019.1576601
- Sanna E, et al. Fetal abdominal cysts: antenatal course and postnatal outcomes. *J Perinat Med* 2019; 47 (4): 418-21. doi:10.1515/jpm-2018-0311
- Marchitelli G, et al. Prenatal diagnosis of intra-abdominal cystic lesions by fetal ultrasonography: diagnostic agreement between prenatal and postnatal diagnosis. *Prenat Diagn* 2015; 35: 848-52. doi: 10.1002/pd.4614
- Zahir I, et al. Duplication cyst in a newborn. *Int J Pathol.* 2010; 8: 84-86.
- Ben-Ishay O, et al. Multiple duplication cysts diagnosed prenatally: case report and review of the literature. *Pediatr Surg Int* 2013; 29 (4): 397-400. doi:10.1007/s00383-012-3231-2
- Khan RA, et al. Neonatal Intestinal Obstruction: When to suspect duplication cyst of bowel as the cause. *J Neonatal Surg* 2016; 5 (4): 52. doi:10.21699/jns.v5i4.467
- Tu CY. Ultrasound and differential diagnosis of fetal abdominal cysts. *Exp Ther Med* 2017; 13 (1): 302-306. doi:10.3892/etm.2016.3948.
- Khalil A, et al. Outcome of first-trimester fetal abdominal cysts: cohort study and review of the literature. *Ultrasound Obstet Gynecol* 2014; 43: 413-9. doi:10.1002/uog.12552
- Sheik S, et al. Multiple Enteric Duplication Cysts in a Twin Fetus: Diagnosis and management. *Sultan Qaboos Univ Med J* 2013; 13 (4): 593-6. doi:10.12816/000332
- Cass DL. Fetal abdominal tumors and cysts. *Transl Pediatr* 2021; 10 (5): 1530-1541. doi:10.21037/tp-20-440
- Puligandla PS, et al. Gastrointestinal duplications. *J Pediatr Surg* 2003; 38 (5): 740-4. doi:10.1016/j.jpedsurg.2003.05.0197
- Heinen F, et al. Masas quísticas expansivas en tórax y abdomen en un feto. Tratamiento mínimamente invasivo posnatal. *Arch Argent Pediatr* 2005; 103 (1): 67-71.





30. Gao Y, et al. Study on the application of ultrasonic image analysis technology combined with the analysis of intestinal nervous system in the treatment of intestinal duplication in children. *World Neurosurg* 2020; 138: 749-757. doi:10.1016/j.wneu.2020.01.009
31. Binet A, et al. Intestinal duplication in the tongue: embryological and radiological point of view. *Surg Radiol Anat* 2020; 42 (1): 9-13. doi:10.1007/s00276-019-02332-6
32. Hugel F, et al. Does prenatal MRI enhance fetal diagnosis of intra-abdominal cysts? *Prenat Diagn* 2015; 35: 669-74. doi:10.1002/pd.4590
33. Okamoto T, et al. Completely isolated alimentary tract duplication in a neonate. *Pediatr Surg Int* 2008; 24 (10): 1145-7. doi:10.1007/s00383-008-2220-y
34. Feng W, et al. Advances in diagnosis and treatment of fetal ovarian cysts. *Contemp Med* 2012; 18: 274-275.
35. Tu C. *Obstetric ultrasound measurements and diagnostics*. 1st. Vol. 1. Shandong Science and Technology Press; Jinan: 2014
36. Catania VD, et al. Fetal intra-abdominal cysts: accuracy and predictive value of prenatal ultrasound. *J Matern Fetal Neonatal Med* 2016; 29 (10): 1691-9. doi:10.3109/14767058.2015.1059812
37. Kamata S, et al. Meconium peritonitis in utero. *Pediatr Surg Int* 2000; 16 (5-6): 377-9. doi:10.1007/s003830000354.
38. Di Serafino M, et al. Ultrasound evaluation of the enteric duplication cyst: the gut signature. *J Ultrasound* 2016; 19: 131-3. doi:10.1007/s40477-015-0188-8
39. Wang L, et al. The antenatal sonographic diagnosis and differential diagnosis of fetal abdominal cysts. *Chin J Clinicians (Electronic Edition)* 2013; 7: 87-90.
40. Macpherson RI. Gastrointestinal tract duplications: clinical, pathologic, etiologic, and radiologic considerations. *Radiographics* 1993; 13 (5): 1063-80. doi:10.1148/radiographics.13.5.8210590
41. Stern LE, Warner BW. Gastrointestinal duplications. *Semin Pediatr Surg* 2000; 9 (3): 135-40. doi:10.1053/pspu.2000.7565
42. Rousseau T, et al. Prenatal diagnosis of enteric duplication cyst of the tongue. *Prenat Diagn* 2004; 24 (2): 98-100. doi:10.1002/pd.748
43. Iyer CP, Mahour GH. Duplications of the alimentary tract in infants and children. *J Pediatr Surg* 1995; 30 (9): 1267-70. doi:10.1016/0022-3468(95)90482-4
44. Simsek A, et al. Enteric and rectal duplications and duplication cysts in the adult. *ANZ J Surg* 2005; 75 (3): 174-6. doi:10.1111/j.1445-2197.2005.03323.x
45. Blank G, et al. Adenocarcinoma arising in a cystic duplication of the small bowel: case report and review of literature. *World J Surg Oncol* 2012; 10: 55. doi:10.1186/1477-7819-10-55
46. Lee NK, et al. Complications of congenital and developmental abnormalities of the gastrointestinal tract in adolescents and adults: evaluation with multimodality imaging. *Radiographics* 2010; 30 (6): 1489-507. doi:10.1148/rg.306105504
47. Sinner B, et al. General anaesthetics and the developing brain: an overview. *Anaesthesia* 2014; 69 (9): 1009-22. doi:10.1111/anae.12637
48. Rattan KN, et al. Gastrointestinal duplication presenting as neonatal intestinal obstruction: an experience of 15 years at tertiary care centre. *J Neonatal Surg* 2017; 6 (1): 5. doi:10.21699/jns.v5i4.432

### CITACIÓN ACTUAL

De acuerdo con las principales bases de datos y repositorios internacionales, la nueva forma de citación para publicaciones periódicas, digitales (revistas en línea), libros o cualquier tipo de referencia que incluya número doi (por sus siglas en inglés: Digital Object Identifier) será de la siguiente forma:

#### REFERENCIAS

1. Yang M, Guo ZW, Deng CJ, Liang X, Tan GJ, Jiang J, Zhong ZX. A comparative study of three different forecasting methods for trial of labor after cesarean section. *J Obstet Gynaecol Res*. 2017;25(11):239-42. [https://doi.org/10.1016/j.gyobfe.2015.04..0015\\*](https://doi.org/10.1016/j.gyobfe.2015.04..0015*)

\* El registro Doi deberá colocarse con el link completo (como se indica en el ejemplo).