



<https://doi.org/10.24245/gom.v91i3.7582>

## Teratoma de ligamento redondo, reporte de caso y revisión de la bibliografía

### Round ligament teratoma, case report and literature review.

Laura Tissnesh-Betancur,<sup>1</sup> Claudia Cristina López-Ruiz,<sup>2</sup> José Fernando De Los Ríos-Posada<sup>3</sup>

#### Resumen

**ANTECEDENTES:** El teratoma es un tumor casi siempre benigno, con una amplia variabilidad en su localización, extremadamente rara, en el ligamento redondo.

**CASO CLÍNICO:** Paciente de 30 años, con antecedente de un embarazo a término. En la revisión ecográfica se reportó una lesión quística paraovárica izquierda de 46 x 35 mm, sin componente sólido, graso ni calcificaciones. En el examen ginecológico se palpó una masa por encima del útero, orientada hacia el lado izquierdo, no dolorosa. El resto del examen físico transcurrió sin otras alteraciones. La impresión diagnóstica inicial fue de teratoma abdominopélvico sustentada en la ecografía transvaginal en la que los ovarios se observaron normales, con una masa de ecogenicidad mixta de 50 x 40 x 46 mm, con áreas ecolúcidas y ecogénicas de intensidad variable hacia la fosa iliaca izquierda superior, sin contacto con el ovario. El ligamento redondo se seccionó a ambos lados de la masa y se extrajo sin complicaciones; el reporte histopatológico fue de: teratoma quístico maduro.

**CONCLUSIONES:** El ligamento redondo es una localización infrecuente de los quistes dermoides que debe considerarse en los diagnósticos diferenciales de las masas pélvicas; es susceptible de tratamiento quirúrgico por vía laparoscópica.

**PALABRAS CLAVE:** Teratoma; ligamento redondo; embarazo; examen ginecológico; útero; ultrasonido; dermoide.

#### Abstract

**BACKGROUND:** Teratoma is an almost always benign tumor, with a wide variability in its location; its location in the round ligament is extremely rare.

**CLINICAL CASE:** 30-year-old patient, with a history of a full-term pregnancy. On routine ultrasound examination, a 46 x 35 mm left paraovarian cystic lesion was reported, with no solid, fatty component or calcifications. In the gynecological examination a mass was palpated above the uterus, oriented to the left side, non-painful. The rest of the physical examination passed without other alterations. The initial diagnostic impression was of abdomino-pelvic teratoma supported by transvaginal ultrasound in which the ovaries were normal, with a mass of mixed echogenicity of 50 x 40 x 46 mm, with echolucent and echogenic areas of variable intensity towards the left superior iliac fossa, without contact with the ovary. The round ligament was sectioned on both sides of the mass and removed without complications; the histopathologic report was: mature cystic teratoma.

**CONCLUSIONS:** The round ligament is an infrequent location of dermoid cysts that should be considered in the differential diagnoses of pelvic masses; it is amenable to surgical treatment laparoscopically.

**KEYWORDS:** Teratoma; Round ligament; Pregnancy; Gynecological examination; Uterus; Transvaginal ultrasound; Dermoid.

<sup>1</sup> Ginecoobstetra.

<sup>2</sup> Ginecoobstetra laparoscopista. Unidad de Laparoscopia Clínica del Prado, Medellín, Colombia.

**Recibido:** marzo 2022

**Aceptado:** junio 2022

#### Correspondencia

Claudia Cristina López Ruiz  
cclopezruiz@gmail.com

#### Este artículo debe citarse como:

Tissnesh-Betancur L, López-Ruiz C, De Los Ríos-Posada JF. Teratoma de ligamento redondo, reporte de caso y revisión de la bibliografía. Ginecol Obstet Mex 2023; 91 (3): 184-189.



**CONTRA LA  
RESISTENCIA BACTERIANA**

**EVOCS III®**

levofloxacin

**LA FLUOROQUINOLONA QUE IMPIDE LA  
EVOLUCIÓN BACTERIANA DESDE EL DNA**

**En infecciones de vías  
urinarias:<sup>1-5</sup>**

**Pielonefritis**

**Cistitis**

**Prostatitis**

**UNA TOMA AL DÍA<sup>1,2</sup>**



El uso inadecuado de antimicrobianos puede generar resistencia a ellos

**Referencias:**

1. Información para prescribir Evocs III® Tabletas 2. Información para prescribir Evocs III® Solución inyectable 3. McGregor J, Allen G, Bearden D. A review of levofloxacin for the treatment of complicated urinary tract infections and acute pyelonephritis. *Ther Clin Risk Manag* 2008;4(5):843-853 4. Rafat C, Debrix I, Hertig A. Levofloxacin for the treatment of pyelonephritis. *Expert Opin Pharmacother* 2013;14(9):1241-1253 5. Naber K, Roscher K, Botto H, Schaefer V. Oral levofloxacin 500 mg once daily in the treatment of chronic bacterial prostatitis. *Int J Antimicrob Agents* 2008;32(2):145-153. **Reporte las sospechas de reacción adversa al correo: farmacovigilancia@liomont.com.mx o en la página de internet www.liomont.com.mx**

IPP EVOCS III® Tabletas

IPP EVOCS III® Solución



**LIOMONT**  
ETICA FARMACEUTICA DESDE 1938



## ANTECEDENTES

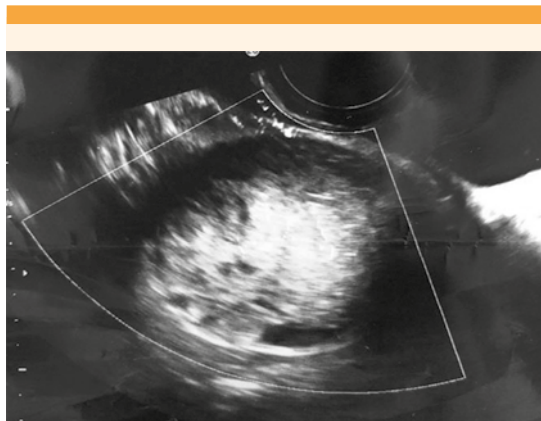
Los tumores del ligamento redondo son poco comunes y, cuando se diagnostican, son típicamente leiomiomas, seguidos en menor proporción por adenomiomas, quistes serosos, endometriosis y sarcomas.<sup>1</sup>

El teratoma es un tumor casi siempre benigno que, sobre todo, se diagnostica en mujeres en edad reproductiva. Su localización anatómica varía y es sumamente raro encontrarlo en el ligamento redondo. En la bibliografía están reportados pocos casos en esta localización. Por lo general es asintomático y cuando se diagnostica es por un hallazgo en una ecografía pélvica con diversos datos que, en combinación, son diagnósticos o sugerentes de teratoma.<sup>2,3</sup>

## CASO CLÍNICO

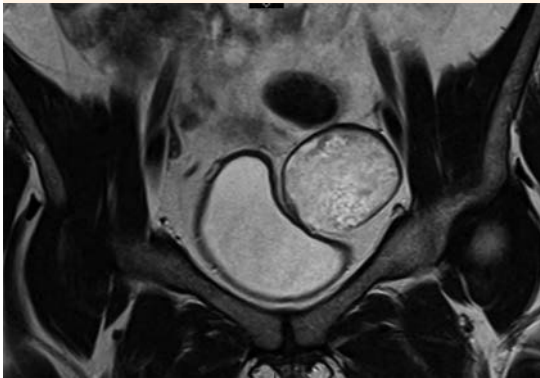
Paciente de 30 años, con antecedente de un embarazo a término. Acudió al servicio de Ginecología laparoscópica de la Clínica del Prado debido a un hallazgo ecográfico reportado como lesión quística paraovárica izquierda de 46 x 35 mm, sin componente sólido, grasa ni calcificaciones. Durante el examen ginecológico se palpó una masa por encima del útero, orientada hacia el lado izquierdo, no dolorosa. El resto del examen físico se reportó sin otras alteraciones.

La impresión diagnóstica inicial fue de teratoma abdomino-pélvico sustentada en la ecografía transvaginal en la que los ovarios se advirtieron normales, con una masa de ecogenicidad mixta de 50 x 40 x 46 mm, con áreas ecolúcidas y ecogénicas de intensidad variable (**Figura 1**) hacia la fosa iliaca izquierda superior, que no estaba en contacto con el ovario. En la ecografía, el útero y los ovarios se encontraron normales. De manera complementaria se solicitaron y reportaron marcadores tumorales negativos (CA 125= 11, 31 ACE= 1.21.)

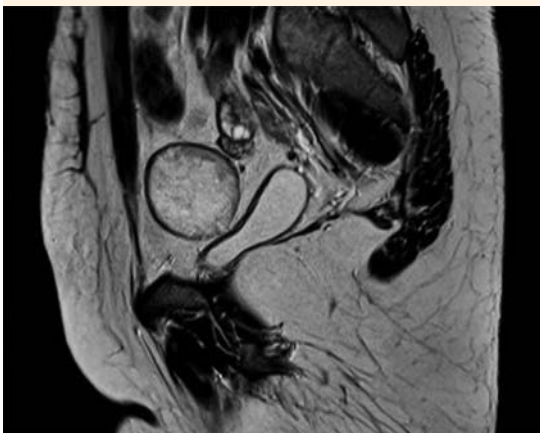


**Figura 1.** Teratoma abdomino-pélvico, con ovarios normales y una masa de ecogenicidad mixta de 50 x 40 x 46 mm, con áreas ecolúcidas y ecogénicas de intensidad variable, hacia la fosa iliaca izquierda superior.

Debido al hallazgo de una masa abdominal y pélvica, al parecer no dependiente del ovario, se consideró conveniente la intervención laparoscópica, previa resonancia magnética contrastada que reportó: lesión adyacente a la región superior del ovario izquierdo, de bordes bien definidos con aparente cápsula hipointensa en t1, hipertensa en t2 de 40 x 38 x 48 mm, sin evidente grasa ni artefacto de calcificación (**Figuras 2 y 3**). En la laparoscopia operatoria los ovarios se evidenciaron normales, con ausencia del mesosalpinx en la trompa izquierda, una masa de 5 cm localizada en el retroperitoneo, en el espacio prevesical (**Figura 4**), lateral al ligamento umbilical izquierdo y en topografía de los vasos epigástricos izquierdos. Se procedió a la resección tumoral completa, previa apertura del peritoneo hasta localizar su cápsula (**Figura 5**). Al disecar los espacios se encontró una masa del ligamento redondo izquierdo. Durante la disección se aislaron, sin lesionarlos, el nervio femoral y los vasos epigástricos. El ligamento redondo se seccionó a ambos lados de la masa y se extrajo (**Figura 6**) sin complicaciones;

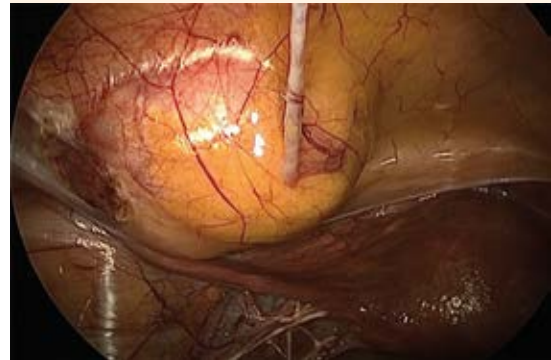

**Figura 2.** Lesión adyacente a la región superior del ovario izquierdo, de bordes bien definidos con aparente cápsula hipointensa en t1, hipertensa en t2 de 40 x 38 x 48 mm, sin evidente grasa ni artefacto de calcificación.

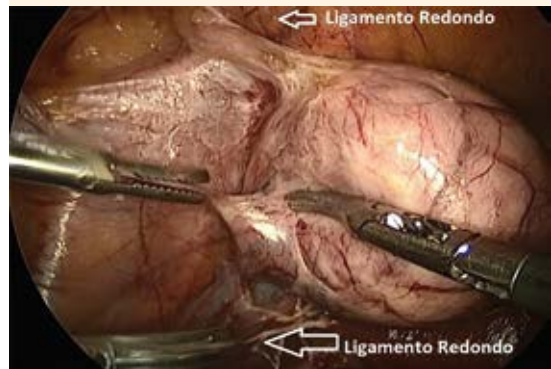

**Figura 3.** Masa abdominal y pélvica, al parecer no dependiente del ovario.

posteriormente la muestra se envió a Patología, que reportó se trataba de un teratoma quístico maduro. **Figura 7**



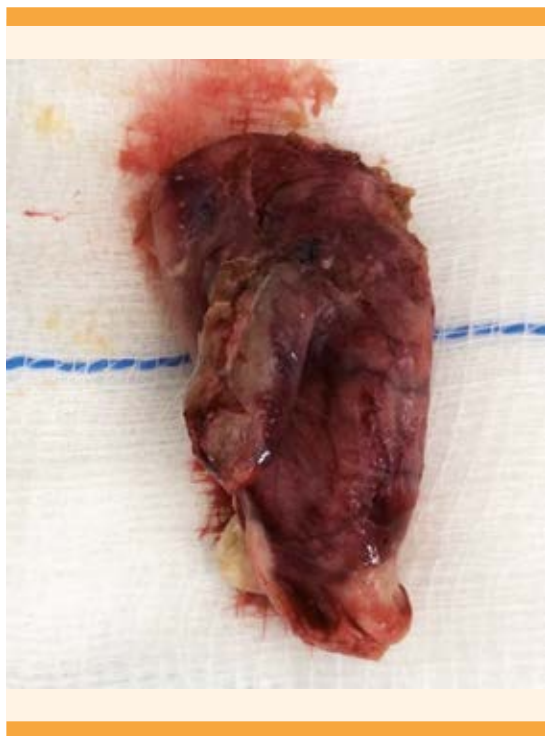**Figura 4.** En la laparoscopia operatoria los ovarios se evidenciaron normales, con ausencia del mesosalpinx en la trompa izquierda, una masa de 5 cm localizada en el retroperitoneo, en el espacio prevesical, lateral al ligamento umbilical izquierdo.



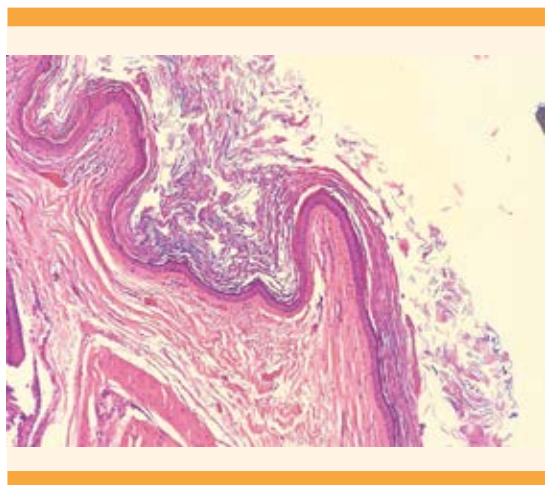
**Figura 5.** Resección tumoral completa, previa apertura del peritoneo.

## METODOLOGÍA

Para la revisión de la bibliografía se emprendió una búsqueda sistemática en las bases de datos PubMed y Ovid en las que se encontraron 16 artículos relacionados; para la revisión solo se incluyeron 13.



**Figura 6.** Ligamento redondo seccionado en ambos lados de la masa.



**Figura 7.** Lesión con recubrimiento de epitelio escamoso con láminas de queratina laminar.

## DISCUSIÓN

Los tumores del ligamento redondo son poco frecuentes, los que más se diagnostican son: leiomioma, adenomioma, quiste seroso y la endometriosis.<sup>1</sup> El ligamento redondo es un tejido en forma de cordón que descansa en el ligamento ancho, entre su hoja anterior y posterior y se inserta a la parte superior del útero.<sup>1</sup> El teratoma es el tumor de células germinales más común, se han descrito varias localizaciones, entre ellas el área sacrocoxígea, ovarios y testículos.<sup>4</sup> Es extremadamente raro encontrarlo en una localización extragonadal y, particularmente, en el ligamento redondo en donde, hasta ahora, se han reportado muy pocos casos. Los tumores de células germinales se generan, principalmente, en mujeres entre los 10 y 30 años y representan el 70% de las neoplasias de ovario en este grupo etario.<sup>1-12</sup>

De los teratomas extragonadales están los reportados por Mamoru y su grupo,<sup>13</sup> quienes describieron un caso localizado en el fondo de saco de Douglas en una paciente de 41 años, que fue referida por dolor abdominal. En la resonancia magnética perioperatoria se identificó un tumor uniloculado de contenido graso extirpado por vía laparoscópica con reporte histopatológico de: quiste dermoide parásito.<sup>13</sup> Por su parte, Tad Kim y su grupo<sup>1</sup> reportaron una paciente de 21 años, con dolor pélvico a la que en el examen físico se le identificó una masa anexial en el lado izquierdo. La ecografía reportó que se trataba de una masa sólida de 5 cm en el ovario izquierdo. Se intervino por vía laparoscópica y se identificó una masa firme, de 4 cm, en el ligamento ovárico izquierdo. El reporte final de Patología fue: quiste epidermoide del ligamento redondo.<sup>1</sup>

En 2004, De los Ríos y colaboradores<sup>4</sup> publicaron un caso similar en una paciente de 29

años, con síntomas de dismenorrea, menorragia e infertilidad primaria. El examen físico se asentó en el expediente como normal. En la ecografía transvaginal se advirtió una masa orientada hacia el lado derecho de la pelvis, independiente del ovario. También se intervino por vía laparoscópica con resección de la masa. El reporte histopatológico fue: teratoma maduro con componente ectodérmico.<sup>4</sup>

Hasta el momento no se ha encontrado una explicación precisa del porqué de la formación de estos tumores. La teoría más repetida es la siembra de una célula totipotencial de la gónada<sup>4</sup> durante la migración de la cresta genital en el periodo embrionario. Esto ocurre cuando las células germinales no llegan a su destino final o se quedan atrapadas en estructuras de la línea media, durante la embriogénesis y, posteriormente, se transforman en tumores.<sup>5,6</sup>

Los teratomas pueden encontrarse casi en cualquier sitio anatómico y fácilmente pueden diferenciarse de cualquier otro tipo de tejido.<sup>2</sup> Casi siempre el tejido encontrado corresponde al de otra región anatómica distinta al sitio anatómico en el que se encuentra la masa.<sup>4</sup> Otra teoría descrita es que los teratomas extragonadales son consecuencia de la autoamputación secundaria a isquemia y necrosis tisular originadas por su torsión y seguido de su reimplantación en una localización anatómica adyacente. Estos se denominan quistes dermoides parásito; son sumamente raros y equivalen al 0.4% del total de los teratomas de ovario.<sup>13</sup>

El teratoma maduro es el tumor ovárico más frecuente en mujeres en la segunda y tercera décadas de la vida.<sup>7</sup> Si bien gran parte de los teratomas se diagnostican durante la edad reproductiva también pueden encontrarse en niñas y mujeres posmenopáusicas.<sup>11,12</sup> En estas últimas pueden ser bilaterales hasta en el 10 al 13% de los casos. Además, se han descrito tumores sin-

crónicos; es decir, que afectan el ovario y otros sitios anatómicos: trompas, omento, fondo de saco o mediastino.<sup>10,11,12</sup>

La mayoría de las pacientes con estos tumores permanecen asintomáticas (60%). Cuando no es así, los síntomas dependen del tamaño del tumor y de si hay torsión o ruptura.<sup>1</sup> Por lo general inician con síntomas asociados con una masa pélvica.

Las características macroscópicas del teratoma quístico benigno son: masa multiquística con secreción sebácea amarillenta o marrón, pegajosa y densa y, en ocasiones, de mal olor.<sup>2-11</sup> Son tumores con más de un tipo de células, correspondientes a las capas de células germinales<sup>4-12</sup> del ectodermo (piel, pelo, cerebro, epitelio escamoso), mesodermo (grasa, hueso, cartílago, dientes, músculo) y endodermo (epitelio respiratorio, intestinal glandular). Por lo general, el tipo de tejido predominante es el de origen ectodérmico.<sup>8-11</sup>

Gran parte, pero no todos los teratomas, son benignos;<sup>1</sup> estos se clasifican según su contenido, madurez de sus componentes y el grado histológico. Varían desde inmaduros hasta bien diferenciados.<sup>6</sup> El teratoma maduro, o dermoide, es de características quísticas, compuesto por elementos maduros y casi todos son de origen benigno y corresponden a más del 95% de todos los teratomas.<sup>7</sup>

Estos tumores tienen una apariencia característica en el ultrasonido que facilita el diagnóstico:<sup>1</sup> sombra acústica que puede ser generada por tres tipos de tejidos: estructuras calcificadas (huesos o dientes), pelo en una cavidad quística y grasa en una protuberancia de Rokitansky. Se acompañan de ecos difusos regionales, líneas o puntos hiperecóticos o nivel de fluido graso;<sup>3</sup> sin embargo, el diagnóstico definitivo se establece en el momento de la resección quirúrgica.



## CONCLUSIÓN

Los tumores del ligamento redondo son sumamente raros y, más aún, los teratomas en esta localización. El mecanismo de aparición no es aún suficientemente conocido por lo que se han planteado varias teorías que incluyen: la migración celular desde la etapa embrionaria y su amputación y reimplantación. Estas teorías explican por qué pueden encontrarse en diferentes localizaciones anatómicas extragonadales. Los teratomas se encuentran, principalmente, en mujeres jóvenes; son tumores de células germinales, casi todos asintomáticos y benignos. Ante el hallazgo de una masa en el ligamento redondo deben tenerse en cuenta diagnósticos diferenciales: fibromas, adenomiomas, sarcomas, o quiste de Nuck. Hasta ahora se han descrito pocos casos de teratomas localizados en el ligamento redondo del útero. El caso aquí publicado describe la resección laparoscópica de un teratoma de ligamento redondo encontrado en una paciente de 30 años atendida en la unidad laparoscópica de la Clínica del Prado en Medellín, Colombia.

## REFERENCIAS

1. Tad Kim, Jessica B Feranec. Epidermoid cyst of round ligament: case report and review of literature. *J Minim Invasive Gynecol* 2011; 18 (1): 126-7. doi:10.1016/j.jmig.2010.08.699
2. Talerman A. Germ cell tumours of the ovary. In: Blaustein's Pathology of the Female Genital Tract, Kurman RJ (Ed). New York: Springer Verlag, 1994; 849.
3. Patel MD, Feldstein VA, Lipson SD, et al. Cystic teratomas of the ovary: diagnostic value of sonography. *Am J Roentgenol* 1998; 171 (4): 1061-5. doi:10.2214/ajr.171.4.9762997
4. De los Ríos J, Ochoa JG, Mejía JM, et al. Laparoscopic management of teratoma of the round ligament. *J Am Assoc Gynecol Laparosc* 2004; 11 (2): 265-8. doi: 10.1016/s1074-3804(05)60212-5
5. Ihab M Usta, Nabil G Khoury, Ali M Khalil, et al. Coexistence of a round ligament dermoid cyst and struma ovarii in pregnancy. *Eur J Obstet Gynecol Reprod Biol* 2006; 126 (2): 271-72. doi:10.1016/j.ejogrb.2005.11.045
6. Pera MF, Bennett W, Cerretti DP. CD30 and its ligand: Possible role in regulation of teratoma stem cells. *APMIS* 1998; 106 (1): 169-72. doi:10.1111/j.1699-0463.1998.tb01332.x
7. Ayhan A, Bukulmez O, Genc C, et al. Mature cystic teratomas of the ovary: case series from one institution over 34 years. *Eur J Obstet Gynecol Reprod Biol* 2000; 88 (2): 153-57. doi:10.1016/s0301-2115(99)00141-4
8. DiSaia PJ, Creasman WT. Germ cell, stromal and other ovarian tumors. In: *Clinical Gynecologic Oncology*. 7th. New York: Mosby-Elsevier, 2007.
9. Caspi B, Lerner-Geva L, Dahan M, et al. A possible genetic factor in the pathogenesis of ovarian dermoid cysts. *Gynecol Obstet Invest* 2003; 56:203. doi:10.1159/000074755
10. Hackethal A, Brueggmann D, Bohlmann MK, et al. Squamous-cell carcinoma in mature cystic teratoma of the ovary: systematic review and analysis of published data. *Lancet Oncol* 2008; 9 (12): 1173-80. doi:10.1016/S1470-2045(08)70306-1
11. Elizabeth D. Euscher, Germ Cell Tumors of the Female Genital Tract, *Surgical Pathology* 2019; 12 (2): 621-49. doi:10.1016/j.path.2019.01.005
12. Nezhat C, Kotikela S, Mann A, et al. Familial cystic teratomas: four case reports and review of the literature. *J Minim Invasive Gynecol* 2010; 17 (6): 782-6. doi:10.1016/j.jmig.2010.06.006
13. Mamoru Kakuda, Shinya Matsuzaki, Eiji Kobayashi et al. A case of extragonadal teratoma in the pouch of douglas and literature review. *J Minim Invasive Gynecol* 2015; 22 (7): 1311-17. doi:10.1016/j.jmig.2015.07.008