



<https://doi.org/10.24245/gom.v90i9.7838>

Tratamiento del embarazo ectópico no complicado con inyección local de metotrexato

Management of uncomplicated ectopic pregnancy with local injection of methotrexate.

Alan Francis Miranda-Flores,¹ Roxana Risco-Neyra²

Resumen

OBJETIVO: Describir la experiencia en la atención de pacientes con embarazo ectópico no complicado con una inyección local de metotrexato guiada por ecografía.

MATERIALES Y MÉTODOS: Estudio retrospectivo, descriptivo y de serie de casos llevado a cabo del 1 de enero del 2021 al 28 de febrero del 2022 en el Instituto Nacional Materno Perinatal, Lima, Perú. Las participantes tuvieron embarazo ectópico no complicado, tratado con inyección local de metotrexato guiada por ecografía. Los datos se obtuvieron de los registros en las historias clínicas. El análisis estadístico se procesó en el programa SPSS 19.

RESULTADOS: Se registraron 222 casos de embarazo ectópico y se aplicaron 11 inyecciones locales con metotrexato guiadas por ecografía. De acuerdo con su localización 4 embarazos fueron tubáricos, 1 cervical y 6 en cicatriz de cesárea. La edad promedio de las embarazadas fue de 34.5 años. El promedio de semanas de embarazo fue de 7. La concentración inicial de b-hCG fue de 42812.55 mU/mL. El tamaño promedio del saco gestacional fue de 22.8 mm. El tamaño medio de los embriones fue de 7.81 mm. Se detectó actividad cardíaca embrionaria en 10 casos que recibieron una inyección intratorácica de cloruro de potasio hasta que no se evidenció el latido cardíaco. Un solo caso recibió una dosis sistémica adicional de metotrexato. Otro caso resultó con hemoperitoneo, por rotura de embarazo ectópico luego de la inyección local.

CONCLUSIONES: La inyección local de metotrexato, guiada por ecografía, es una alternativa a otras técnicas quirúrgicas aplicadas para tratar pacientes con embarazo ectópico no complicado, con indicación quirúrgica.

PALABRAS CLAVES: Embarazo ectópico; guiado por ecografía; metotrexato; saco gestacional; cicatriz; embarazo ectópico.

Abstract

OBJECTIVE: To describe the experience in the care of patients with uncomplicated ectopic pregnancy with ultrasound-guided local injection of methotrexate.

MATERIALS AND METHODS: Retrospective, descriptive, case series study conducted from January 1, 2021 to February 28, 2022 at the Instituto Nacional Materno Perinatal, Lima, Peru. Participants had uncomplicated ectopic pregnancy treated with ultrasound-guided local injection of methotrexate. Data were obtained from medical records. Statistical analysis was processed in SPSS 19.

RESULTS: 11 ultrasound-guided local methotrexate injections were performed. According to their location 4 pregnancies were tubal, 1 cervical and 6 in cesarean scar. The average age of the pregnant women was 34.5 years. The average number of weeks of pregnancy was 7. The initial b-hCG concentration was 42812.55 mU/mL. The mean gestational sac size was 22.8 mm. The mean embryo size was 7.81 mm. Embryonic cardiac activity was detected in 10 cases that received an intrathoracic injection of

¹ Ginecoobstetra, oncólogo, asistente del servicio de Ginecología, Instituto Nacional Materno Perinatal, Lima, Perú.

² Médico radio-oncólogo, Dirección Regional de Salud Tumbes, Tumbes, Perú.

Recibido: mayo 2022

Aceptado: julio 2022

Correspondencia

Alan Francis Miranda Flores
alanmiranda04@hotmail.com
roxrisney@gmail.com

Este artículo debe citarse como: Miranda-Flores AF, Risco-Neyra R. Tratamiento del embarazo ectópico no complicado con inyección local de metotrexato. Ginecol Obstet Mex 2022; 90 (9): 726-734.

Fosfocil® G.U.

El antibiótico de las vías urinarias

Fosfocil G.U. es la opción para el manejo de **IVU baja no complicada**, porque ofrece:

- ✓ **Actividad bactericida** rápida frente a uropatógenos más comunes.
- ✓ Excreción de forma **inalterada**.
- ✓ Buena tolerancia.
- ✓ **Mínima tasa** de resistencia bacteriana.
- ✓ **Amplio margen** de seguridad de uso.

Teniendo una cómoda posología:

Adultos: dosis única de 3 g

Niños: dosis única de 2 g



Itra®

Senosiain®



potassium chloride until no heartbeat was evident. A single case received an additional systemic dose of methotrexate. Another case resulted in hemoperitoneum, due to rupture of ectopic pregnancy after local injection.

CONCLUSIONS: Ultrasound-guided local injection of methotrexate is an alternative to other surgical techniques applied to treat patients with uncomplicated ectopic pregnancy with surgical indication.

KEYWORDS: Ectopic pregnancy; Ultrasound-guided; Methotrexate; Gestational sac; Cicatrix, Pregnancy, ectopic.

ANTECEDENTES

El embarazo ectópico es la implantación del blastocito fuera de la cavidad uterina. La incidencia es del 1 al 2% del total de embarazos.^{1,2} Con la ayuda del ultrasonido y la cuantificación de la hormona gonadotropina coriónica humana fracción beta (b-hCG), se logra establecer el diagnóstico temprano y, a menudo, antes que se manifiesten los síntomas.¹

Estos casos siguen siendo una de las principales causas de muerte en el primer trimestre de la gestación y representan, incluso, el 6 % de todas las muertes maternas.^{2,3}

A partir de 1980 el metotrexato comenzó a indicarse en el tratamiento médico de los embarazos ectópicos, ya sea administrado sistémicamente por inyección intramuscular o localmente a través de la laparoscopia o mediante guía ecográfica.¹ Este agente quimioterapéutico actúa como un inhibidor del crecimiento del trofoblasto al inhibir la síntesis de ADN.^{1,4}

El tratamiento de gran parte de los embarazos ectópicos tubáricos es sistémico con metotrexato en dosis única o tratamiento quirúrgico. En cam-

bio, en los embarazos ectópicos no tubáricos la opción de tratamiento es sobre todo quirúrgica o sistémica o con metotrexato multidosis.³

Se ha demostrado que el tratamiento sistémico con metotrexato es particularmente útil en casos de embarazos ectópicos tubáricos tempranos sin ruptura, con una tasa de éxito de alrededor del 90%.⁴ Sin embargo, en casos de embarazos ectópicos tubáricos con embrión vivo, se ha reportado una tasa de fracaso del 30% con metotrexato sistémico solo.⁴ La administración sistémica de metotrexato en el embarazo ectópico no tubárico ha reportado altas tasas de fracaso de hasta el 25%, habiendo requerido muchos pacientes, intervención quirúrgica.³

En la actualidad, gracias a los avances en el diagnóstico y tratamiento, se están reportando series de casos de tratamiento conservador del embarazo ectópico, sobre todo cuando hay actividad cardíaca embrionaria, con el objetivo de preservar la fertilidad futura, evitar los efectos adversos asociados al tratamiento sistémico con metotrexato, y los riesgos asociados a cualquier intervención quirúrgica.^{1,4,5,6} Una de estas alternativas terapéutica es la administración local de metotrexato guiado por ecografía. Otros agentes

utilizados son el cloruro de potasio, la glucosa hiperosmolar o el etopósido.^{7,8}

La mayoría de autores solo han publicado informes de casos de pocos pacientes. Ko J y colaboradores⁹ reportaron una tasa de éxito con la inyección intrasacilar con metotrexato del 80% en embarazos ectópicos en cicatriz de cesárea. Panemi DL y su grupo² trataron embarazos ectópicos cervicales con metotrexato local y con cloruro de potasio adicional ante fetos con actividad cardíaca, con una tasa de éxito del 87%.

La administración local de metotrexato puede ser más eficaz que la terapia sistémica en los casos en que el embarazo esté más avanzado, especialmente los casos de embarazo ectópico con actividad cardíaca embrionaria.^{1,4,5}

El propósito del estudio fue describir nuestra experiencia en el manejo del embarazo ectópico no complicado con inyección local de metotrexato guiado por ecografía.

MATERIALES Y METODOS

Estudio retrospectivo, descriptivo y de serie de casos llevado a cabo del 1 de enero del 2021 al 28 de febrero del 2022 en el Instituto Nacional Materno Perinatal, Lima, Perú. Las participantes tuvieron embarazo ectópico no complicado, tratado con inyección local de metotrexato guiado por ecografía. Los datos se obtuvieron de los registros en las historias clínicas. El diagnóstico de embarazo ectópico se basó en la exploración clínica, la evaluación cuantitativa de las concentraciones de b-hCG y las imágenes ecográficas. Una vez establecido el diagnóstico se le informaron a la paciente los riesgos y ventajas del tratamiento. Todas las pacientes firmaron un consentimiento informado del tratamiento efectuado.

Criterios de Inclusión: pacientes con embarazo ectópico no complicado, con o sin actividad cardíaca embrionaria, historia clínica disponible e información requerida completa, haber recibido tratamiento con inyección local de metotrexato guiada por ecografía y atendidas en el Instituto Nacional Materno Perinatal. *Criterios de exclusión:* pacientes con embarazo ectópico con sospecha de rotura, con inestabilidad hemodinámica, hemoperitoneo, historia clínica no disponible e información requerida incompleta, contraindicaciones para el metotrexato y las atendidas en otro hospital.

Variables de estudio: localización del embarazo ectópico, edad de la paciente, estado civil, índice de masa corporal (IMC), paridad, semanas de embarazo, actividad cardíaca embrionaria, concentraciones de b-hCG inicial, tamaño del saco gestacional, medida de la longitud cráneo-cauda (LCC), metotrexato intramuscular dosis única, cuadro clínico, complicaciones o contratiempos postratamiento.

Se aplicó la técnica de observación documental en historias clínicas y se utilizó un formulario de registro. Los datos se asentaron en una base de datos elaborada en la hoja de cálculo del programa SPSS versión 19.0, tomando en cuenta todas las variables e indicadores. El análisis descriptivo y analítico se efectuó con el apoyo de ese paquete estadístico; para las variables cuantitativas se determinaron las medidas de tendencia central y dispersión. Para las variables cualitativas se determinaron las frecuencias y porcentajes. Los datos se vertieron en cuadros y gráficas. No fue necesaria la evaluación por el comité de ética en virtud de que la atención médica de pacientes con embarazo ectópico no complicado con inyección local de metotrexato guiada por ecografía ya está protocolizada en las Guías de Práctica Clínica y de Procedimientos en Ginecología del Instituto.



Conforme al protocolo publicado en la *Guía de Práctica Clínica y de Procedimientos en Ginecología del 2020* este tratamiento está indicado en todos los embarazos ectópicos no tubáricos con embrión vivo, clínicamente estables y sin contraindicación para el metotrexato. El embarazo ectópico tubárico, no complicado con embrión vivo, con una longitud cráneo caudal de 20 mm, equivalente a ocho semanas aproximadas y los embarazos ectópicos no complicados sin embrión vivo cuyo valor de b-hCG supere el valor de discriminación de tratamiento médico parenteral mayor a 10000 mUI/mL, de acuerdo con el criterio del médico.¹⁰

El procedimiento, según el protocolo, se lleva a cabo en la sala de operaciones, mediante sedación endovenosa. La paciente se coloca en posición de litotomía dorsal, con asepsia y antisepsia, con campos estériles, evacuación vesical, introducción del transductor transvaginal (7.5 MHz) cubierto con un preservativo. Se confirma la localización y se documenta la actividad cardíaca embrionaria, o su ausencia, con el Doppler. El cese de la actividad cardíaca se documenta al final del procedimiento, por la ausencia del flujo de Doppler color. Enseguida, en el saco gestacional se introduce la aguja de aspiración de ovocitos de 35 cm, de calibre 17G, de doble lumen, con guía ecográfica directa, a través de la guía adaptada al transductor transvaginal. Si hay un embrión vivo se inyecta cloruro de potasio al 20% (KCL) por vía intratorácica hasta evidenciar la ausencia de latidos, que se consigue mediante la administración de 1 a 2 mL (2 mEq/mL). Enseguida se aspira el líquido del saco gestacional para, posteriormente, aplicar el metotrexato a razón de 1 mg/kg de peso. En casos de embrión sin vitalidad, primero se aspira el contenido del saco gestacional y enseguida se inyecta el metotrexato, a razón de 1 mg/kg de peso. Se retira la aguja y se evalúa, ecográficamente, el fondo de saco de Douglas y se compara la cantidad de líquido libre con el basal.

Si la cantidad de líquido libre aumenta considerablemente, lo conducente es hospitalizar a la paciente, mantenerla en observación o proceder a la laparoscopia diagnóstica. La valoración y control del descenso de las concentraciones de b-hCG son similares al de la conducta médica ya protocolizada en los días 4 y 7 después de la inyección de metotrexato. De acuerdo con el criterio médico podrá aplicarse una dosis sistémica intramuscular adicional de 50 mg/m² de metotrexato si el descenso no fue mayor del 15% en las concentraciones de b-hCG entre los días 4 y 7, después del procedimiento.¹⁰

Las pacientes con un descenso mayor del 15% en las concentraciones de b-hCG se controlaron semanalmente con ecografía transvaginal y b-hCG hasta que alcanzaron valores inferiores a 5 mUI/mL o indetectables.

El objetivo de este procedimiento, por ser mínimamente invasivo, es evitar el tratamiento quirúrgico convencional.

RESULTADOS

Se registraron 222 casos de embarazo ectópico y se aplicaron 11 inyecciones locales con metotrexato guiadas por ecografía. De acuerdo con su localización: 4 (36.4%) casos fueron tubáricos, 1 (9.1%) cervical y 6 (54.5%) en cicatriz de cesárea. **Figura 1**

La edad promedio de las pacientes fue de 34.5 años (límites 24 y 40 años). El promedio de semanas de gestación fue de 7 (límites 5 y 8 semanas). El índice de masa corporal (IMC) promedio fue de 30.91 kg/m² (límites 25 y 38 kg/m²). La mayoría de las pacientes eran primíparas (54.6%) y convivientes (63.6%). En relación con el cuadro clínico, la mayoría tuvo sangrado vaginal escaso asociado con dolor pélvico (45.4%). El segundo signo más frecuente fue el sangrado vaginal escaso (36.4%). **Cuadro 1**

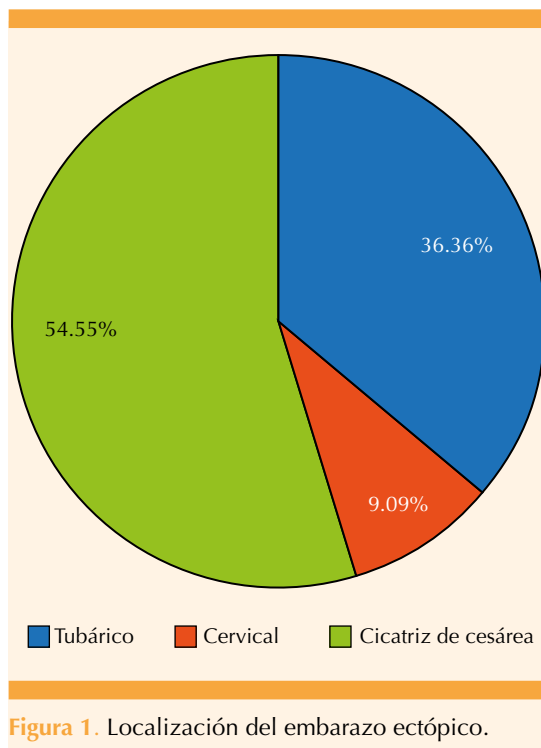


Figura 1. Localización del embarazo ectópico.

El valor promedio inicial de la b-hCG antes del procedimiento fue de 48.5 mU/mL (límites 23.7 - 105.6 mU/mL). El tamaño promedio del saco gestacional fue de 22.8 mm (límites 10 y 31 mm). El tamaño del embrión, en los 10 casos en los que se identificó, se midió mediante la longitud cráneo-caudal (LCC) y fue, en promedio, de 7.8 mm (límites 3 y 18 mm). Solo en un caso se identificó el saco gestacional sin embrión. La actividad cardíaca embrionaria se detectó en 10 casos. **Cuadro 1**

Todas las pacientes con actividad cardíaca embrionaria recibieron una inyección intratorácica de 2 mL de cloruro de potasio al 20% (2 mEq/mL) hasta evidenciar la ausencia de latidos. En un solo caso se aplicó, por descenso en las concentraciones de b-hCG menor al 15% entre los días 4 y 7, una dosis sistémica adicional intramuscular de 50 mg/m² de metotrexato. **Cuadro 1**

Una paciente con embarazo ectópico de localización tubárica tuvo hemoperitoneo por rotura después de la inyección local de metotrexato; por eso se decidieron la laparotomía exploradora y la salpingectomía izquierda. (**Cuadro 2**) No se reportaron reacciones adversas al metotrexato, todas las pacientes evolucionaron de manera favorable hasta su alta del hospital.

DISCUSIÓN

En los últimos años, en el servicio de Ginecología del Instituto Nacional Materno Perinatal, se lleva a cabo un tratamiento más conservador de los embarazos ectópicos no complicados, en particular en los que tienen indicación quirúrgica. Uno de esos tratamientos es la inyección local de metotrexato guiada por ecografía. Enseguida se reporta la experiencia con una serie de 11 casos.

La inyección local de metotrexato, guiada por ecografía, a pacientes con embarazo ectópico la describieron por primera vez Feichtinger W y Kemeter P en 1987.¹¹ Años más tarde se propuso como una alternativa terapéutica para pacientes con embarazo tubárico, cornual, cervical y en cicatriz de cesárea; eso permitió disminuir la quimioterapia sistémica y evitar los riesgos asociados con cualquier intervención quirúrgica.^{1,4,8}

Se han reportado casos en los que la administración local de metotrexato puede guiarse mediante ecografía o por vía laparoscópica. Tzafettas J y su equipo¹² administraron metotrexato local a 36 pacientes con embarazo ectópico, por vía laparoscópica (n = 16) y guiada por ecografía (n = 20), al compararlas encontraron que la vía laparoscópica fue, significativamente, menos efectiva (87.5 en comparación con 100%).

Se han reportado varios regímenes de dosificación para el metotrexato local, que incluyen 1 mg/kg, 50-75 mg/m² y dosis no ajustadas de 12.5 a 100 mg; ningún estudio ha comparado

**Cuadro 1.** Características generales de los embarazos ectópicos

	Promedio	± DE	Rango	Mínimo	Máximo	Mediana
Edad de la madre	34.5 años	6057	16	24	40	29
Semanas de embarazo	7	1	3	5	8	7
IMC	30.91 kg/m ²	3.961	13	25	38	31
b-hCG	42812,55 mU/mL	37506.34	103229	2371	105600	24200
Tamaño del saco gestacional	22.8 mm	7.52	21	10	31	24
LCN	7.81 mm	5.805	15	3	18	3,9
Estado civil			N		%	
Soltera			2		18.18	
Conviviente			7		63.64	
Casada			2		18.18	
Paridad			N		%	
Nulípara			2		18.18	
Primípara			6		54.55	
Múltipara			3		27.27	
Gran múltipara			0		0	
Cuadro clínico			N		%	
Asintomático			0		0	
Sangrado vaginal escaso			4		36.37	
Dolor pélvico			2		18.18	
Sangrado vaginal escaso+ dolor pélvico			5		45.45	
Actividad cardiaca embrionaria			N		%	
Sí			10		90.91	
No			1		9.09	
Metotrexato IM dosis única			N		%	
Sí			1		9.09	
No			10		90.91	
Complicaciones o contratiempos			N		%	
Hemorragia por ruptura de embarazo ectópico			1		9.09	
Lesión vascular			0		0	
Infección pélvica			0		0	

Abreviaturas: DE = desviación estándar; IMC = índice de masa corporal; B-hCG = hormona beta-gonadotropina coriónica humana; LCN = longitud céfalo-nalga; IM = intramuscular.

las diversas dosificaciones de forma directa.^{2,8} En el estudio aquí publicado se administró la dosis de 1 mg/kg de metotrexato, similar a lo reportado por Elito J y colaboradores⁵ y Gerday A y su grupo.¹³ Otros recurrieron a la dosis de 50 mg como en los trabajos de Andrés MP y coau-

tores,¹ Gilbert SB y su equipo,³ Monteagudo A y colaboradores,⁴ Seow K y su grupo,¹⁴ Yamaguchi M y su equipo¹⁵ y Uludag S y coautores.¹⁶

Algunos médicos indican cloruro de potasio al 20% (KCl), que es un agente cardiotóxico, como

Cuadro 2. Principales características de los casos de embarazos ectópicos tratados con inyección local de metotrexato guiado por ecografía

Caso	Localización	Edad (años)	Edad gestacional (ss)	B-hCG (mUI/mL)	Saco gestacional (mm)	LCN (mm)	Actividad cardíaca embrionaria	MTX IM dosis única	Complicaciones o incidentes
1	Cicatriz de cesárea	40	6	20100	25	4	Sí	No	Ninguno
2	Cicatriz de cesárea	24	7	12500	24	3.8	Sí	No	Ninguno
3	Tubárico	29	5	2371	10	3.5	Sí	No	Hemoperitoneo
4	Cicatriz de cesárea	26	6	31680	10.1	3.2	Sí	No	Ninguno
5	Cervical	39	7	98500	22	13.1	Sí	No	Ninguno
6	Tubárico	24	8	24200	21.7	3.3	Sí	No	Ninguno
7	Cicatriz de cesárea	28	8	68157	31	14	Sí	No	Ninguno
8	Tubárico	32	8	12730	30	—	No	No	Ninguno
9	Tubárico	31	7	16800	20	3	Sí	Sí	Ninguno
10	Cicatriz de cesárea	40	7	78300	24	18	Sí	No	Ninguno
11	Cicatriz de cesárea	29	8	105600	33	12.2	Sí	No	Ninguno

LCN = longitud céfalo-nalga; MTX = metotrexato; IM = intramuscular.

agente único en la inyección local para pacientes con embarazo ectópico o asociado con la inyección local de metotrexato si hay actividad cardíaca embrionaria, mediante inyección intracardíaca que provoca bradicardia y, finalmente, asistolia. En la bibliografía se informan varias dosis, que van de 1 a 4 mL de una solución de cloruro de potasio de 1-2 mEq/mL.^{7,8} En el estudio motivo de esta comunicación el cloruro de potasio se administró al 20% como un complemento ante casos de actividad cardíaca a dosis de 2 mL (2mEq/mL), similar a lo reportado por Gilbert SB y su grupo,³ Elito J y colaboradores⁵ y Hafner T y coautores.¹⁷

Los embarazos ectópicos con concentraciones de b-hCG muy elevadas y con actividad cardíaca se consideran de mal pronóstico si se tratan con metotrexato sistémico.^{2,4,5,7,18} Por esto se han reportado diversos métodos, como la inyección local de metotrexato indicada para disminuir el riesgo potencial de falla del tratamiento.⁴ En el estudio aquí publicado, la mayoría de las pacientes tuvo actividad cardíaca

embrionaria (90.91%); solo un caso resultó con saco gestacional sin embrión. Esta situación es una contraindicación relativa para la terapia sistémica con metotrexato.²

Se han reportado casos en los que los embarazos ectópicos, sobre todo los cervicales, con concentraciones elevadas de b-hCG, tratados con una inyección local de metotrexato guiada por ecografía ésta fue menos efectiva; en cambio, la combinación de tratamiento sistémico con metotrexato mejoró los desenlaces. También se han comunicado varios regímenes de administración adicional de metotrexato sistémico, como la dosis única intramuscular de 50 mg/m² el mismo día después del procedimiento. Uno de ellos es el de Andrés MP y colaboradores,¹ o cuando no había una disminución del 15% o más en las concentraciones de b-hCG entre los días 4 y 7, como en los reportes de Elito J y su grupo⁵ y Cok T y coautores.¹⁹ En la serie aquí reportada, según protocolo a criterio médico, una paciente recibió una dosis sistémica adicional de metotrexato de 50 mg/m² intramuscular



porque el descenso no fue más del 15% en las concentraciones de b-hCG entre los días 4 y 7 después del procedimiento.

Seow K y colaboradores¹⁴ sugieren que cuando las pacientes tienen concentraciones de b-hCG superiores a 20,000 mUL/ml antes del procedimiento en los embarazos ectópicos en cicatriz de cesárea puede ser necesaria una inyección sistémica adicional de metotrexato.

Entre las principales complicaciones derivadas del procedimiento están: hemorragia por ruptura del embarazo ectópico, lesión vascular e infección pélvica. En la serie aquí reportada solo un caso tuvo hemoperitoneo por ruptura del embarazo ectópico después del procedimiento; por eso se decidió la laparotomía exploradora y la salpingectomía izquierda. Está reportada una baja incidencia de complicaciones, similar a la descrita en el estudio de Gilbert SB y colaboradores³ (1 caso de hemorragia por rotura), Elito J y su grupo⁵ (1 caso de infección pélvica), Cepni I y coautores²⁰ (1 caso por hemorragia por rotura) y Andrés MP y su equipo¹ (2 casos por hemorragia y ruptura). Otros estudios no reportaron complicaciones.^{4,13}

Los desenlaces del estudio aquí reportado confirman la efectividad del 90.9% de la inyección local de metotrexato guiado por ecografía en pacientes con embarazo ectópico en comparación con los reportes de Andrés MP y su grupo¹ (92.96%), Gilbert SB y colaboradores³ (93%), Wang M y coautores⁷ (91.7%), y Cepni I y su equipo²⁰ (92%). Otros reportes llegan al 100%.^{4,5,13,15,16} Ko J y su grupo⁹ informaron una tasa de éxito del 80% en embarazos ectópicos en cicatriz de cesárea. Hafner T y colaboradores¹⁷ describieron diez embarazos cornuales (intersticiales): cinco tratados con inyección local que resultaron exitosos; los otros cinco recibieron la inyección intramuscular y en cuatro (80%) fue exitosa.

La administración local de metotrexato tiene varias ventajas en comparación con la sistémica, entre ellas su mayor eficacia gracias al aumento de las concentraciones terapéuticas del fármaco en el sitio de administración y menor toxicidad sistémica. En el estudio aquí publicado no hubo reacciones adversas al metotrexato, como en la mayor parte de los trabajos reportados.^{3,4,15,16,17} Andrés MP y su grupo¹ reportaron un caso de leucopenia; Elito J y colaboradores⁵ informaron un caso de estomatitis; Hafner T y su equipo¹⁷ observaron efectos secundarios significativos en dos pacientes después de la terapia sistémica: neuropatía periférica y deterioro leve de la función hepática, a diferencia de los que recibieron la terapia local que no tuvieron efectos secundarios. Uludag S y coautores¹⁶ reportaron úlceras orales como efecto secundario más común en el grupo con terapia sistémica, a diferencia de la ausencia de éstas en quienes recibieron la terapia local.

El tratamiento local con metotrexato es una alternativa para las pacientes con deseo de fertilidad, así como para quienes no acepten la terapia sistémica o el tratamiento quirúrgico convencional.

En la actualidad existen pocas investigaciones al respecto, razón por la que deben emprenderse estudios prospectivos que den luz a un mejor conocimiento de esta técnica mínimamente invasiva.

CONCLUSION

La inyección local de metotrexato, guiada por ecografía, es una alternativa a otras técnicas quirúrgicas; es mínimamente invasiva, segura y eficaz para tratar el embarazo ectópico no complicado con indicación quirúrgica.

REFERENCIAS

1. Andrés MP, Campillos JM, Lapresta M, Lahoz I, et al. Management of ectopic pregnancies with poor prognosis through ultrasound guided intrasacular injection of methotrexate, series of 14 cases. *Arch Gynecol Obstet* 2012; 285: 529-33. doi:10.1007/s00404-011-2044-1
2. Panelli DM, Phillips CH, Brady PC. Incidence, diagnosis and management of tubal and nontubal ectopic pregnancies: a review. *Fertility Research and Practice* 2015; 1: 15. <https://doi.org/10.1186/s40738-015-0008-z>
3. Gilbert SB, Alvero R, Roth L, Polotsky A. Direct Methotrexate Injection into the Gestational Sac for Nontubal Ectopic Pregnancy: A Review of Efficacy and Outcomes from a Single Institution. *J Minim Invasive Gynecol* 2019; 0: 1-7. <https://doi.org/10.1016/j.jmig.2019.03.016>
4. Monteagudo A, Minior VK, Stephenson C, Monda S, et al. Non-surgical management of live ectopic pregnancy with ultrasound-guided local injection: a case series. *Ultrasound Obstet Gynecol* 2005; 25: 282-88. <https://doi.org/10.1002/uog.1822>
5. Elito J, Bermudes M, Araujo J, Souza E, et al. Conservative management of cervical pregnancy with embryonic heart activity by ultrasound-guided local injection: an eight-case series. *J Matern Fetal Neonatal Med* 2014; 27 (13): 1378-81. <https://doi.org/10.3109/14767058.2013.856413>
6. Verma U, English D, Brookfield K. Conservative management of nontubal ectopic pregnancies. *Fertility and Sterility* 2011; 96 (6): 1391-95. doi:10.1016/j.fertnstert.2011.09.021
7. Wang M, Chen B, Wang J, Ma X, et al. Nonsurgical management of live tubal ectopic pregnancy by ultrasound-guided local injection and systemic methotrexate. *J Minim Invasive Gynecol* 2014; 21(4):642-9. <https://doi.org/10.1016/j.jmig.2014.01.009>
8. Dolinko A, Vrees R, Frishman G. Non-tubal ectopic pregnancies: an overview and treatment via local injection. *J Minim Invasive Gynecol* 2017; 25 (2): 287-96. <http://dx.doi.org/doi:10.1016/j.jmig.2017.07.008>
9. Ko J, Li R, Cheung V. Caesarean scar pregnancy: a 10-year experience. *ANZJOG* 2015; 55: 64-69. <https://doi.org/10.1111/ajo.12273>
10. Instituto Nacional Materno Perinatal. Guías de Práctica Clínica y de Procedimientos en Ginecología. Lima: INMP. 2020.
11. Feichtinger W, Kemeter P. Conservative treatment of ectopic pregnancy by transvaginal aspiration under sonographic control and methotrexate injection. *Lancet* 1987; 1 (8529): 381-2.
12. Tzafettas J, Anapliotis S, Zournatzia V, Boucklis A, et al. Transvaginal intra-amniotic injection of methotrexate in early ectopic pregnancy. Advantages over the laparoscopic approach. *Early Human Development* 1994; 39: 101-7.
13. Gerday A, Lourtie A, Pirard C, Laurent P, et al. Experience with medical treatment of cesarean scar ectopic pregnancy (CSEP) with local ultrasound-guided injection of methotrexate. *Front Med* 2020; 7: 564764. <https://doi.org/10.3389/fmed.2020.564764>
14. Seow K, Wang P, Huang L, Hwang J. Transvaginal sonoguided aspiration of gestational sac concurrent with a local methotrexate injection for the treatment of unruptured cesarean scar pregnancy. *Arch Gynecol Obstet* 2013; 288: 361-66. <https://doi.org/10.1007/s00404-013-2765-4>
15. Yamaguchi M, Honda R, Erdenebaatar C, Monsur M, et al. Treatment of cervical pregnancy with ultrasound-guided local methotrexate injection. *Ultrasound Obstet Gynecol* 2017; 50: 781-87. <https://doi.org/10.1002/uog.17384>
16. Uludag S, Kutuk M, Ak M, Ozgun M, et al. Comparison of systemic and local methotrexate treatments in cesarean scar pregnancies: time to change conventional treatment and follow-up protocols. *Eur J Obstet Gynecol* 2016; 206: 131-35. <https://doi.org/10.1016/j.ejogrb.2016.09.010>
17. Hafner T, Aslam N, Ross J, Zosmer N, et al. The effectiveness of non-surgical management of early interstitial pregnancy: a report of ten cases and review of the literature. *Ultrasound Obstet Gynecol* 1999; 13: 131-36.
18. ACOG Practice Bulletin. Tubal Ectopic Pregnancy. *Obstetrics & Gynecology* 2018; 131 (3): e91-e103.
19. Cok T, Kalayci H, Ozdemir H, Haydardedeoglu B, et al. Transvaginal ultrasound-guided local methotrexate administration as the first-line treatment for cesarean scar pregnancy: Follow-up of 18 cases. *J Obstet Gynaecol Res* 2015; 41 (5): 803-8. doi:10.1111/jog.12627
20. Cepni I, Geuralp O, Ocal P, Salahov R, et al. An alternative treatment option in tubal ectopic pregnancies with fetal heartbeat: aspiration of the embryo followed by single-dose methotrexate administration. *Fertility and Sterility* 2011; 96 (1): 79-83. doi:10.1016/j.fertnstert.2011.02.058