



<https://doi.org/10.24245/gom.v90i6.7032>

Colecistitis aguda durante el segundo trimestre del embarazo: reporte de un caso

Acute cholecystitis during the second trimester of pregnancy: A case report.

Esther Alejandra Ibarra-Roviroso,¹ Gabriel Gerardo García-Hernández,² Jorge Enrique Flores-Mendoza,³ Rubén Jesús Silva-Hernández,⁴ Clara Magdalena Martínez-Hernández,⁵ Keydi Viridiana Pérez-Alcázar¹

Resumen

ANTECEDENTES: La colecistitis aguda es la segunda causa más frecuente de urgencia quirúrgica no obstétrica, con una incidencia de 1 caso por cada 1600 a 10,000 embarazos.

OBJETIVO: Reportar el caso de una paciente con colecistitis aguda durante el segundo trimestre del embarazo tratada mediante cirugía laparoscópica.

CASO CLÍNICO: Paciente de 34 años, con 16.5 semanas de embarazo. Acudió a consulta debido a un dolor abdominal de tipo cólico en el hipocondrio derecho. A la exploración física se encontraron: abdomen blando, depresible, dolor a la palpación en el flanco e hipocondrio derechos, signo de Murphy negativo, sin datos de irritación peritoneal; no se palparon plastrones; el útero se encontraba arriba de la sínfisis del pubis. El ultrasonido abdominal mostró la vesícula debidamente delimitada, con bordes regulares y definidos, con pared delgada y múltiples cálculos en su interior. No se evidenció leucocitosis. Los reportes de la laparoscopia fueron: vesícula con paredes a tensión, el conducto cístico corto, dilatado, con un cálculo retenido. No se informaron complicaciones. La paciente fue dada de alta a las 48 horas del posoperatorio. Continuó en control prenatal y finalizó el embarazo por cesárea. El desenlace neonatal fue satisfactorio.

CONCLUSIONES: La colecistitis es una de las principales alteraciones durante el embarazo. Postergar la cirugía supone consecuencias para la madre y el feto, por lo que debe establecerse el diagnóstico y tratamiento oportunos.

PALABRAS CLAVE: Colecistitis; embarazo; cesárea; laparoscopia; control prenatal.

Abstract

BACKGROUND: Bile duct pathologies, specifically acute cholecystitis, is the second most common cause of non-obstetric surgical emergency, with an incidence of 1 in 1,600 to 10,000 pregnancies.

OBJECTIVE: Report of a case of a patient with acute cholecystitis during the second trimester of pregnancy treated by laparoscopic surgery.

CLINICAL CASE: 34-year-old female, pregnancy 3, childbirth 2; with pregnancy of 16.5 weeks. She presented colicky abdominal pain located in the right upper quadrant. Physical examination revealed abdomen with normoaudible peristalsis, soft, depressible, pain on medium and deep palpation in the right hypochondrium, murphy sign (-), no evidence of peritoneal irritation, no plastrons palpated, uterus above symphysis of the pubis. Abdominal ultrasound reports a well-defined vesicle with regular and well-defined borders, with a thin wall, with the presence of multiple stones in its interior. There was no presence of leukocytosis. Laparoscopic surgical management was decided, during which a gallbladder with tension walls, a short, dilated cystic duct,

¹ Residente de cuarto año de Ginecología y Obstetricia.

² Jefe del Departamento de Ginecología.

³ Médico especialista en Cirugía general.

⁴ Médico adscrito al servicio de Ginecología y Obstetricia.

⁵ Jefa de Investigación.

Hospital Regional de Alta Especialidad de la Mujer, Villahermosa, Tabasco, México.

Recibido: noviembre 2021

Aceptado: diciembre 2021

Correspondencia

Esther Alejandra Ibarra Roviroso
eair_9@hotmail.com

Este artículo debe citarse como:

Ibarra-Roviroso EA, García-Hernández GG, Flores-Mendoza JE, Silva-Hernández RJ, Martínez-Hernández CM, Pérez-Alcázar KV. Colecistitis aguda durante el segundo trimestre del embarazo: reporte de caso. Ginecol Obstet Mex 2022; 90 (6): 520-524.



Festomar

Los buenos días del embarazo

FDA
APROBADO

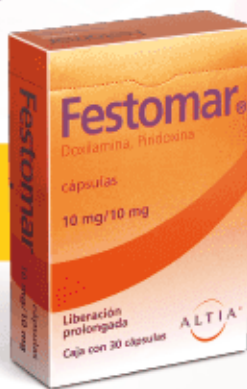Aprobado por la FDA como **el tratamiento de elección para la náusea y vómito** durante el embarazo.

- **Doxilamina/piridoxina** ha demostrado ser **eficaz y segura**, por lo que ha sido catalogada por la **FDA** como **categoría A**.

Dosis:

2 Cápsulas de liberación prolongada por la noche

• y de ser necesario, 1 por la mañana y otra a media tarde.



Revisar IPP:



FEST-01A-17
NÓ. DE ENTRADA: 173300202C0213

ALTIA®

Senosiain®



with an impacted stone was found. No complications were reported. She continued her prenatal care in our hospital unit and the pregnancy was resolved by cesarean section. Neonatal outcomes were optimal.

CONCLUSIONS: Cholecystitis is one of the main non-obstetric surgical pathologies that occur in pregnancy, it is important to consider that the fact of postponing surgery could have consequences for both the mother and the fetus, so the timely diagnosis and management of this type of pathology must be carried out.

KEYWORDS: Cholecystitis; Pregnancy; Laparoscopy; Cesarean section; Prenatal care.

ANTECEDENTES

Las urgencias quirúrgicas no obstétricas se asocian con complicaciones en 1 de cada 500 a 700 embarazos y, de esta proporción de pacientes, el 0.2 al 2% requiere cirugía. Entre las más frecuentes se incluyen: apendicitis aguda, colecistitis aguda litiásica o alitiásica, torsión ovárica, masas anexiales sintomáticas, miomatosis uterina, entre otras menos frecuentes.^{1,2,3} Hoy en día, el 64.8% de las cirugías se practican por vía laparoscópica.⁴ Entre las alteraciones de las vías biliares, la colecistitis aguda supone la segunda causa más frecuente de urgencia quirúrgica no obstétrica, con incidencia de 1 caso por cada 1600 a 10,000 embarazos. La causa más común de la colecistitis aguda es la litiasis biliar.⁵

El cuadro clínico es similar al de las pacientes no embarazadas: náuseas, vómito, intolerancia a la comida grasosa y dolor tipo cólico en el cuadrante superior derecho.^{5,6}

Con los avances de la cirugía laparoscópica moderna, muchos estudios han demostrado que las pacientes pueden intervenir por esta vía de manera segura en cualquier trimestre del embarazo, sin que ello incremente el riesgo para la madre y su hijo. Cuando se retrasa la cirugía

puede aumentar la incidencia de complicaciones relacionadas con la litiasis biliar.⁷ Las ventajas de la colecistectomía laparoscópica son: menor tiempo quirúrgico, recuperación más rápida y movilización más temprana, que se traducen en mínima exposición fetal a la anestesia y a los analgésicos.⁸

CASO CLÍNICO

Paciente de 34 años, con antecedentes de: diabetes tipo 2, sobrepeso, 3 embarazos, 2 partos; con embarazo de 16.5 semanas, evaluado por ultrasonido. Acudió a consulta debido a un dolor abdominal, tipo cólico, en el hipocondrio derecho, que se agudizó después del consumo de alimentos y, posteriormente, se acompañó de náuseas, sin llegar al vómito.

Durante la exploración física, la paciente se observó con adecuada coloración de piel y tegumentos, sin afectación cardiopulmonar; abdomen con peristalsis, blando, depresible, dolor a la palpación media y profunda en el flanco e hipocondrio derechos, signo Murphy negativo; sin datos de irritación peritoneal. No se palparon plastrones. El útero se encontró por arriba de la sínfisis del pubis. Al tacto vaginal se percibió el cuello uterino, posterior, cerrado, largo y resistente, sin secreciones.

El ultrasonido obstétrico reportó: feto vivo, de 16.3 semanas de gestación, con frecuencia cardiaca de 150 lpm. El ultrasonido abdominal mostró a la vesícula debidamente delimitada, con bordes regulares y correctamente definidos, con pared delgada, de 0.4 cm, nivel anecoico en su interior, de 3.9 x 2.2 x 2.9 cm, con múltiples cálculos en su interior, de 2 a 4 mm. El colédoco midió 0.3 cm y el páncreas se encontró sin alteraciones.

En la biometría hemática no se evidenció leucocitosis. Las bilirrubinas se encontraron dentro de los parámetros de referencia, con bilirrubina total de 0.23 mg/dL y directa de 0.05 mg/dL. Las transaminasas también se encontraron en límites de normalidad y la amilasa en 82 UI/L. Se descartó que hubiera alguna alteración pancreática.

La paciente fue valorada por el cirujano general, en conjunto con el obstetra a cargo. Se decidió la colecistectomía de mínima invasión. Durante la cirugía laparoscópica se observó el útero gestante y los anexos sin alteraciones (**Figura 1**). La vesícula con paredes a tensión, engrosadas y con ligero edema (**Figura 2**); múltiples adherencias fibróticas en el triángulo de Calot. El conducto cístico estaba corto, dilatado (**Figura 3**), con un cálculo retenido. El hígado macroscópicamente normal. No se reportaron complicaciones y el sangrado transoperatorio fue de 50 mL. El estudio histopatológico de la pieza quirúrgica informó: colecistitis crónica intensa, agudizada, asociada con cálculos vesiculares, sin evidencia de neoplasia. **Figura 4**

La paciente inició con dieta 6 horas posteriores a la cirugía, evolucionó adecuadamente y se dio de alta a las 48 horas del posoperatorio, cursó con un ligero descontrol glucémico.

Continuó en control prenatal en la unidad hospitalaria y se programó para finalización del embarazo por cesárea en la semana 38.1 del

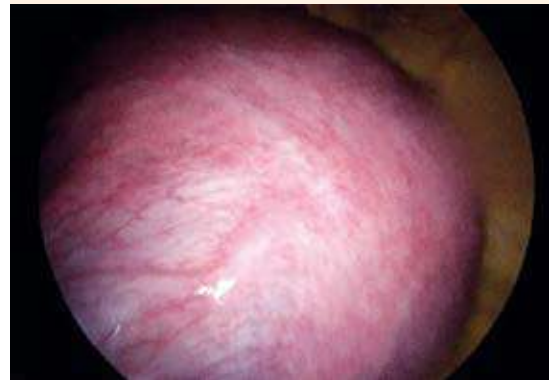


Figura 1. Útero gestante en el segundo trimestre.

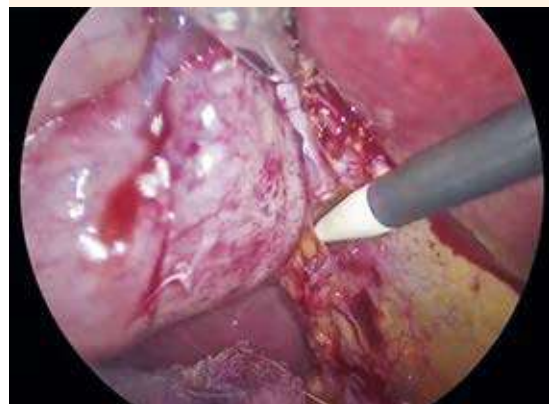

Figura 2. Vesícula biliar a tensión por hidrocolecisto.

embarazo debido a una hernia posinsional en la región del primer puerto (supraumbilical). Se practicó cesárea tipo Kerr, oclusión tubárica bilateral y plastia de pared. El sangrado transoperatorio fue de 500 mL, pero no requirió hemotransfusión. El desenlace neonatal fue óptimo, se obtuvo un recién nacido de 3260 g, Capurro de 37.5 semanas de gestación y Apgar de 8-9. Ambos fueron dados de alta del hospital en condiciones satisfactorias.

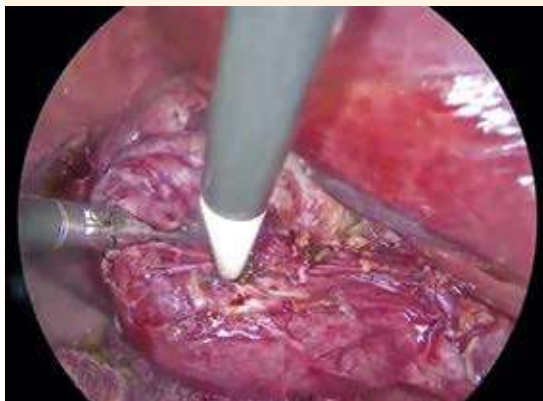


Figura 3. Disección del conducto cístico.

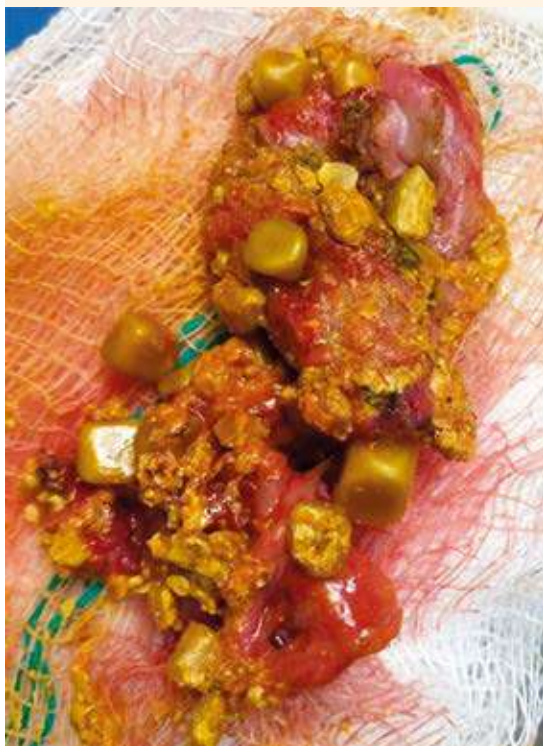

Figura 4. Pieza quirúrgica con la vesícula biliar con múltiples cálculos.

DISCUSIÓN

El embarazo es un estado litogénico; los estrógenos incrementan la producción de colesterol, mientras que la progesterona reduce la secreción de los ácidos biliares e inhibe el vaciamiento de la vesícula. Los cálculos biliares pueden identificarse en 1 a 3% de las pacientes embarazadas.⁸ La indicación de tratamiento quirúrgico es correcta en casos de cólico biliar repetido y complicaciones severas ocasionadas por los cálculos biliares.⁹ Éstas son poco comunes en mujeres embarazadas, pero pueden ser mortales si no se atienden de manera oportuna.⁷ En nuestro caso, la paciente manifestaba dolor persistente en el hipocondrio derecho, que se agudizaba en el posprandio, y resultó determinante para decidir su intervención quirúrgica. La causa más común de colecistitis aguda es la litiasis biliar,⁵ similar a lo reportado en la paciente del caso. El cuadro clínico es similar a las pacientes no embarazadas (náuseas, vómitos, intolerancia a la comida grasosa y dolor tipo cólico en el cuadrante superior derecho),^{5,6} en la paciente del caso solo se omitió el vómito.

El ultrasonido es el método diagnóstico de elección en la mujer embarazada, es rápido, no invasivo y tiene una precisión del 95 al 98% en la detección de cálculos biliares, engrosamiento de la pared vesicular (mas de 3 mm), líquido perivesicular y signo de Murphy.⁶

El Colegio Americano de Ginecología y Obstetricia (ACOG)¹⁰ refiere que el segundo trimestre del embarazo es el mejor periodo para practicar cirugías laparoscópicas no urgentes, etapa en la que se hizo el procedimiento a la paciente. Entre las principales razones se encuentran: menor tasa de aborto (5.6 en comparación con 12% respecto del primer trimestre), el útero aún no obstruye el campo operatorio y el riesgo de teratogénesis por fármacos anestésicos es bajo.¹¹

En cuanto al procedimiento quirúrgico, en la mayoría de los casos, el neumoperitoneo se establece mediante visión directa con la técnica de Hasson. Se recomienda mantener una presión intrabdominal menor de 15 mmHg.⁸ En la paciente del caso se utilizó la vía abierta, porque tiene menor riesgo de lesión a las estructuras (incluido el útero) y se mantuvo una presión intrabdominal de 12 mmHg.

La colecistectomía laparoscópica ofrece diversas ventajas para la madre y el feto: menor tiempo quirúrgico, recuperación y movilización más rápida, lo que se traduce en mínima exposición fetal a la anestesia y a los analgésicos.⁸ La paciente tuvo adecuada evolución y rápida recuperación del posoperatorio; solo ameritó 48 horas de estancia hospitalaria, debido a descontrol glucémico y no relacionada con la cirugía.

Respecto a la coledocolitiasis, la colangiopancreatografía retrógrada endoscópica seguida de la colecistectomía laparoscópica, o esta última combinada con la exploración de vías biliares laparoscópica, representa el tratamiento de referencia en pacientes no embarazadas; sin embargo, algunos estudios han reportado la seguridad y eficacia de la colangiopancreatografía retrógrada endoscópica libre de radiación en pacientes embarazadas, previa al procedimiento quirúrgico, aunque no deja de ser riesgoso.⁷ En la paciente del caso no se detectó dilatación del conducto colédoco, por lo que se decidió efectuar la colecistectomía de mínima invasión de manera oportuna, y así evitar complicaciones asociadas.

CONCLUSIÓN

La colecistitis es una de las principales complicaciones quirúrgicas no obstétricas en el embarazo. Postergar la cirugía puede traer consecuencias

mortales para la madre y el feto; por tanto, se requiere el diagnóstico y tratamiento oportunos de este tipo de alteraciones.

REFERENCIAS

1. Bouyou J, Gaujoux S, Marcellin L, Leconte M, et al. Abdominal emergencies during pregnancy. *J Visc Surg* 2015; 152 (6): S105-S115. doi: 10.1016/j.jviscsurg.2015.09.017
2. Weiner E, Mizrahi Y, Keidar R, Kerner R, et al. Laparoscopic surgery performed in advanced pregnancy compared to early pregnancy. *Arch Gynecol Obstet* 2015; 292 (5): 1063-1068. doi: 10.1007/s00404-015-3744-8
3. Shigemi D, Aso S, Matsui H, Fushimi K, et al. Safety of Laparoscopic Surgery for Benign Diseases during Pregnancy: A Nationwide Retrospective Cohort Study. *J Minim Invasive Gynecol* 2019; 26 (3): 501-506. doi:10.1016/j.jmig.2018.06.008
4. Capella CE, Godovchik J, Chandrasekar T, Al-Kouatly HB. Nonobstetrical Robotic-Assisted Laparoscopic Surgery in Pregnancy: A Systematic Literature Review. *Urology* 2021; 151: 58-66. doi:10.1016/j.urology.2020.05.017.
5. Selzer DJ, Stefanidis D. Surgical Emergencies in the Pregnant Patient. *Adv Surg* 2019; 53: 161-177. doi: 10.1016/j.yasu.2019.04.008.
6. Barut B, Gönültaş F, Gök AFK, Şahin TT. Management of acute cholecystitis during pregnancy: A single-center experience. *Ulus Travma Acil Cerrahi Derg* 2019; 25 (2): 154-158. doi: 10.5505/tjtes.2018.82357.
7. Qiu SY, Ng KK, Cheung TT, Liu CH, et al. A successful combined laparoscopic cholecystectomy and laparoscopic exploration of common bile duct for acute gangrenous cholecystitis and choledocholithiasis during pregnancy: A case report. *Int J Surg Case Rep* 2019; 58: 14-17. doi: 10.1016/j.ijscr.2019.03.062.
8. Nasioudis D, Tsilimigras D, Economopoulos KP. Laparoscopic cholecystectomy during pregnancy: A systematic review of 590 patients. *Int J Surg* 2016; 27: 165-175. doi: 10.1016/j.ijssu.2016.01.070.
9. Lee SH, Lee JY, Choi YY, Lee JG. Laparoscopic appendectomy versus open appendectomy for suspected appendicitis during pregnancy: A systematic review and updated meta-analysis. *BMC Surg* 2019; 19 (1): 41. doi: 10.1186/s12893-019-0505-9.
10. ACOG. Committee Opinion No. 696: Nonobstetric Surgery During Pregnancy. *Obstet Gynecol* 2017; 129 (4): 777-778. doi: 10.1097/AOG.0000000000002014.
11. Kwon H, Lee M, Park HS, Yoon SH, et al. Laparoscopic management is feasible for nonobstetric surgical disease in all trimesters of pregnancy. *Surg Endosc* 2018; 32 (6): 2643-2649. doi: 10.1007/s00464-018-6189-x.