



<https://doi.org/10.24245/gom.v90i4.6594>

## Liposarcoma vulvar dediferenciado con diferenciación homóloga a liposarcoma pleomórfico: reporte de caso

### Dedifferentiated vulvar liposarcoma with homologous differentiation to pleomorphic liposarcoma: case report.

Miguel Ángel Crespín,<sup>1</sup> César Alas-Pineda,<sup>2</sup> Kristhel Gaitán-Zambrano,<sup>3,4</sup> Olga Enamorado-Leiva,<sup>3,4</sup> Walter O Vásquez-Bonilla,<sup>5</sup> Suyapa Bejarano-Cáceres<sup>1</sup>

#### Resumen

**ANTECEDENTES:** Los liposarcomas son un tipo de tumor de partes blandas. El subtipo dediferenciado es una de las variantes más comunes junto con el liposarcoma bien diferenciado.

**CASO CLÍNICO:** Paciente de 68 años que acudió a consulta por aparición de una masa en la zona vaginal que clínicamente se diagnosticó como hernia inguinal directa. Se procedió a la resección quirúrgica de la masa. El reporte histopatológico fue de miofibrolipoma, sin atipias y con bordes libres de neoplasia. Tres años después, la paciente retornó a la consulta por reaparición de la masa y se negó a una nueva biopsia. Posteriormente, en el 2020, la paciente aceptó la resección de la masa; el reporte histopatológico fue: liposarcoma dediferenciado con diferenciación lipoblástica homóloga a liposarcoma pleomórfico.

**CONCLUSIÓN:** Los estudios histopatológicos son necesarios para la confirmación del diagnóstico y la resección quirúrgica es el tratamiento de elección.

**PALABRAS CLAVE:** Liposarcoma; neoplasias de tejidos blandos; hernia inguinal; biopsia; liposarcoma dediferenciado; liposarcoma pleomórfico.

#### Abstract

**BACKGROUND:** Liposarcomas are a type of soft tissue tumor. The dedifferentiated subtype is one of the most common variants along with well-differentiated liposarcoma.

**CLINICAL CASE:** A 68-year-old female patient presented for consultation due to the appearance of a mass in the vaginal area which was clinically diagnosed as a direct inguinal hernia. Surgical resection of the mass was performed. The histopathological report was myofibrolipoma, without atypia and with borders free of neoplasia. Three years later, the patient returned to the office for recurrence of the mass and refused a new biopsy. Subsequently, in 2020, the patient accepted the resection of the mass; the histopathologic report was: dedifferentiated liposarcoma with lipoblastic differentiation homologous to pleomorphic liposarcoma.

**CONCLUSION:** Histopathological studies are necessary for confirmation of the diagnosis and surgical resection is the treatment of choice.

**KEYWORDS:** Liposarcoma; Soft tissue neoplasms; Hernia, inguinal; Biopsy; Dedifferentiated liposarcoma; Pleomorphic liposarcoma.

<sup>1</sup> Liga Contra el Cáncer de Honduras, San Pedro Sula, Cortés, Honduras.

<sup>2</sup> Departamento de Epidemiología, Hospital Dr. Mario Catarino Rivas, San Pedro Sula, Cortés, Honduras.

<sup>3</sup> Facultad de Medicina y Cirugía, Universidad Católica de Honduras, Campus San Pedro y San Pablo, San Pedro Sula, Cortés, Honduras.

<sup>4</sup> ASOCEM Universidad Católica de Honduras, San Pedro y San Pablo (ASOCEM UNICAH-SPSP) San Pedro Sula, Cortés, Honduras.

<sup>5</sup> Departamento de Patología, Hospital General San Juan de Dios, Guatemala, Guatemala.

#### ORCID

<https://orcid.org/0000-0002-5990-8246>  
<https://orcid.org/0000-0003-4183-9104>  
<https://orcid.org/0000-0001-9124-194X>  
<https://orcid.org/0000-0001-5636-3271>  
<https://orcid.org/0000-0003-1372-8933>  
<https://orcid.org/0000-0002-2894-1342>

**Recibido:** julio 2021

**Aceptado:** agosto 2021

#### Correspondencia

César Alas-Pineda  
[cesar\\_alas10@hotmail.com](mailto:cesar_alas10@hotmail.com)

#### Este artículo debe citarse como:

Crespín MA, Alas-Pineda C, Gaitán-Zambrano K, Enamorado-Leiva O, Vasquez-Bonilla WO, Bejarano-Cáceres S. Liposarcoma vulvar dediferenciado con diferenciación homóloga a liposarcoma pleomórfico: reporte de caso. Ginecol Obstet Mex 2022; 90 (4): 378-383.



## ANTECEDENTES

Los liposarcomas son el subtipo de sarcomas de tejidos blandos más comunes: constituyen el 20% de los sarcomas en adultos y son más frecuentes en hombres que en mujeres.<sup>1,2</sup> En el 2020 la Organización Mundial de la Salud (OMS) separó al liposarcoma en cinco subtipos histológicos: liposarcoma bien diferenciado (WDLPS), liposarcoma desdiferenciado (DDLPS), liposarcoma mixoide, liposarcoma pleomórfico-liposarcoma epitelioides y liposarcoma pleomórfico mixoide.<sup>3</sup> Los liposarcomas bien diferenciados-desdiferenciados representan la mayor parte de los casos.<sup>4,5</sup>

Los liposarcomas aparecen con mayor frecuencia en las extremidades, pero también pueden localizarse en el abdomen o retroperitoneo.<sup>1,6</sup> Los liposarcomas vulvares son extremadamente raros y corresponden del 1 al 3% de las neoplasias vulvares. Estas neoplasias afectan, sobre todo, a mujeres en la quinta década de la vida y aparecen en forma de masas indoloras localizadas en los labios mayores.<sup>7,8</sup>

El diagnóstico de liposarcoma se basa en los hallazgos histopatológicos y el tratamiento de elección es la resección quirúrgica completa. En pacientes con liposarcoma desdiferenciado el seguimiento puede ser de gran importancia debido a las altas tasas de recurrencia y metástasis.<sup>4,9</sup>

## CASO CLÍNICO

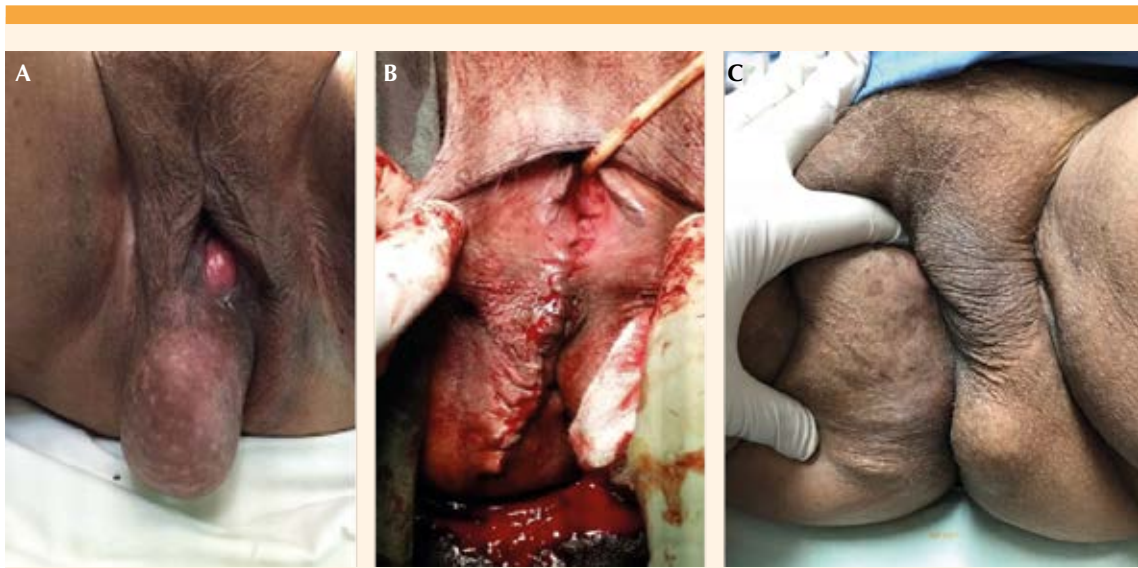Paciente de 68 años, procedente de la zona norte de Honduras, atendida en la consulta ginecológica de la Liga Contra el Cáncer de Honduras en octubre del 2015. En la primera consulta se advirtió la aparición de una masa prominente en la zona vaginal de un año de evolución, que le limitaba las actividades físicas e impedía la sedestación prolongada.

*Antecedentes ginecoobstétricos:* menarquia a los 13 años, ciclo menstrual cada 28 días con duración del sangrado de 3 días, 1 pareja sexual, negó enfermedad de transmisión sexual, menopausia a los 49 años; anticoncepción oral de 1971 a 1978 y dispositivo intrauterino a partir de 1981, sin confirmación de años de uso; 4 embarazos: 2 partos, 1 aborto y 1 óbito. Negó antecedentes oncológicos personales y familiares.

Durante el examen físico se observó una masa de 14 x 6 cm ubicada en el labio mayor derecho de la vulva que se extendía hasta el glúteo, móvil, no dolorosa, sin rubor, de consistencia blanda y sin adherencia al plano profundo de la piel (**Figuras 1A y 1B**). No se encontraron adenopatías.

La impresión diagnóstica inicial fue: hernia inguinal indirecta por la que se solicitaron estudios de imagen y la interconsulta con los especialistas del servicio de Cirugía general y se decidió atender el caso en conjunto con los ginecólogos. Se procedió a la resección total de la masa, con márgenes amplios y reconstrucción perineal. El reporte patológico inicial de 2015 fue de miofibrolipoma sin atipias. Durante el posoperatorio no hubo complicaciones y fue dada de alta para su seguimiento en la consulta externa a los 6 meses, sin reportes de anormalidad.

Tres años después (2018) la paciente volvió a la consulta ginecológica debido a la reaparición de la masa en el labio derecho de la vulva, que le dificultaba la deambulacion, sedestación y mostraba un aumento progresivo de tamaño. La recidiva se localizó en el sitio de la incisión quirúrgica de la primera intervención, de tamaño aproximado de 12 x 5 cm, de igual textura y consistencia a la inicial (**Figura 1C**). La paciente se negó a una nueva biopsia y al tratamiento quirúrgico porque la masa no afectaba su calidad de vida: permaneció en vigilancia y observación de cambios.




**Figura 1.** A) Protuberancia vulvar. B) Aspecto posoperatorio. C) Recidiva.

La inmunohistoquímica de la biopsia tomada en la primera intervención (2015) reportó el inmunofenotipo: actina de músculo liso positiva focal y negatividad para los marcadores MDM2, MYOD1 y S-100 (**Figura 2**), compatibles con el diagnóstico de leiomioma.

En enero del 2020 la paciente volvió a consultar debido al aumento de la masa en el área vulvar que le impedía la sedestación y afectaba su calidad de vida. Se le tomó una biopsia trucut que reportó un sarcoma de alto grado, compatible con un liposarcoma pleomórfico. Volvió a reintervenirse para la resección total de la lesión, con márgenes amplios. En esta ocasión el estudio anatomopatológico reportó que se trataba de una neoplasia maligna, compuesta por células fusiformes con marcado pleomorfismo nuclear. Algunas células estaban dispuestas en fascículos que concordaron con un patrón estoriforme en algunas partes (**Figura 3A**) y células bizarras pleomórficas, de núcleos hipercromáticos y cromatina granular (**Figura 3B**).

También se identificaron numerosos lipoblastos univacuolados y multivacuolados con núcleos atípicos pleomórficos, de núcleos hipercromáticos que desplazaban el núcleo periféricamente y citoplasma vacuolar, mezclado en un estroma fibroso (**Figuras 3C-D**). Además, tenía áreas hipocelulares, con cambios de hialinización y células elongadas atípicas (**Figura 3E**). El índice mitótico fue alto: 6 mitosis por 10 campos de alta potencia (HPF) (**Figura 3F**). El diagnóstico final fue: liposarcoma desdiferenciado con diferenciación lipoblástica homóloga a liposarcoma pleomórfico.

En mayo del 2021, la paciente volvió a experimentar la recidiva del tumor, que le generaba síntomas de compresión y molestias al deambular. Debido al antecedente de diagnóstico de liposarcoma desdiferenciado se le indicó la radioterapia con dosis de 60 Gy dirigida al lecho tumoral, sin respuesta. Lo conducente fue la tercera intervención para la resección de la masa. No hubo complicaciones durante el

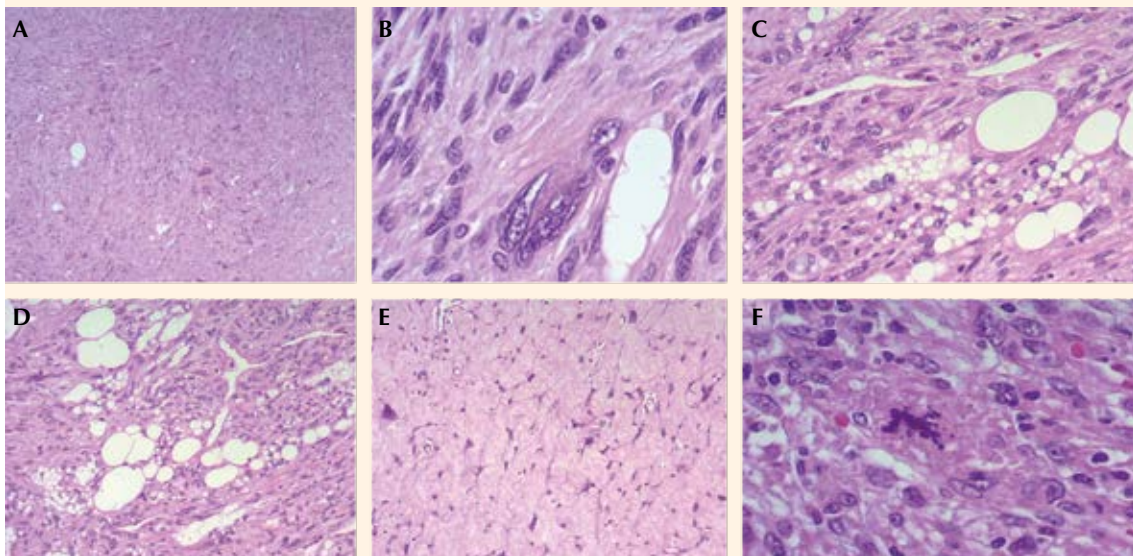


**Figura 2.** A) Actina de músculo liso positiva focal. B) MDM2 negativo. C) MYOD1 negativo. D) S-100 negativa.

trans ni posoperatorio y fue dada de alta con recomendaciones en caso de otra recidiva; desde entonces permanece en vigilancia ginecológica periódica.

### DISCUSIÓN

Los liposarcomas dediferenciados son neoplasias de alto grado, con altas tasas de recurrencia en el 40% de los casos y metástasis a distancia en 15 a 20% de los casos, con una mortalidad global del 28 al 30% a los cinco años, según lo reporta la OMS.<sup>1,9,10</sup> Por lo general, las pacientes cursan asintomáticas y acuden a consulta hasta que la masa genera incomodidad o dolor.<sup>7,11</sup> Los liposarcomas vulvares afectan a mujeres en la quinta década de la vida. Debido a su cuadro



**Figura 3.** A) Liposarcoma pleomórfico. B) Células bizarras pleomórficas. C-D) Lipoblastos atípicos. E) Áreas hipocelulares. F) Mitosis atípicas.



clínico inespecífico y su localización tienden a diagnosticarse erróneamente como lesiones benignas o lipomas.<sup>6,7</sup> La paciente del caso acudió a consulta debido a las molestias generadas por la masa, hasta que el tamaño afectó su calidad de vida e impidió sus actividades cotidianas, circunstancias que retrasaron el diagnóstico y el tratamiento.

Los liposarcomas pueden aparecer en otras áreas, además de las extremidades, como el abdomen y el retroperitoneo; sin embargo, se ha reportado una reducida cantidad de casos de aparición en el área vulvar.<sup>1,6</sup> Según Kwak y colaboradores (2014)<sup>1</sup> solo se han reportado 16 casos de liposarcoma vulvar.<sup>1</sup> En la paciente del caso, la tumoración se encontró en el área vulvar.

Desde el punto de vista histológico, los liposarcomas desdiferenciados surgen de un liposarcoma bien diferenciado. Esta desdiferenciación ocurre en un 10% de los liposarcomas bien diferenciados y se caracteriza por una transición de un sarcoma no lipogénico a una variante de alto grado.<sup>2,9,12</sup> Para el diagnóstico diferencial de estos casos resultan útiles los marcadores MDM2 y CDK4 debido a la similitud morfológica entre el liposarcoma desdiferenciado y el liposarcoma pleomórfico. También son de utilidad los antecedentes de un diagnóstico previo de liposarcoma bien diferenciado o el grado de diferenciación lipoblástica.<sup>2</sup>

Solo un 5% de los liposarcomas desdiferenciados muestra diferenciación heteróloga; sin embargo, recientemente se describió, de manera infrecuente, la diferenciación homóloga en la que se observa una diferenciación adipocítica con componentes de liposarcoma desdiferenciado de alto grado o pleomorfismos que simulan un liposarcoma pleomórfico.<sup>2,13</sup> El diagnóstico final del caso en cuestión fue un liposarcoma desdiferenciado con diferen-

ciación lipoblástica homóloga a liposarcoma pleomórfico, hallazgo poco frecuente en la región vulvar, sitio anatómico con una rara y baja incidencia de aparición.

Debido a la dificultad que implica su diferenciación, por su baja incidencia y características compartidas con otras neoplasias para establecer el diagnóstico, se requiere la confirmación mediante pruebas inmunopatológicas. El tratamiento de elección es la resección quirúrgica total; sin embargo, en algunos casos se sugiere la radioterapia o quimioterapia como tratamiento coadyuvante.<sup>4,5</sup> Según Gootee y colaboradores,<sup>14</sup> la radioterapia como tratamiento primario o coadyuvante resulta en tasas de supervivencia más altas (93 meses) y un 63.4% de probabilidades de supervivencia a 5 años. Además, la quimioterapia como tratamiento primario o coadyuvante es poco considerada debido a su baja respuesta y se reserva solo para casos en los que la resección quirúrgica no es posible o hay metástasis.<sup>4,5</sup> En comparación con la radioterapia coadyuvante, la quimioterapia muestra un incremento de la mortalidad de 48.9%; es la que representa un peor pronóstico en las tasas de supervivencia a 5 y 10 años.<sup>14</sup> En la actualidad, las terapias dirigidas a los oncogenes CDK4 y MDM2 parecen ser la respuesta ante la resistencia que muestra el liposarcoma diferenciado-desdiferenciado hacia la quimioterapia. A pesar de ello, aún se requieren estudios que puedan determinar su seguridad y eficacia.<sup>9,15</sup>

Entre los factores pronóstico más importantes está la localización anatómica; de estos, las neoplasias retroperitoneales son las que se manifiestan con un cuadro clínico desfavorable.<sup>13</sup> A la paciente del caso fue necesario practicarle la resección quirúrgica completa en dos ocasiones. Al sobrevenir la tercera recidiva, la radioterapia fue el tratamiento de elección, lamentablemente sin respuesta por lo que se reintervino para la resección completa de la masa.



## CONCLUSIÓN

Debido a la complejidad de los liposarcomas y sus diversas variantes, aún se carece de información que permita establecer un diagnóstico y tratamiento adecuados a las pacientes con esta neoplasia, sobre todo tratándose de los liposarcomas vulvares, por su baja incidencia.

## Agradecimientos

Los autores agradecen al Dr. Plata, patólogo de la Liga Contra el Cáncer, por su valiosa contribución al diagnóstico de la paciente.

## REFERENCIAS

1. Kwak JH, Shin SM, Kim JW, Lee NW. Unusual bilateral vulvar liposarcoma. *Obstet Gynecol Sci* 2014; 57 (6): 549-52. <https://doi.org/10.5468/ogs.2014.57.6.549>
2. Mariño-Enríquez A, Hornick JL, Dal Cin P, Cibas ES, et al. Dedifferentiated liposarcoma and pleomorphic liposarcoma: a comparative study of cytomorphology and MDM2/CDK4 expression on fine-needle aspiration. *Cancer Cytopathology* 2014; 122: 128-37. <https://doi.org/10.1002/cncy.21362>
3. Xie C, Shen Y. Primary dedifferentiated Liposarcoma of vagina: a first case report. *Diagn Pathol* 2021; 16 (1): 3. <https://doi.org/10.1186/s13000-020-01062-3>
4. Yang L, Chen S, Luo P, Yan W, et al. Liposarcoma: Advances in Cellular and Molecular Genetics Alterations and Corresponding Clinical Treatment. *Journal of Cancer* 2020; 11 (1): 100-7. <https://doi.org/10.7150/jca.36380>
5. Crago AM, Dickson MA. Liposarcoma: multimodality management and future targeted therapies. *Surg Oncol Clin N Am* 2016; 25 (4): 761-73. <https://doi.org/10.1016/j.soc.2016.05.007>
6. Ashraf Ganjooie T. Case report of vulvar liposarcoma. *J Obstet Gynaecol Res* 2004; 30 (2): 80-83. <https://doi.org/10.1111/j.1447-0756.2003.00162.x>
7. Chokoeva A, Tchernev G, Cardoso J, Peterson J, et al. Vulvar sarcomas: Short guideline for histopathological recognition and clinical management. Part 2. *Int J of Immunopathol Pharmacol* 2015; 28 (2): 178-86. <https://doi.org/10.1177%2F0394632015575977>
8. Redroban L, Montalvo N. Vulvar Myxoid Liposarcoma, an Extreme Rare Diagnosis: A Case Report and Review of Literature. *Int J Gynecol Pathol* 2019; 38 (1): 17-20. <https://doi.org/10.1097/PGP.0000000000000460>
9. John Lee AT, Thway K, Huang PH, Lewis Jones R. Clinical and Molecular Spectrum of Liposarcoma. *J Clinical Oncol* 2017; 36: 151-59. <https://doi.org/10.1200/JCO.2017.74.9598>
10. Fletcher CDM, Bridge JA, Hogendoom PCW, Mertenés F. *WHO Classification of Tumours of Soft Tissue and Bone*. 4th ed; 2013.
11. Peterson JJ, Kransdorf MJ, Bancroft LW, O'Connor MI. Malignant fatty tumors: classification, clinical course, imaging appearance and treatment. *Skeletal Radiol* 2003; 32: 493-503. <https://doi.org/10.1007/s00256-003-0647-8>
12. Mariño-Enríquez A, Fletcher C, Dal Cin P, Hornick JL. Dedifferentiated liposarcoma with "homologous" lipoblastic (pleomorphic liposarcoma-like) differentiation: Clinicopathologic and molecular analysis of a series suggesting revised diagnostic criteria. *Am J Surg Pathol* 2010; 34(8). <https://doi.org/10.1097/PAS.0b013e3181e5dc49>
13. Saeed-Chesterman D, Thway K. Homologous lipoblastic differentiation in dedifferentiated liposarcoma. *Int J Surg Pathol* 2016; 24 (3): 237-9. <https://doi.org/10.1177/1066896915621966>
14. Gootee J, Aurit S, Curtin C, Silberstein P. Primary anatomical site, adjuvant therapy, and other prognostic variables for dedifferentiated liposarcoma. *J Cancer Res Clin Oncol* 2019; 145 (1): 181-92. <https://doi.org/10.1007/s00432-018-2777-3>
15. Nassif NA, Tseng W, Borges C, Chen P, et al. Recent advances in the management of liposarcoma. *F100Research* 2016; 5: 2907. <https://doi.org/10.12688/f1000research.10050.1>