



<https://doi.org/10.24245/gom.v90i2.5396>

## Uretroplastia y esfinteroplastia anal posterior a un traumatismo obstétrico

### Uretroplaty and anal sphincteroplasty after to obstetric trauma.

Violeta López-Talavera,<sup>1</sup> Luisa Rivas-Penilla,<sup>1</sup> Carlos Ramírez-Isarraraz,<sup>2</sup> Silvia Rodríguez-Colorado,<sup>2</sup> Verónica Granados-Martínez,<sup>2</sup> Viridiana Gorbea-Chávez<sup>2</sup>

#### Resumen

**ANTECEDENTES:** El parto es un factor de riesgo importante de traumatismo y disfunción del piso pélvico. Las lesiones perineales son del orden del 6% y los desgarros vaginales anteriores, con lesión uretral, representan el 5.5%.

**OBJETIVO:** Reportar el procedimiento quirúrgico en una paciente con disfunción del piso pélvico secundaria a desgarros en el canal del parto.

**CASO CLÍNICO:** Paciente de 25 años que acudió a consulta debido a un dolor pélvico, incontinencia urinaria continua y fecal con antecedente de laceración de la pared derecha de la vagina y la uretra con un desgarro perineal tipo III C transparto. Los estudios diagnósticos de cistoscopia y cistouretrografía retrógrada mostraron un desgarro perineal severo junto con un traumatismo uretral. Con el conocimiento previo se decidió la intervención quirúrgica para practicar: la vaginoplastia, uretroplastia reconstructiva, el cierre de la fosa isquiorrectal con perineoplastia y esfinteroplastia anal. Aun con lo anterior, la paciente continuó con incontinencia urinaria de esfuerzo, motivo por el que a los cuatro meses se le colocó una cinta mediouretral retropúbica. A los 12 meses de seguimiento permanecía con continencia urinaria y fecal, remisión del dolor pélvico y sin dispareunia.

**CONCLUSIONES:** Los trastornos del piso pélvico deben ser evaluados por personal médico capacitado para la intervención indicada.

**PALABRAS CLAVES:** Parto; traumatismos; lesiones perineales; desgarros vaginales; lesiones uretrales; cistoscopia; cistouretrografía retrógrada.

#### Abstract

**BACKGROUND:** Childbirth is an important risk factor for pelvic floor trauma and dysfunction. Perineal injuries are of the order of 6% and anterior vaginal tears, with urethral injury, account for 5.5%.

**OBJECTIVE:** To report the surgical procedure of a patient with pelvic floor dysfunction secondary to tears in the birth canal.

**CLINICAL CASE:** 25-year-old patient who presented for consultation due to pelvic pain, continuous urinary and fecal incontinence with a history of laceration of the right wall of the vagina and urethra with a transpartum III C perineal tear. Diagnostic studies of cystoscopy and retrograde cystourethrography showed a severe perineal tear together with urethral trauma. With previous knowledge, surgical intervention was decided to perform: vaginoplasty, reconstructive urethroplasty, closure of the ischioanal fossa with perineoplasty and anal sphincteroplasty. Even with the above, the patient continued with stress urinary incontinence, for which reason a retropubic midurethral tape was placed four months later. At 12 months follow-up she remained with urinary and fecal continence, remission of pelvic pain and no dyspareunia.

**CONCLUSIONS:** Pelvic floor disorders should be evaluated by trained medical personnel for indicated intervention.

**KEYWORDS:** Childbirth; Trauma; Perineal injuries; Vaginal tears; Urethral injuries; Cystoscopy; Retrograde cystourethrography.

<sup>1</sup>Residente de Urología ginecológica.  
<sup>2</sup>Médico adscrito al servicio de Urología ginecológica.  
Instituto Nacional de Perinatología  
Isidro Espinosa de los Reyes, Ciudad de México.


**Recibido:** febrero 2021

**Aceptado:** agosto 2021

#### Correspondencia

Violeta López Talavera  
vilot87@gmail.com

**Este artículo debe citarse como:** López-Talavera V, Rivas-Penilla L, Ramírez-Isarraraz C, Rodríguez-Colorado S, Granados-Martínez V, Gorbea-Chávez V. Uretroplastia y esfinteroplastia anal posterior a un traumatismo obstétrico. Ginecol Obstet Mex 2022; 90 (2): 174-179.



**CONTRA LA  
RESISTENCIA BACTERIANA**

**EVOCS III<sup>®</sup>**

levofloxacin

**LA FLUOROQUINOLONA QUE IMPIDE LA  
EVOLUCIÓN BACTERIANA DESDE EL DNA**

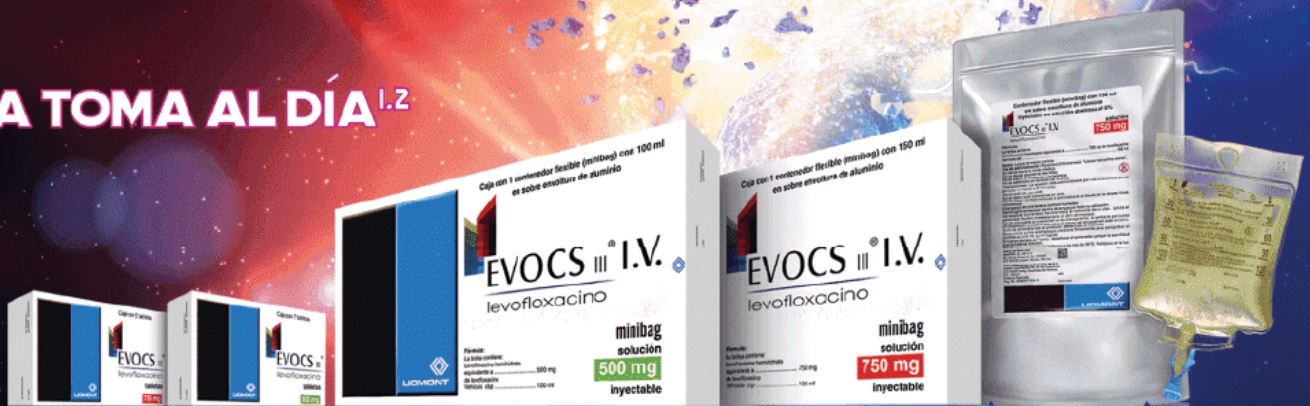**En infecciones de vías  
urinarias:<sup>1-5</sup>**

**Pielonefritis**

**Cistitis**

**Prostatitis**

**UNA TOMA AL DÍA<sup>1,2</sup>**



El uso inadecuado de antimicrobianos puede generar resistencia a ellos

**Referencias:**

1. Información para prescribir Evocs III<sup>®</sup> Tabletas 2. Información para prescribir Evocs III<sup>®</sup> Solución inyectable 3. McGregor J, Allen G, Bearden D. A review of levofloxacin for the treatment of complicated urinary tract infections and acute pyelonephritis. *Ther Clin Risk Manag* 2008;4(5):843-853 4. Rafat C, Debrix I, Hertig A. Levofloxacin for the treatment of pyelonephritis. *Expert Opin Pharmacother* 2013;14(9):1241-1253 5. Naber K, Roscher K, Botto H, Schaefer V. Oral levofloxacin 500 mg once daily in the treatment of chronic bacterial prostatitis. *Int J Antimicrob Agents* 2008;32(2):145-153. **Reporte las sospechas de reacción adversa al correo: farmacovigilancia@liomont.com.mx o en la página de internet www.liomont.com.mx**

IPP EVOCS III<sup>®</sup> Tabletas

IPP EVOCS III<sup>®</sup> Solución



**LIOMONT**  
ÉTICA FARMACÉUTICA DESDE 1938



## ANTECEDENTES

Las lesiones de uretra en mujeres son poco frecuentes y se asocian, sobre todo, con traumatismos penetrantes o con la instrumentación.<sup>1</sup> La incidencia de desgarros de la pared vaginal anterior durante la atención del parto, que involucran a la uretra, es del 5.5%.<sup>2</sup> Se produce un daño uretral intrínseco, con afectación del mecanismo esfinteriano, que implica baja presión e incontinencia urinaria continua.

El parto es uno de los factores de riesgo más importantes de traumatismo y disfunción del piso pélvico. Un estudio efectuado en 1211 nacimientos, por parto, reportó algún tipo de traumatismo en uno o más sitios en el 77% de las mujeres y en el 20% el traumatismo fue suficientemente amplio para justificar la sutura.<sup>3</sup>

La incidencia de OASIS (*Obstetric Anal Sphincter Injuries*) es de 0.25 a 6%.<sup>4,5</sup> Los desgarros perineales de tercer y cuarto grado que no se reparan adecuadamente se relacionan con incontinencia fecal,<sup>6</sup> disfunción sexual y prolapso de órganos pélvicos.

El 41% de quienes sufren algún traumatismo reporta dispareunia secundaria a algún incidente perineal en los primeros meses y un 22% a los seis meses de posparto.<sup>7</sup> Incluso 42% de las pacientes reporta dolor pélvico en los primeros 10 días posteriores a la atención del parto, que puede persistir hasta 18 meses en el 10% de ellas.<sup>8</sup>

El objetivo de este estudio fue: reportar el procedimiento quirúrgico de una paciente con disfunción del piso pélvico secundaria a desgarros en el canal del parto.

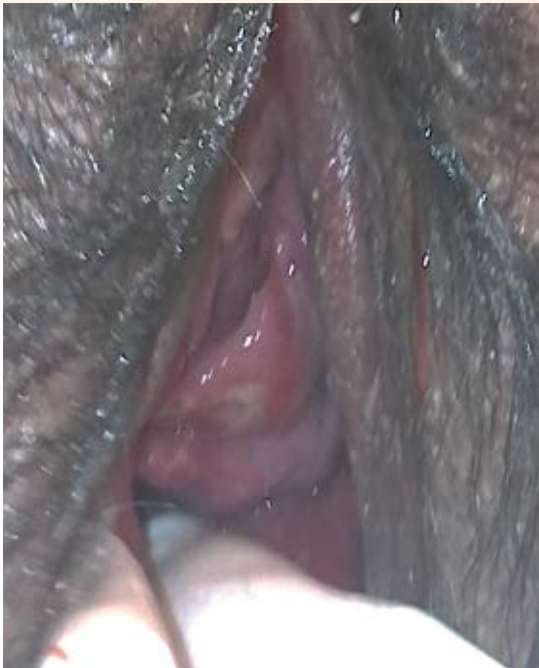## CASO CLÍNICO

Paciente de 25 años con antecedente de dos embarazos (1 cesárea 1 y un parto), desgarro

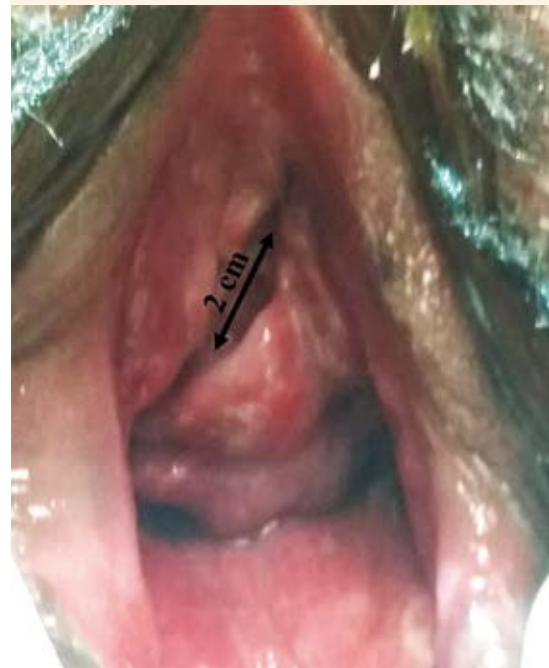obstétrico grado III C con prolongación a la fosa isquiorrectal derecha, desgarro vaginal en la cara anterior que afectó el 80% del cuerpo uretral y ligadura de arterias hipogástricas indicada por hemorragia obstétrica.

Tres semanas posteriores al parto fue referida a la clínica de Urología Ginecológica del Instituto Nacional de Perinatología por incontinencia dual (urinaria continua y anal a flatos) y dolor pélvico en torno de la vagina y glúteo derecho, exacerbado con la marcha. En el examen físico se advirtió una laceración en la pared uretral derecha, en sus dos tercios medial y distal derecho (**Figuras 1 y 2**). El epitelio uretral se observó claramente, lo mismo que la salida continua de orina. En la vaginoscopia se observaron tejido de granulación en la pared vaginal derecha y datos de cicatrización por segunda intención, con una longitud de 8 cm en dirección hacia la fosa isquiorrectal ipsilateral (**Figura 3**). Al tacto rectal se encontró que el tabique rectovaginal estaba adelgazado, con pérdida de continuidad del esfínter anal externo en el radio de las 10 a 2 horas, sin reconocimiento de la musculatura perineal.

Hacia el final del puerperio se practicaron, sin complicaciones, la uretroplastia reconstructiva, la vaginoplastia con cierre de la fosa isquiorrectal, la perineoplastia y la esfinteroplastia anal. El reporte de los hallazgos transoperatorios fue de: desgarro del meato uretral en su porción derecha, de aproximadamente 20 mm, con cicatrización hacia la pared vaginal derecha y evidencia de salida continua de orina a través del meato uretral. En la uretrocistoscopia posoperatoria se observó adecuada coaptación uretral, sin pérdida de continuidad, con el cuello vesical cerrado y al ingresar a la vejiga, ambos meatos uretrales se encontraron en forma de herradura, con adecuada eliminación y coaptación, sin lesiones vesicales.



**Figura 1.** Laceración de la pared vaginal anterior con afectación de la pared uretral total.



**Figura 2.** Revisión prequirúrgica. Flecha: longitud de laceración uretral.

La paciente se dio de alta dos días después de la cirugía, con un cateterismo vesical continuo mediante sonda Foley durante seis semanas. En ese lapso se hizo el cambio de la sonda cada séptimo día con toma de urocultivos. Puesto que todos se reportaron positivos, siempre se indicó el correspondiente tratamiento con antibiótico.

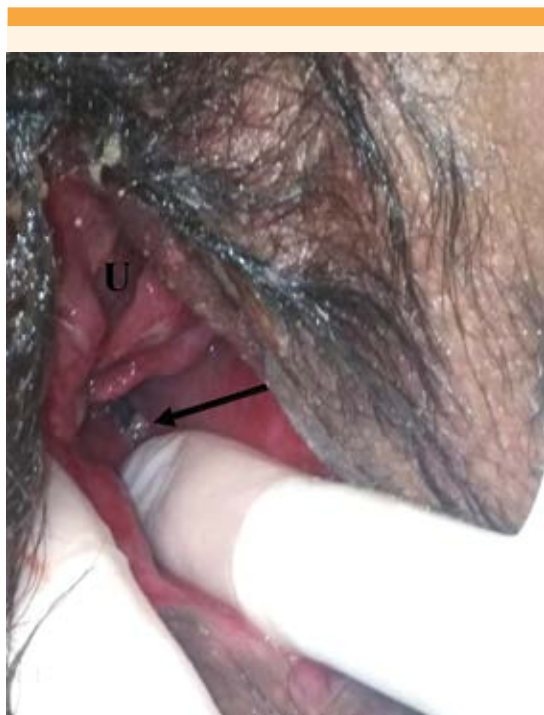A la octava semana del posoperatorio, ya sin el cateterismo vesical, la paciente refirió, algunas veces por semana, incontinencia urinaria de esfuerzo en chorro pequeño, con un puntaje de 6 en la escala de Sandvik. Este diagnóstico se complementó con los siguientes estudios:

- Cistoscopia con leucoplaquia a la altura del trígono vesical del 50% y cuello vesical abierto al esfuerzo, sin lesiones vesicales o uretrales.

- La cistouretrografía retrógrada reportó un cistocele grado 3, incontinencia urinaria de esfuerzo tipo I y datos de hipermotilidad uretral tipo I.

Cinco meses después de la primera intervención se le colocó una cinta retropúbica y meatoplastia, sin complicaciones. En esa ocasión se encontró un desgarro lateral derecho del meato uretral de 1 cm. El sangrado estimado fue de 50 mL y la cistoscopia sin traspaso de cinta o lesiones vesicales. La paciente se dio de alta del hospital con una sonda vesical y doble esquema de antibiótico. A las 4 semanas se retiró la sonda Foley.

El seguimiento en la consulta externa se efectuó cada semana durante el primer mes y, posteriormente, cada mes. En la actualidad, a 12 meses

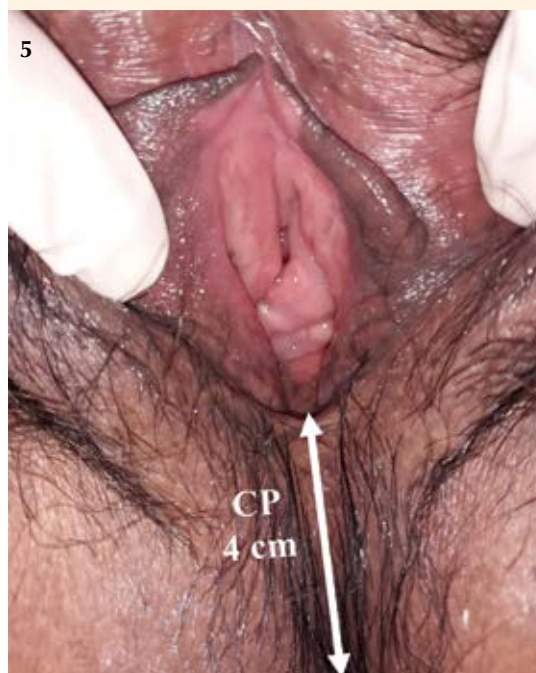
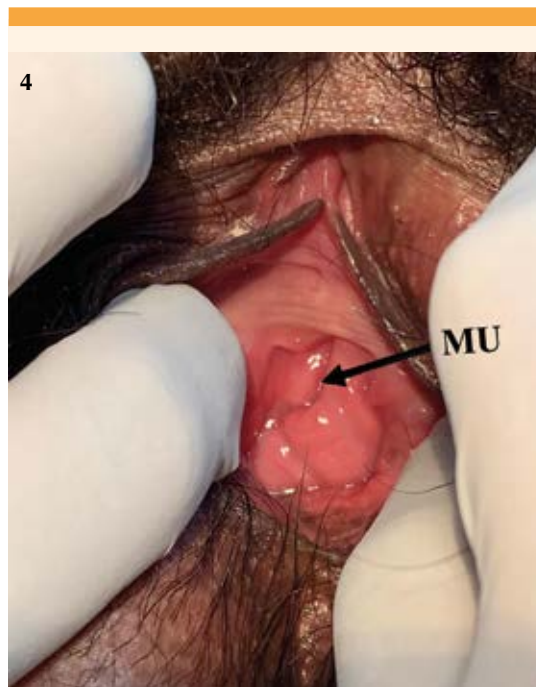
**Figura 3.** Revisión de la pared vaginal posterior.

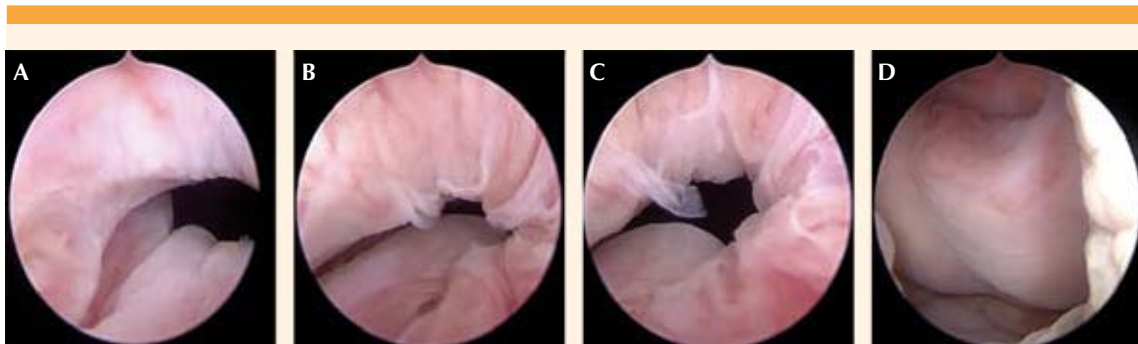de su última cirugía, con continencia urinaria y fecal, en ausencia de dolor pélvico, con vida sexual activa, regular y satisfactoria. El examen físico denotó adecuada cicatrización (**Figura 4**), sin datos de prolapso de órganos pélvicos o exposición de cinta, el tabique rectovaginal y el cuerpo perineal con grosor normal (**Figura 5**). La integridad del esfínter anal tenía fuerza y tono conservados y reconocimiento de los músculos del piso pélvico con fuerza perineal grado III en la escala de Oxford. La cistoscopia de control posoperatorio al año, se informó sin alteraciones y con cicatrización adecuada (**Figura 6**). Se le indicó rehabilitación del piso pélvico.

## DISCUSIÓN

Los trastornos del piso pélvico tienen una repercusión negativa en la calidad de vida de las



**Figuras 4 y 5.** Revisión posquirúrgica (12 meses). MU: meato uretral externo. C P: cuerpo perineal.



**Figura 6.** Cistoscopia postquirúrgica (1 año). **A, B y C:** zona de cicatrización entre las 7 y 8 horas del reloj, que corresponde al trayecto de la uretroplastia. **D:** borde inferior del meato uretral externo adecuadamente cicatrizado.

pacientes; muchas inician con incontinencia urinaria, fecal, prolapso de órganos pélvicos, dolor pélvico crónico o una agrupación de todos estos. El tratamiento quirúrgico está dirigido a mujeres en quienes la conducta conservadora no aporta buenos desenlaces o en quienes tienen un evidente defecto anatómico del complejo esfinteriano uretral, anal o del piso pélvico.<sup>5,9</sup> En la paciente del caso se encontró un desgarro uretral del 80%, al igual que del esfínter anal en todo su espesor (desgarro perineal III C).

Los desgarros uretrales durante la atención del parto son infrecuentes pero cuando los hay son consecuencia de un trabajo de parto prolongado. Se han reportado pacientes con traumatismos vesico-uretrales secundarios a labor de parto prolongado, intervenidas quirúrgicamente, con persistencia de la incontinencia urinaria en un 30%.<sup>10</sup>

Las lesiones uretrales proximales se asocian, a menudo, con ruptura vesical y se exponen mejor por vía transvesical. Las distales se tratan por vía vaginal. La uretroplastia primaria tardía parece ser la mejor opción; sin embargo, no existe evidencia suficiente acerca del momento preciso en que debe llevarse a cabo ese procedimiento, pues la mayor parte de las publicaciones se re-

fieren a casos clínicos.<sup>1</sup> En la paciente del caso la intervención quirúrgica se practicó a los tres meses posteriores a la finalización del embarazo.

Para el tratamiento del desgarro perineal, la esfinteroplastia anal es la técnica más utilizada y se basa en la superposición de los bordes del esfínter anal. Su tasa de éxito puede llegar, incluso, hasta un 85% a corto plazo, bajando a 50%, lo que hace necesario el seguimiento y rehabilitación del piso pélvico.<sup>5</sup>

Benítez González y colaboradores<sup>11</sup> (2015) reportaron el caso de una paciente de 29 años, con antecedente de parto instrumentado y desgarro perineal grado IV de ocho años de evolución, que derivó en incontinencia anal y dificultad al contacto sexual. Se le hizo la reconstrucción perianal ambulatoria, con anestesia local infiltrativa, con lo que se consiguió que la evolución fuera satisfactoria y se le diera el alta médica a los 60 días. En la paciente del caso un desgarro perineal III C no reparado durante la atención del parto derivó en incontinencia fecal y requerimiento de la esfinteroplastia anal y perineoplastia, ambas sin complicaciones; se logró la desaparición completa de los síntomas, con seguimiento a 12 meses. En la actualidad, la paciente permanece sin dolor.



## CONCLUSIÓN

Las pacientes con trastornos del piso pélvico posteriores a desgarros durante el parto deben ser integralmente evaluadas por personal médico experimentado en la práctica quirúrgica indicada en cada lesión. Es importante mejorar las destrezas del personal médico en la atención del parto a fin de reducir la incidencia de desgarros, saber identificarlos y remitir a las pacientes al sitio adecuado para la reparación oportuna y adecuada.

## REFERENCIAS

1. Martínez-Piñeiro L, Djakovic N, Plas E, Mor Y, et al. EAU Guidelines on Urethral Trauma. *Eur Urol* 2010; 57 (5): 791-803. doi: 10.1016/j.eururo.2010.01.013
2. Smith L, Price N, Simonite V, Burns E. Incidence of and risk factors for perineal trauma: a prospective observational study. *BMC Pregnancy Childbirth* 2013; 13 (59):1-9. doi:10.1186/1471-2393-13-59
3. Albers L, Sedler K, Bedrick E, Teaf D, Peralta P. Factors related to genital tract trauma in normal spontaneous vaginal births. *Birth* 2006; 33 (2): 94-100. doi:10.1111/j.0730-7659.2006.00085.x
4. Thubert T, Cardaillac C, Fritel X, Winer N, et al. Définitions, épidémiologie et facteurs de risque des lésions périnéales du 3e et 4e degrés. *RPC Prévention et protection périnéale en obstétrique CNGOF. Gynecol Obstet Fertil Senol* 2018; 46 (12): 913-21. doi:10.1016/j.gofs.2018.10.028
5. Harvey M-A, Pierce M. Obstetrical Anal Sphincter Injuries (OASIS): Prevention, Recognition, and Repair. *SOGC Clinical Practice Guideline. J Obstet Gynaecol Can* 2015; 37 (12): 1131-48. doi:10.1016/S1701-2163(16)30081-0
6. Freeman A, Menees S. Fecal Incontinence and Pelvic Floor Dysfunction in Women: A Review. *Gastroenterol Clin North Am* 2016; 45 (2): 217-237. doi:10.1016/j.gtc.2016.02.002
7. Dionisi B, Senatori R. Effect of transcutaneous electrical nerve stimulation on the postpartum dyspareunia treatment. *J Obstet Gynaecol Res* 2011; 37 (7): 750-53. doi:10.1111/j.1447-0756.2010.01425.x
8. Andrews V, Thakar R, Sultan A, Jones P. Evaluation of postpartum perineal pain and dyspareunia, a prospective study. *Eur J Obstet Gynecol Reprod Biol* 2008; 137 (2): 152-56. doi:10.1016/j.ejogrb.2007.06.005
9. Lucas M. G, Bosch R. J. L, Burkhard F. C, Cruz F, et al. EAU Guidelines on Surgical Treatment of Urinary Incontinence. *Eur Urol* 2012; 62 (6): 1118-29. doi:10.1016/j.eururo.2012.09.023
10. Genadry RR, Creanga AA, Roenneburg ML, Wheelless CR. Complex obstetric fistulas. *Int J Gynaecol Obstet* 2007; 99 (1): 51-56. doi:10.1016/j.ijgo.2007.06.026
11. Benítez GY, Verdecia RM. Presentación de una paciente con desgarro perineal obstétrico. *Correo Científico Médico* 2017; 21 (2): 583-90. <https://www.medigraphic.com/pdfs/correo/ccm-2017/ccm172y.pdf>

## CITACIÓN ACTUAL

De acuerdo con las principales bases de datos y repositorios internacionales, la nueva forma de citación para publicaciones periódicas, digitales (revistas en línea), libros o cualquier tipo de referencia que incluya número doi (por sus siglas en inglés: Digital Object Identifier) será de la siguiente forma:

### REFERENCIAS

1. Yang M, Gou, ZW, Deng CJ, Liang X, et al.\* A comparative study of three different forecasting methods for trial of labor after cesarean section. *J Obstet Gynaecol Res*. 2017;25(11):239-42. <https://doi.org/10.1016/j.jobofe.2015.04..0015>.\*\*
- \* Cuando la referencia contiene hasta tres autores, éstos se colocarán de forma completa. En caso de 5 autores o más, solo se colocan cuatro, seguidos de la palabra en latín "et al".
- \*\* El registro Doi deberá colocarse con el link completo (como se indica en el ejemplo).