



<https://doi.org/10.24245/gom.v90i12.8046>

Tumor filodes: experiencia de 12 años en la Unidad de Oncología del Hospital General de Puebla

Phyllodes tumor: A 12-year experience at Oncology Unit of the Hospital General de Puebla.

Ángel Darío Pinedo-Vega,¹ Daniel Orea-Estudillo,² Pedro Alejandro Hernández-Bernal,³ Alan Pérez-Soriano,³ Berenice Sánchez-Vázquez,¹ Miguel Eduardo Pinedo-Vega⁴

Resumen

OBJETIVO: Exponer la experiencia de 12 años de la Unidad de Oncología del Hospital General de Puebla Eduardo Vázquez N en el tratamiento de pacientes con tumor filodes.

MATERIALES Y MÉTODOS: Estudio longitudinal, retrospectivo, observacional y clínico efectuado en pacientes con diagnóstico histopatológico de tumor filodes atendidas entre los meses de enero de 2009 a diciembre de 2021 en la Unidad de Oncología del Hospital General de Puebla. *Variables de estudio:* incidencia, edad al momento del diagnóstico, localización y técnica quirúrgica aplicada. Para determinar las variables entre grupos independientes se aplicaron medidas paramétricas.

RESULTADOS: Se revisaron 37 expedientes de pacientes con diagnóstico de tumor filodes. Se obtuvo una incidencia institucional de 1.4%, de la que 18.9% correspondió a tumor maligno. La edad promedio de las pacientes fue de 39.4 (límites 13 a 61 años). En dos casos se encontró asociación con el embarazo. En términos generales el tratamiento fue quirúrgico, con mastectomía simple y tumorectomía, con recurrencia en seis casos.

CONCLUSIONES: Si bien la incidencia del tumor filodes es baja, siempre es importante considerar su existencia como alternativa para el diagnóstico de tumores de mama. El tratamiento quirúrgico con mastectomía simple ha reportado buena respuesta, con bajas tasas de recurrencia.

PALABRAS CLAVE: Tumor filodes; cáncer; mama; embarazo; mastectomía; neoplasias de la mama; incidencia.

Abstract

OBJECTIVE: To present the 12-year experience of the Oncology Unit of the General Hospital of Puebla Eduardo Vázquez N in the treatment of patients with phyllodes tumor.

MATERIALS AND METHODS: Longitudinal, retrospective, observational and clinical study carried out in patients with histopathological diagnosis of phyllodes tumor attended from January 2009 to December 2021 in the Oncology Unit of the General Hospital of Puebla. Study variables: incidence, age at diagnosis, location and surgical technique applied. Parametric measures were applied to determine the variables between independent groups.

RESULTS: Thirty-seven files of patients with a diagnosis of phyllodes tumor were reviewed. An institutional incidence of 1.4% was obtained, of which 18.9% corresponded to malignant tumor. The mean age of the patients was 39.4 (limits 13 to 61 years). In two cases an association with pregnancy was found. In general terms, treatment was surgical, with simple mastectomy and lumpectomy, with recurrence in six cases.

¹ Residente de tercer año de Cirugía general.

² Médico adscrito al servicio de Cirugía oncológica.

³ Residente de segundo año de Cirugía general.

⁴ Maestro en Ciencias de la Ingeniería. Hospital General de Puebla, Puebla.

Recibido: agosto 2022

Aceptado: noviembre 2022

Correspondencia

Ángel Darío Pinedo Vega
dario.pinedo1@hotmail.com

Este artículo debe citarse como:

Pinedo-Vega AD, Orea-Estudillo D, Hernández-Bernal PA, Pérez-Soriano A, Sánchez-Vázquez B, Pinedo-Vega ME. Tumor filodes: experiencia de 12 años en la Unidad de Oncología del Hospital General de Puebla. Ginecol Obstet Mex 2022; 90 (12): 951-958.

NUEVO

BOLT 36[®]

Tadalafil

Tx DISFUNCIÓN ERÉCTIL¹

PRESENTACIÓN GEL ORAL



Presentaciones:¹
Caja con 2 y 8 sobres

Efectivo desde los
16 minutos y hasta por
+ 36 horas^{1,2}



Referencias: 1. Información para prescribir Bolt 36[®] 2. Correa M. Los inhibidores de la fosfodiesterasa en el tratamiento de la disfunción sexual eréctil. *Rev Cub Med Mil* 2010;39(3-4)

Reporte las sospechas de reacción adversa al correo: farmacovigilancia@liomont.com.mx o en la página de Internet: www.liomont.com.mx

Reg. Núm.: 208M2020 SSA IV

Aviso de publicidad No. 219300202C1691

IPP Bolt 36[®]



 **LIOMONT**

CONCLUSIONS: Although the incidence of phyllodes tumor is low, it is always important to consider its existence as an alternative for the diagnosis of breast tumors. Surgical treatment with simple mastectomy has seemed to have a good response, with low recurrence rates.

KEYWORDS: Phyllodes Tumor; Breast; Cancer; Pregnancy; Mastectomy; Breast neoplasms; Incidence.

INTRODUCCIÓN

El tumor filodes, o *phyllodes*, también conocido como cistosarcoma filodes, comprende una forma poco frecuente de neoplasia de mama, que representa menos del 1% del total de tumores de la mama y solo el 2.3% de los tumores fibroepiteliales,¹ que se originan como los fibroadenomas, del estroma intralobulillar. Su incidencia es del 0.3 al 0.9%. *Phyllodes* deriva del latín *phyllodium* que significa “similar a una hoja” basado en su descripción macroscópica como tumor frondoso, voluminoso, quístico y carnososo de la mama, en tanto que en la descripción microscópica implica la disposición en forma de hoja, aumento del estroma y atipia celular. Gran parte de los reportes en español de este tipo de tumor se notifican como filodes. Su descripción se remonta al año 1838 cuando Muller, quien originalmente lo consideró una lesión exclusivamente benigna, años más tarde reconoció su potencial maligno y de metástasis a distancia.² Debido a la escasa información, la etiología del tumor filodes sigue sin conocerse y los factores de riesgo no se han identificado claramente. A pesar de ello se ha encontrado una relación respecto de mujeres nacidas en centro y sudamérica, así como una probable asociación familiar o síndromes genéticos, como el de Li-Fraumeni.³ Existen reportes relacionados con un crecimiento acelerado cuando aparece durante

el embarazo; por esto se cree que existe una probable relación hormonal con el surgimiento de este tipo de tumores.⁴ La edad media a la aparición son los 45 años. Se trata de un tumor fibroepitelial localmente agresivo en su forma maligna. Desde el punto de vista macroscópico es un tumor de apariencia firme, debidamente delimitada, a veces acompañada de hemorragia, aunque no es frecuente.⁵ El diagnóstico puede confundirse con fibroadenoma por lo que debe sospecharse con un tumor de crecimiento rápido o un tamaño fuera de lo normal.⁶ Carece de signos específicos por mastografía o ultrasonido, solo una lesión voluminosa, isodensa, en el parénquima mamario, casi siempre mayor de 5 cm.⁷ De acuerdo con la OMS, esta neoplasia puede ser benigna, limítrofe o maligna. La forma benigna es la más común y comprende del 60 al 75%, con una tasa de recurrencia aproximada del 20%. La forma maligna corresponde del 25 al 30% de los casos de tumor filodes.⁸ En relación con su histología, consiste en células epiteliales y tejido conectivo con mayor proliferación estromal, acompañada de atipia.⁹ La determinación del tumor en benigno o maligno se basa en la evaluación histológica de la porción estromal del tumor; es independiente del tamaño, la manifestación clínica e, incluso, de la metástasis. Ésta, es excepcional, aunque predominantemente ocurre por vía hematogena al pulmón y al hueso.¹⁰ La cirugía con márgenes



libres mayores a 1 cm se considera la base del tratamiento para tumores filodes de mama.¹¹ En la actualidad se ha sustituido la mastectomía por la cirugía conservadora con márgenes negativos adecuados.¹² La recurrencia local se reporta, aproximadamente, en 8% de los casos y 21% en casos limítrofes. Los pacientes con tumor filodes maligno y bordes quirúrgicos positivos tienen mayor riesgo de recurrencia.¹³

Este estudio reporta la experiencia de 12 años en la atención de pacientes con tumor filodes tratadas en la unidad de Oncología del Hospital General de Puebla.

MATERIALES Y MÉTODOS

Estudio longitudinal, retrospectivo, observacional y clínico efectuado en pacientes con diagnóstico histopatológico de tumor filodes atendidas entre los meses de enero de 2009 a diciembre de 2021 en la Unidad de Oncología del Hospital General de Puebla. La información se obtuvo de las historias clínicas y de los reportes quirúrgicos e histopatológicos.

Variables analizadas: incidencia, edad promedio al momento del diagnóstico, diferenciación entre tumor benigno, limítrofe y maligno, recurrencia, localización más frecuente y técnica quirúrgica aplicada. Se generó una base de datos y se efectuó un estudio básico de algunos atributos de la muestra obtenida.

Para la captación de medias entre grupos independientes se aplicó una prueba estadística paramétrica; las variables categóricas se reportan en frecuencias y porcentajes.

RESULTADOS

Se revisaron 37 expedientes de pacientes con diagnóstico confirmado por histopatología de tumor filodes. En el periodo que comprendió la

revisión de los expedientes se atendieron 2630 pacientes con diagnóstico de tumor de mama. La incidencia institucional de tumor filodes fue de 1.4%.

El promedio de edad de las pacientes, al momento del diagnóstico, fue de 39.4 años, sin antecedentes de enfermedad mamaria. Los límites de edad más frecuentes en que apareció este tumor fueron 45 y 55 años con un total de 13 casos acumulados. Hubo casos desde los 13 hasta los 61 años de edad en los que se observaron incidencias significativas en los intervalos entre los 20 a 25 años, así como a los 30 a 35 y de los 55 a los 60, con 5, 4 y 4 casos correspondientemente. **Figura 1**

En el periodo estudiado se observó que el año con mayor incidencia de tumor filodes fue el de 2015 con 7 casos, seguido por 2012 con 6 casos y 2019 con 4 casos. Es importante resaltar que en 2020 hubo una disminución de casos debido al posible efecto de la pandemia de COVID-19. **Figura 2**

Se ha mencionado la probable relación entre el embarazo y la aparición del tumor filodes; al respecto, en esta serie, solo tres casos coincidieron con tumor y embarazo. **Figura 3**

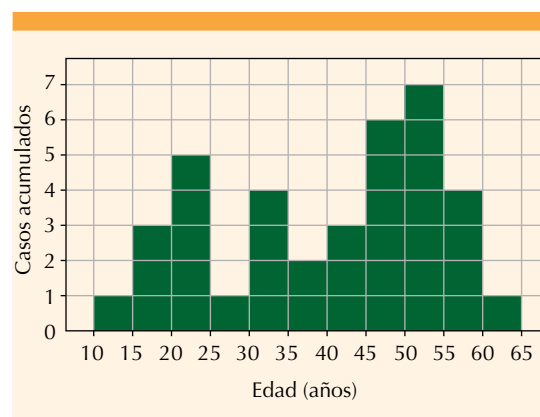


Figura 1. Relación entre la edad de la paciente y el momento del diagnóstico.

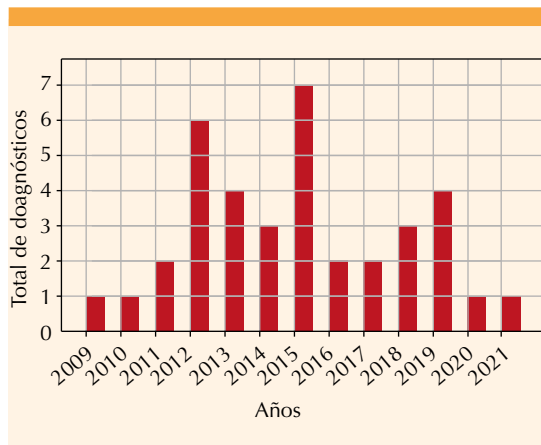


Figura 2. Casos diagnosticados por año.

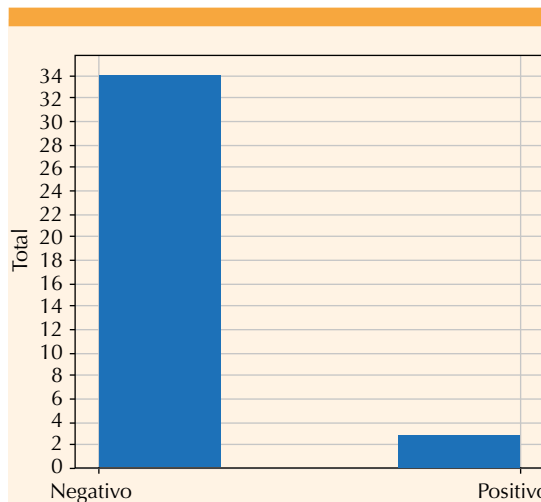


Figura 3. Pacientes con diagnóstico de tumor filodes que se encontraban embarazadas al momento del diagnóstico.

Todas las pacientes reportaron haber identificado la lesión mamaria mediante autoexploración; la localización fue casi equivalente con 19 en la mama izquierda y 18 en la derecha.

Respecto al tipo histológico, en casi todos los casos el tumor fue benigno (22 de 37 pacientes).

Se encontraron 7 casos con reporte de tumor limítrofe y 7 malignos. Solo se reportó un caso indeterminado. **Figura 4**

Todas las pacientes con diagnóstico de tumor filodes se llevaron a cirugía: 18 se trataron con mastectomía simple, 11 con tumorectomía, 3 con cuadrantectomía, 3 con mastectomía radical y 2 no acudieron a seguimiento posterior al diagnóstico. **Figura 5**

En relación con el tratamiento quirúrgico y recurrencia hubo recurrencia en 4 casos posteriores a la mastectomía simple y 2 casos posteriores a tumorectomía (**Figura 6**). Sin duda se trata de un baja frecuencia de recurrencia (10.8% mastectomía simple y 5.4% tumorectomía). Fue mayor en tumores malignos (n = 3) comparada con los limítrofes (n = 1) y benignos (n = 2). **Figura 7**

No hubo reportes de defunciones; 30 de las 37 pacientes continuaron con seguimiento libre de enfermedad, 5 no acudieron a consulta de se-

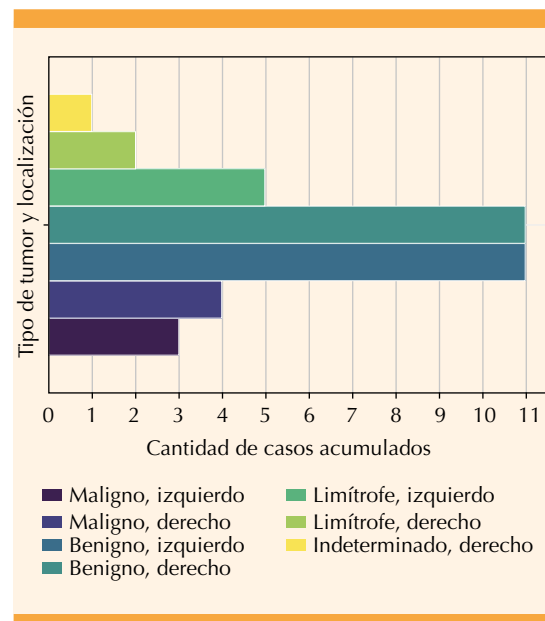


Figura 4. Cantidad de casos en función del tipo histológico de tumor y su localización.

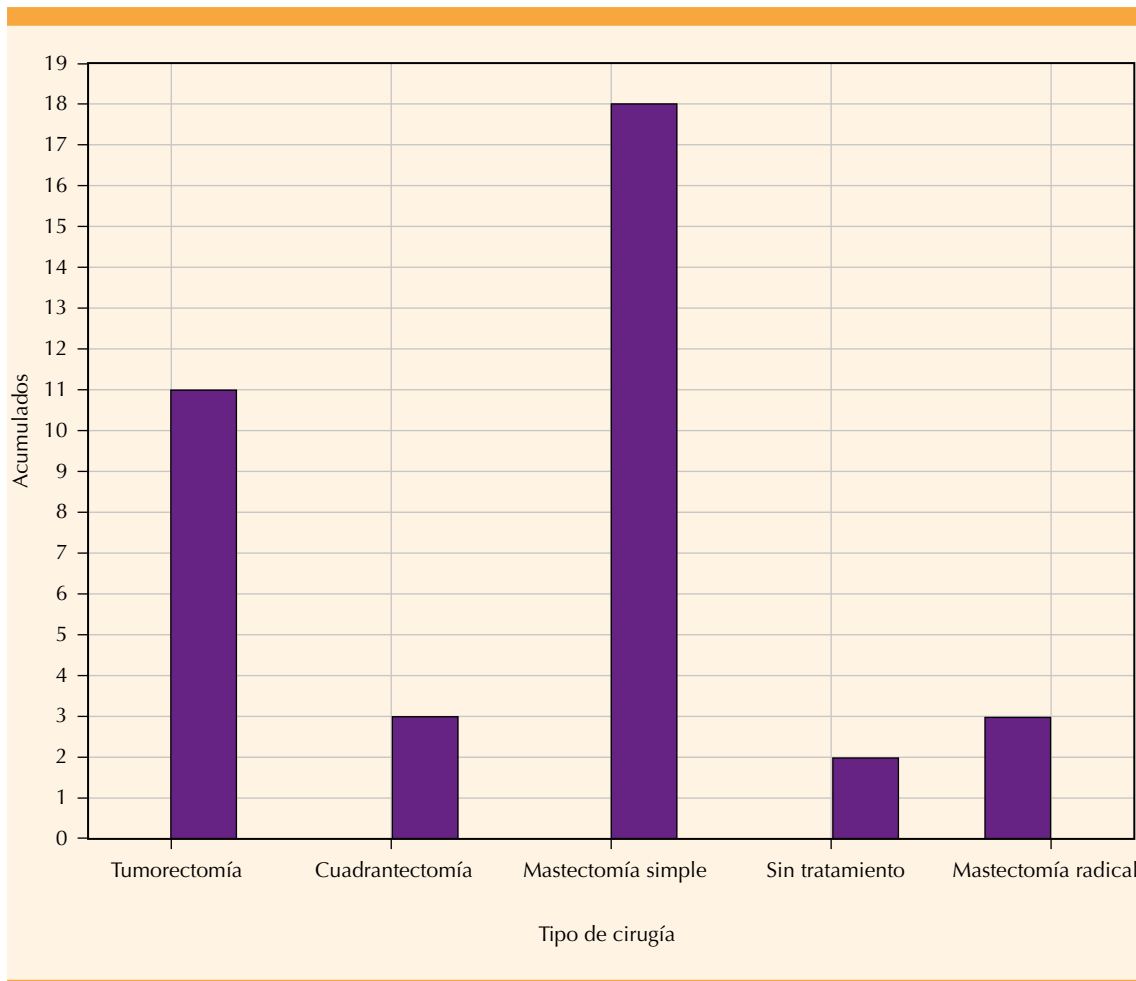


Figura 5. Cantidad y tipo de cirugías practicadas.

guimiento y 2 no continuaron el protocolo ni el tratamiento quirúrgico posterior al diagnóstico.

DISCUSIÓN

El tumor filodes es una neoplasia fibroepitelial poco frecuente. En este estudio se encontró una incidencia de 1.4%, superior a la reportada a nivel mundial que es de entre 0.7 a 0.9%.¹⁴ De acuerdo con su estirpe histopatológica predominó el tipo benigno con un 59%, sin diferencia entre localización izquierda o derecha. Se identificó un 18% de estirpe limítrofe con

predominio izquierdo y 18% de tipo maligno, sin diferencia en su localización. Los porcentajes mencionados son similares a los reportados en la bibliografía.^{1,2,5}

Los límites de edad extremos para su aparición fueron 13 y 61 años y el intervalo de mayor frecuencia de ocurrencia fue entre los 45 y 55 años de edad, lo que corresponde a casos semejantes a los reportados en la bibliografía.¹⁵ En solo dos pacientes se encontró asociación con el embarazo; el diagnóstico se estableció cuando ya se encontraban en esta condición, por lo que no se

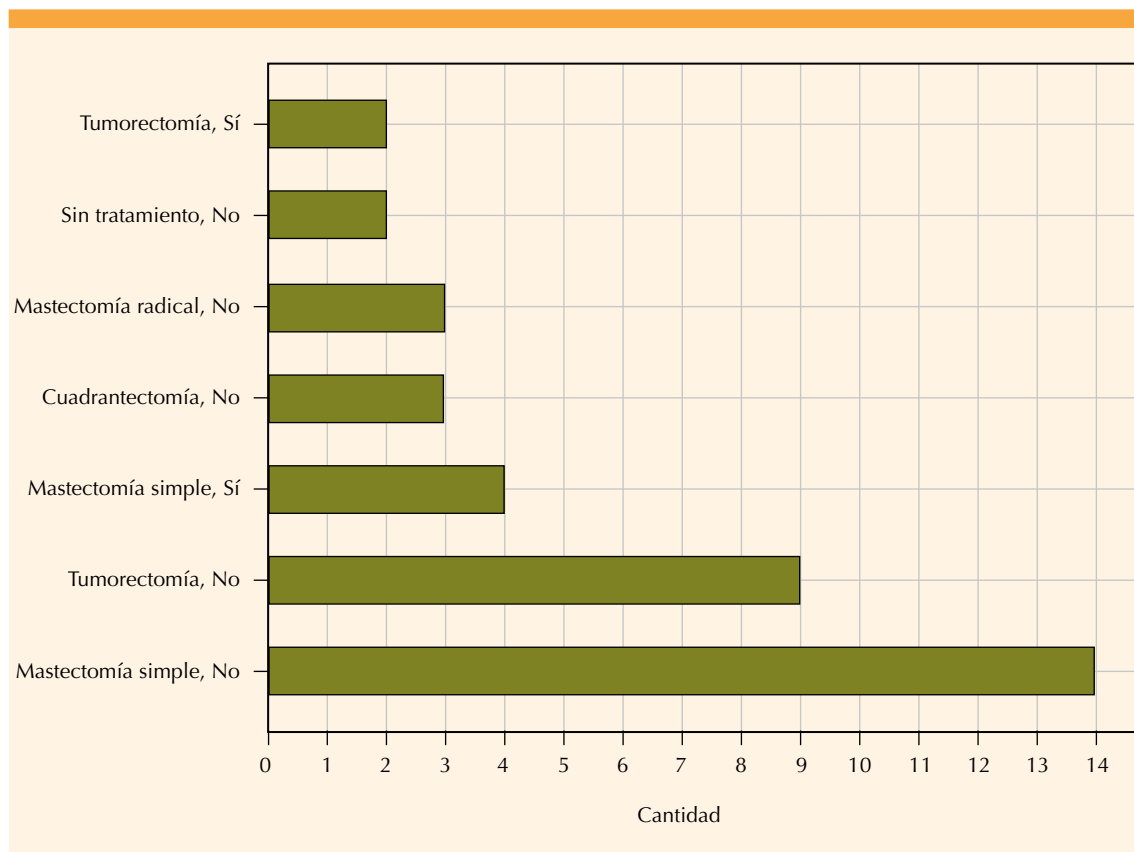


Figura 6. Relación entre el tipo de cirugía practicada y la recurrencia.

puede descartarse la influencia hormonal como factor de riesgo para tumor filodes.⁴

Todas las pacientes de esta serie con diagnóstico de tumor filodes se trataron mediante intervención quirúrgica: 18 mediante mastectomía simple, 11 con tumorectomía, 3 con cuadrantectomía y 3 con mastectomía radical; 2 no acudieron a seguimiento posterior al diagnóstico.

En relación con el tratamiento quirúrgico y recurrencia ésta se registró en 6 casos, 4 posteriores a la mastectomía simple y 2 posteriores a tumorectomía, con una recurrencia acumulada del 16.2%. A su vez, hubo mayor recurrencia para tumores malignos (8%) que para los benignos (5%) y limítrofes (2%). Si bien en la bibliografía la tasa de

recurrencia es variable (17 a 27%)⁹ se considera que el porcentaje reportado en este estudio es inferior al informado en la bibliografía. Debido a esto el tratamiento recomendado es la extirpación de la lesión, siempre y cuando se encuentren bordes quirúrgicos negativos. La extensión de la cirugía sigue siendo motivo de controversia por su asociación con recurrencia local.

Los estudios retrospectivos y unicéntricos han demostrado que el tratamiento quirúrgico con márgenes mayores a 1 cm es excelente, con bajas tasas de recurrencia.¹⁶ Existen reportes de resección asistida por vacío, guiada por ultrasonido, que es una alternativa eficiente a la cirugía en pacientes con tumores benignos.¹⁶ El pronóstico es excelente para tumores filodes

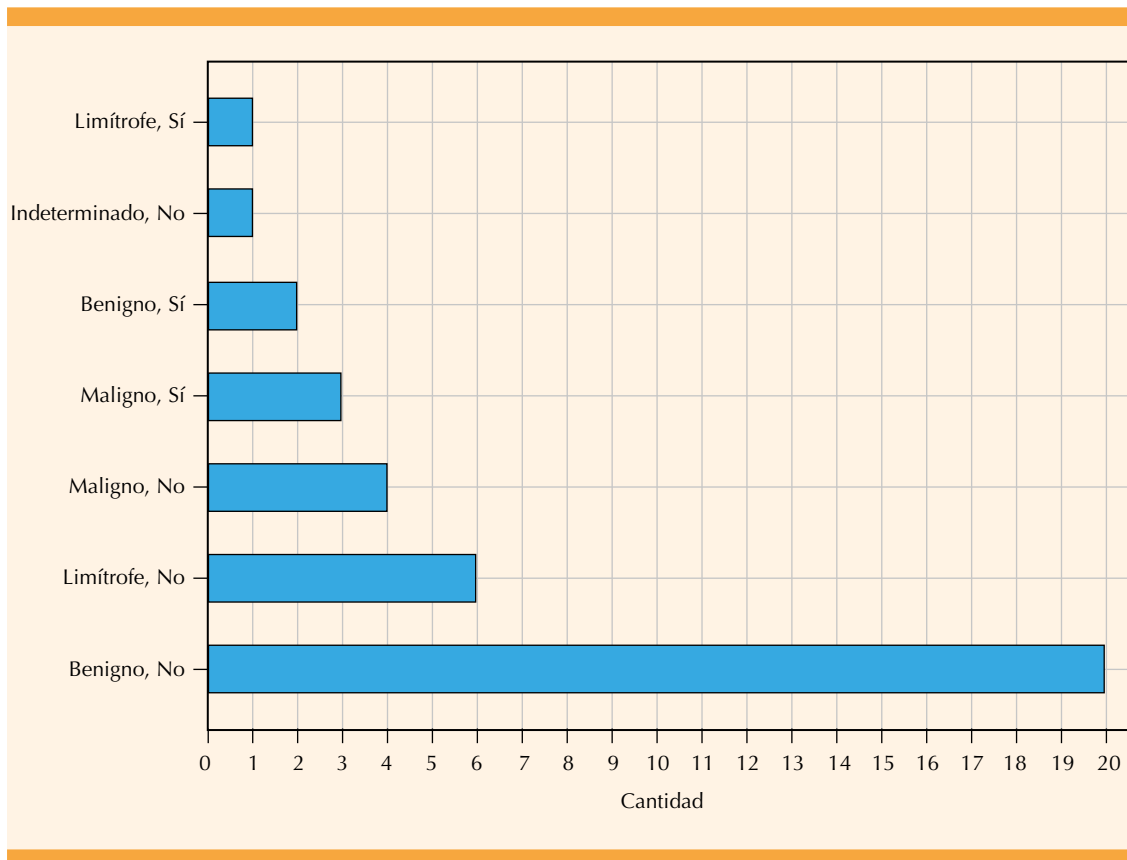


Figura 7. Relación entre el tipo de tumor y la recurrencia.

posterior a resección quirúrgica; sin embargo, en casos de recidiva local o tumores de gran tamaño en la bibliografía se menciona la posibilidad de tratamiento coadyuvante con radioterapia para control local de la enfermedad, posterior a la resección quirúrgica en la que no se consiguen márgenes quirúrgicos adecuados.¹⁷ También existen reportes de aplicación sistemática de radioterapia para tumores limítrofes o malignos, a fin de reducir la recurrencia local; a pesar de ello, no se ha demostrado mejoría en la supervivencia global o libre de enfermedad.¹⁸ La indicación de quimioterapia es limitada; hay escasos reportes con esquemas basados en doxorrubicina o ifosfamida en pacientes con actividad metastásica irreseccable, por esto sigue sin conocerse el papel de la terapia sistémica.^{19,20}

Si bien la incidencia del tumor filodes es baja, siempre es importante considerar su posibilidad como alternativa para el diagnóstico clínico que habrá de confirmarse con el estudio histopatológico, que será el que defina la conducta terapéutica a seguir debido a la limitada frecuencia de malignidad y recurrencia. También se requerirán estudios para identificar posibles factores de riesgo y etiológicos.

CONCLUSIONES

La experiencia adquirida en la atención de pacientes con tumor filodes permite reportar la frecuencia de este tumor en un hospital, que es ligeramente superior a la reportada en otros estudios, sin ser ampliamente significativa y cuya

causalidad no es clara. Los casos limítrofes son motivo de interés porque la información disponible no establece la posible evolución como tumor francamente benigno o con tendencia a la malignidad, así como su asociación con la recurrencia. El tratamiento quirúrgico es el de elección y su resección con márgenes superiores a 1 cm tiene excelentes desenlaces y bajas tasas de recurrencia. La terapia adyuvante, con radioterapia en tumores malignos o de gran tamaño, ha demostrado utilidad en la disminución de la tasa de recurrencia de este tipo de tumores. La terapia sistémica, con quimioterapia, requiere de más estudios para demostrar su utilidad en estos tumores. Al igual que para otros tumores, se requieren estudios precisos para identificar factores de riesgo, etiología específica, genes predisponentes, asociación con el embarazo y efectos de hormonas, entre otros aspectos.

REFERENCIAS

1. Stamatakos M, Tsaknaki S, Kontzoglou K, Gogas J, Kostakis A, Safioleas M. Phylloides tumor of the breast: A rare neoplasm, though not that innocent. *Int Semin Surg Oncol* 2009; 6: 4-7. doi:10.1186/1477-7800-6-6
2. Hopkins ML, McGowan TS, Rawlings G, Liu F -F, Fyles AW, Yeoh JL, et al. Phylloides tumor of the breast: A report of 14 cases. *J Surg Oncol* 1994; 56 (2): 108-12. doi:10.5144/0256-4947.2013.162
3. Rayzah M. Phyllodes tumors of the breast: a literature review. *Cureus* 2020; 12 (9). doi:10.7759/cureus.10288
4. Aranda C, Sotelo M, Torres A, Zárate M. Tumor phyllodes y embarazo. Reporte de un caso. *Ginecol Obstet Mex* 2005; 73 (7): 387-92.
5. Tse GMK, Niu Y, Shi HJ. Phyllodes tumor of the breast: An update. *Breast Cancer* 2010; 17 (1): 29-34. doi:10.1007/s12282-009-0114-z
6. Ercilla Orbañanos J, Martí Sopeña M, Martínez Gómez E, González de Diego MH, Aranz Velasco F, Zapico Goñi A. Phyllodes breast tumour: experience over 11 years and literature review. *Clin Invest Ginecol Obstet* 2021; 48 (2): 196-200. <https://doi.org/10.1016/j.gine.2020.11.006>
7. Al-Zoubaidi M, Qiu S, Bonnen M, Joyner M, Roehl K, Silva C, et al. Malignant phyllodes tumor of the breast: A case report. *Open Breast Cancer J* 2011; 3 (C): 45-488. doi:10.2174/1876817201103010045
8. Kraemer B, Hoffmann J, Roehm C, Gall C, Wallwiener D, Krainick-Strobel U. Cystosarcoma phyllodes of the breast: A rare diagnosis: Case studies and review of literature. *Arch Gynecol Obstet* 2007; 276 (6): 649-53. doi: 10.1007/s00404-007-0393-6
9. Zhang Y, Kleer CG. Phyllodes tumor of the breast histopathologic features, differential diagnosis, and molecular/genetic updates. *Arch Pathol Lab Med* 2016; 140 (7): 665-71. doi:10.5858/arpa.2016-0042-RA
10. Papas Y, Asmar A El, Ghandour F, Hajj I. Malignant phyllodes tumors of the breast: A comprehensive literature review. *Breast J* 2020; 26 (2): 240-4. doi:10.1111/tbj.13523
11. Wang Q, Su J, Lei Y. Recurrent malignant phyllodes tumor of the breast. *Med (United States)* 2017; 96 (49): 10-2. doi:10.1097/MD.00000000000009069
12. Spitaleri G, Toesca A, Botteri E, Bottiglieri L, Rotmensz N, Boselli S, et al. Breast phyllodes tumor: A review of literature and a single center retrospective series analysis. *Crit Rev Oncol Hematol* 2013; 88 (2): 427-36. <http://dx.doi.org/10.1016/j.critrevonc.2013.06.005>
13. Boland PA, Ali Beegan A, Stokes M, Kell MR, Barry JM, O'Brien A, et al. Management and outcomes of phyllodes tumours - 10 year experience. *Breast Dis* 2021; 40 (3): 171-6. doi:10.3233/BD-201059
14. Carlson RW, Wilbur Drive B, LTelli M, Horst KC, Guardino AE, Dirbas FM. From the departments of medicine, radiation oncology, and phyllodes tumors of the breast: natural history, diagnosis, and treatment historical overview. *J Natl Compr Cancer Netw* 2007; 5 (3): 324-30. doi:10.6004/jnccn.2007.0027
15. Korpanty G, Power DG. Phyllodes tumor of the breast. *Med Oncol* 2011; 28 (Suppl 1): S62-42011;62-4. doi:10.1007/s12032-010-9695-9
16. Graña López L, Vázquez Caruncho M, Villares Armas Á. Percutaneous removal of benign phyllodes tumor of the breast: An alternative to surgery. *Breast J* 2018; 24 (6): 1035-7. doi:10.1111/tbj.13122
17. Brenes JM, Furió V, Moreno MA, Merchán MJ, Ruiz J, Olivares ME, et al. Clinical management, treatment and local control of phyllodes tumors. *Rev Senol y Patol Mamar* 2013; 26 (2): 52-7. <http://dx.doi.org/10.1016/j.senol.2013.02.003>
18. Rockbrand Campos LP, Koutsowris Sáenz S, García Carranza MA, Castro González M, Sibaja Matamorros DA. Tumor Phyllodes: revision de la literatura TT - Phyllodes tumor: literature review. *Med leg Costa Rica* 2020; 37 (1): 146-53. http://www.scielo.sa.cr/scielo.php?script=sci_arttext&artid=S1409-00152020000100146%0Ahttps://fi-admin.bvsalud.org/document/view/cavbh
19. Ogunbiyi S, Perry A, Jakate K, Simpson J, George R. Phyllodes tumour of the breast and margins: How much is enough? *Can J Surg* 2019; 62 (1): E19-21. doi:10.1503/cjs.005718
20. Rayzah M. Phyllodes Tumors of the breast: a literature review. *Cureus*. 2020; 12 (9): e10288. doi: 10.7759/cureus.10288