



<https://doi.org/10.24245/gom.v89i9.5698>

## Ganglio centinela en cáncer de mama: técnica y factores pronósticos

### Sentinel node in breast cancer: technique and prognosis factors.

Óscar Alejandro Bonilla-Sepúlveda

#### Resumen

**OBJETIVO:** Describir las características sociodemográficas, clínicas, técnica quirúrgica y factores pronósticos de la técnica del ganglio centinela en cáncer de mama en un centro de referencia.

**MATERIALES Y MÉTODOS:** Estudio retrospectivo, analítico, con fuentes secundarias de información de mujeres con cáncer de mama sin afectación clínica axilar, llevadas a cirugía con biopsia de ganglio centinela, en el registro personal de un cirujano del 1 de mayo de 2018 al 31 de octubre de 2020, en un centro de referencia en Medellín, Colombia. Se recopilaron los datos demográficos, clínicos y paraclínicos y se analizaron con estadística descriptiva.

**RESULTADOS:** Se practicaron 552 cirugías axilares, 353 biopsias de ganglio centinela (63.9 %) y 199 linfadenectomías (36%). La edad media fue 60 años (DE  $\pm$  12.6). El 86.1% estaba en estadio clínico 0-I-II. El tamaño tumoral medio fue 2.6 cm. La tasa de detección del ganglio centinela fue de 98.3 % (n = 347). En promedio se resecaron 1.9 ganglios (DE  $\pm$  1.3) de los que 23.1% (n = 80) fueron metastásicos. Se evitó el vaciamiento axilar en el 83.6 % (n = 295).

**CONCLUSIÓN:** En esta muestra, la técnica del ganglio centinela para la estadificación axilar tuvo una alta tasa de detección, se encontró mayor afectación del ganglio centinela en el transcurso de la mastectomía, congelación, subtipos luminal A y B y en menor proporción en la quimioterapia preparatoria.

**PALABRAS CLAVE:** Ganglio centinela; cáncer de mama; axilar; biopsia de ganglio centinela; edad media; Colombia; mastectomía.

#### Abstract

**OBJECTIVE:** To describe the sociodemographic and clinical characteristics, surgical technique, and prognostic factors of the sentinel lymph node technique in breast cancer in a referral center.

**MATERIALS AND METHODS:** Retrospective, analytical study, with secondary sources of information of women with breast cancer without clinical axillary involvement, taken to surgery with sentinel node biopsy, in the personal registry of a surgeon from May 1, 2018, to October 31, 2020, in a referral center in Medellín, Colombia. Demographic, clinical and paraclinical data were collected and analyzed with descriptive statistics.

**RESULTS:** 552 axillary surgeries were performed, 353 sentinel node biopsies (63.9 %) and 199 lymphadenectomies (36%). The mean age was 60 years (SD  $\pm$  12.6). Clinical stage 0-I-II was 86.1%. The mean tumor size was 2.6 cm. The sentinel node detection rate was 98.3% (n = 347). On average 1.9 nodes were resected (SD  $\pm$  1.3) of which 23.1% (n = 80) were metastatic. Axillary emptying was avoided in 83.6% (n = 295).

**CONCLUSION:** In this sample, the sentinel node technique for axillary staging had a high detection rate, with greater sentinel node involvement found during mastectomy, freezing, luminal subtypes A and B and in a lower proportion in preparative chemotherapy.

**KEYWORDS:** Sentinel lymph node; Breast cancer; Axillary; Sentinel node biopsy; Middle aged; Colombia; Mastectomy.

Mastólogo, Clínica Medellín, Grupo de Investigación en Cáncer IDC, Grupo de Investigaciones Biomédicas UniRemington, Medellín, Antioquia, Colombia.

Recibido: mayo 2021

Aceptado: junio 2021

#### Correspondencia

Óscar Alejandro Bonilla Sepúlveda  
mastologia.bonilla@gmail.com

**Este artículo debe citarse como:** Bonilla-Sepúlveda OA. Ganglio centinela en cáncer de mama: técnica y factores pronósticos. Ginecol Obstet Mex. 2021; 89 (9): 688-695.



## ANTECEDENTES

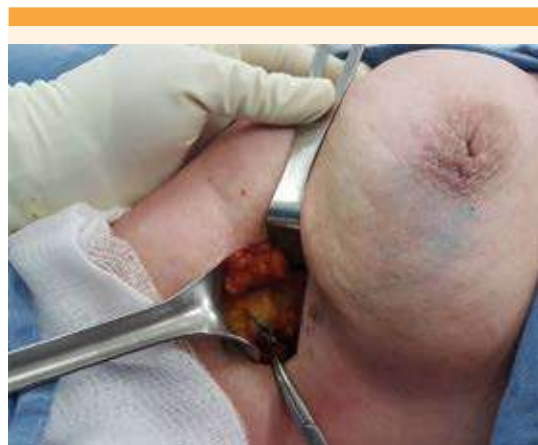
El cáncer de mama superó en 2020 al cáncer de pulmón como principal causa de incidencia mundial de cáncer, con un estimado de 2,261,419 millones de nuevos casos, que representan el 11.7% de todos los casos de cáncer en la mayor parte de los países (159 de 185 países) y la quinta causa de mortalidad con 684,996 muertes en 110 países. En las mujeres del continente americano se registran cada año más de 462,000 nuevos casos y casi 100,000 muertes por cáncer de mama.<sup>1</sup>

La afectación de los ganglios linfáticos axilares es un factor pronóstico importante en la etapa temprana del cáncer de mama. La linfadenectomía axilar tradicionalmente se ha considerado el método más preciso para evaluar la diseminación tumoral regional; entre algunos inconvenientes puede provocar linfedema, lesión nerviosa y disfunción del hombro.<sup>2</sup>

En 1977, el ensayo NSABP B04, con asignación al azar, demostró que la supervivencia al cáncer de mama se asoció, de forma independiente, con tratamientos locoregionales con o sin linfadenectomía axilar en pacientes sin afectación ganglionar.<sup>3</sup>

La biopsia de ganglio centinela, introducida en 1990, es un método menos invasivo para evaluar la afectación ganglionar. Su concepto se fundamenta en que los tumores drenan de manera ordenada a través del sistema linfático; por lo tanto, el ganglio centinela es el primero en verse afectado por metástasis. Si no está afectado es poco probable que otros ganglios lo puedan estar.<sup>4</sup> **Figura 1**

Varios ensayos controlados, aleatorios, que comparan la biopsia de ganglio centinela con la linfadenectomía axilar, han aportado evidencia de que la biopsia de ganglio centinela proporcio-



**Figura 1.** Técnica de ganglio centinela con azul de metileno.

na información precisa, sin aumentar el riesgo de recurrencia regional o disminución de la supervivencia. En la actualidad es el procedimiento convencional para la estadificación ganglionar en pacientes con ganglios clínicamente negativos y ha reemplazado a la linfadenectomía axilar, con disminución de su morbilidad.<sup>5-9</sup>

El objetivo de este estudio fue: describir las características sociodemográficas, clínicas, técnica quirúrgica y factores pronósticos de la técnica del ganglio centinela en cáncer de mama en un centro de referencia.

## MATERIALES Y MÉTODOS

Estudio retrospectivo, analítico, con fuentes secundarias de información de mujeres con cáncer de mama sin afectación clínica axilar, llevadas a cirugía con biopsia de ganglio centinela, en el registro personal de un cirujano del 1 de mayo de 2018 al 31 de octubre de 2020, en un centro de referencia en Medellín, Colombia.

*Criterios de inclusión:* biopsia de mama con aguja gruesa, con malignidad *in situ* o invasor y

confirmación en espécimen. El carcinoma ductal *in situ* debía tener alguna de las siguientes indicaciones: lesión de alto grado o tipo comedo. En el trascurso de una mastectomía, masa palpable y sospecha de microinvasión. Estadio clínico 0-III. Axila clínica e imagenológica negativa. *Criterios de exclusión*: registros con pérdida relevante de información. Axila clínicamente afectada y confirmada con biopsia con aguja fina. Estadio metastásico (IV).

Se realizó muestreo secuencial consecutivo y se obtuvieron 362 registros de los que se retiraron 9; en un caso por estadio metastásico, dos por histología de tumor de comportamiento incierto, otro por no confirmación de lesión en espécimen, y cinco casos por pérdida relevante de información; quedaron 353 registros con utilidad para el estudio.

Después de la estandarización del protocolo de investigación se recolectó, tabuló y verificó la información en una base de datos de Excel®. *Variables evaluadas*: edad, aseguramiento, ocupación, residencia, tipo y grado histológico, clasificación TNM, receptores de estrógeno, progesterona, HER, KI67, tipo de cirugía mamaria, técnica de ganglio centinela, cantidad de ganglios centinelas resecados y afectados, lateralidad, nivel axilar y vaciamiento axilar.

### Técnica quirúrgica

La técnica de marcación del ganglio centinela se efectuó el mismo día (por lo menos 6 horas antes de la intervención quirúrgica), mediante la inyección de un trazador radioactivo (albúmina marcada con TC 99m). La inyección del radio coloide fue periareolar (0.5-1.0 mci) y se tomaron imágenes estáticas (linfogamagrafía) de 30 a 60 minutos después, para garantizar la migración del radio coloide; durante el procedimiento quirúrgico se empleó una gamma sonda. La segunda técnica aplicada fue por tinción,

mediante la inyección de 2 cc de azul de metileno periareolar intraquirúrgica y se esperaron 15 minutos para permitir la migración axilar. El ganglio con tinción azul o detectado por la gama sonda se envió a patología. En los casos con axila clínica e imagenológica sin afectación se difirió el estudio histológico. En las pacientes con sospecha de afectación sin confirmación histológica prequirúrgica se hizo la congelación del ganglio centinela. Después de la evaluación intraoperatoria, por el patólogo, se procedió al vaciamiento axilar de los casos reportados con congelaciones positivas.

Se efectuó el análisis descriptivo de las variables sociodemográficas y clínicas. Se calcularon las frecuencias absolutas y porcentajes, promedio y desviación estándar, según la naturaleza y distribución de las variables. Se validó la distribución normal con la prueba de bondad de ajuste Shapiro Wilk. Para establecer la asociación entre la afectación del ganglio centinela y las variables independientes con interés clínico se realizó el análisis bivariado con la prueba de  $\chi^2$ . Para las pruebas de hipótesis se fijó un intervalo de confianza de 95% y nivel de significación de 5%. Se utilizó el programa SPSS v23.

El proyecto fue aprobado por el Comité de Ética de la Clínica Medellín. Se trata de un estudio sin riesgo, conforme a la clasificación planteada en el Artículo 11 de la Resolución N° 008430 de 1993 (expedida por el Ministerio de Salud de Colombia) y se ajusta a la normatividad internacional, declaración de Helsinki, y a las pautas éticas para la investigación biomédica preparadas por el Consejo de Organizaciones Internacionales de las Ciencias Médicas (CIOMS).

### RESULTADOS

Se encontraron 353 casos con media de edad de 60.2 años (DE  $\pm$  12,6), el 73.9 % (n = 261) pertenecientes al régimen contributivo y, en su



mayoría, residentes de Medellín (45.6 %, n = 161). Las características sociodemográficas se muestran en la **Cuadro 1**.

El tipo histológico más frecuente fue el ductal (80.7%, n = 285), según la clasificación TNM el 50.1 % (n = 177) correspondió a T1, que fue el más frecuente, seguido por el T2 (30.9%, n = 109). La mayoría expresaron receptores hormonales (83.9%) para estrógenos y 72.5% para progesterona. El índice de proliferación Ki67 medio fue de 28.2% (DS ± 21.3). El 58.9% (n = 189) tenían un Ki67 mayor al 20%. El subtipo intrínseco luminal B HER (-) con el 43.4% (n = 139) fue el más frecuente, mientras que el HER enriched fue el menos frecuente en 4.4% (n = 14). **Cuadro 2**

El tipo de cirugía más frecuente fue la cuadrantectomía en el 57.8% (n = 204). La técnica de ganglio centinela radioguiada se aplicó en el 94.9% (n = 335) y en el 1.7% de los casos (n = 6) no hubo migración, con una tasa de detección

**Cuadro 1.** Características sociodemográficas y antecedentes personales

Variable	(n=353) Frecuencia (%)
<b>Edad (años)</b>	
Media	60,2
Desviación estándar	12,6
Mínimo - Máximo	26 - 90
<b>Régimen seguridad social</b>	
Contributivo	261 (73,9)
Subsidiado	87 (24,6)
Particular	5 (1,4)
<b>Ocupación</b>	
Estudiante	23 (6,5)
Empleada	43 (12,2)
Hogar	216 (61,2)
Independiente	17 (4,8)
Pensionada	54 (15,3)
<b>Residencia</b>	
Medellín	161 (45,6)
Área metropolitana	70 (19,8)
Antioquia	114 (32,3)
Otros departamentos	8 (2,3)

**Cuadro 2.** Histología, clasificación TNM e inmunohistoquímica

Variable	(n=353) Frecuencia (%)
<b>Tipo histológico</b>	(n= 535)
Ductal	285 (80,7)
Lobular	24 (6,8)
Otros tipos	25 (7,1)
In situ	19 (5,4)
<b>Grado histológico</b>	
I	63 (17,8)
II	174 (49,3)
III	116 (32,9)
<b>Tamaño tumoral (TNM)</b>	(n= 353)
T0	18 (5,1)
T1	177 (50,1)
T2	109 (30,9)
T3	36 (10,2)
T4	13 (3,7)
<b>Tamaño tumor en patología (cm)</b>	
Media	2,6
Desviación estándar	2,8
Mínimo - Máximo	0,1 - 25
<b>Receptores estrógenos</b>	(n= 353)
Negativos	57 (16,1)
Positivos	296 (83,9)
<b>Receptores Progesterona</b>	(n= 353)
Negativos	97 (27,5)
Positivos	256 (72,5)
<b>Receptor HER2</b>	(n= 319)
0 / 1+	268 (84)
2+	7 (2)
3+	44 (12,5)
<b>Índice proliferación KI67</b>	(n= 321)
Media	28,2
Desviación estándar	21,3
Mínimo - Máximo	1 - 95
<b>Índice proliferación KI67</b>	(n= 321)
Mayor 20	189 (58,9)
Menor 20	132 (41,1)
<b>Subtipo intrínseco St Gallen <sup>21</sup></b>	(n= 320)
Luminal A	108 (33,8)
Luminal B HER -	139 (43,4)
Luminal B HER +	25 (7,8)
HER Enriquecido	14 (4,4)
Triple negative	34 (9,6)

del 98.3% (n = 347). El promedio de ganglios centinela resecaados fue de 1.9 (DE ± 1.3). De los afectados por metástasis en el 23.1% (n = 80) se aplicó radiocoloide (Tecnecio 99). En 94.9% (n = 335) solo colorante. En el 83.6% (n = 295) se evi-

tó una linfadenectomía innecesaria, por lo que solo se practicó en el 16.4% (n= 58). En 22 casos (6.2%) se omitió la linfadenectomía con base en estudios ACOSOG Z0011<sup>10,11</sup> y AMAROS<sup>12</sup> (**Cuadro 3**). Se determinó la asociación entre la afectación del ganglio centinela y diferentes variables independientes de interés clínico y se encontraron diferentes asociaciones. **Cuadro 4**

## DISCUSIÓN

Este estudio reúne el mayor número de casos reportados en la bibliografía latinoamericana de biopsia de ganglio centinela. Por lo tanto, aporta al conocimiento de la técnica de ganglio centinela en cáncer de mama en población hispana y analiza diferentes variables independientes y la afectación del ganglio centinela.

Con base en la actualización de la guía de práctica clínica de la American Society of Clinical Oncology, publicada en 2017,<sup>13</sup> a las mujeres sin metástasis en el ganglio linfático centinela no debe practicárseles linfadenectomía, tampoco a quienes tienen una o dos metástasis ganglionares en el curso de una cirugía conservadora, más radioterapia. Otras circunstancias aceptadas para el estudio de ganglio centinela son los tumores multicéntricos, carcinoma ductal *in situ* cuando se hace una mastectomía y antecedente de cirugía previa de mama o axilar.

La biopsia de ganglio centinela no debe tomarse a pacientes con cáncer de mama invasivo grande o localmente avanzado (tamaño del tumor T3-T4), cáncer inflamatorio, carcinoma ductal *in situ* cuando se planifica una cirugía conservadora de mama y no hay sospecha de invasión y embarazo.<sup>13</sup>

El tipo histológico (encontrado en 80.7%) fue ductal infiltrante, lo que coincide con lo reportado en la bibliografía mundial, que informa que es el más frecuente. En este estudio la tasa de

**Cuadro 3.** Características quirúrgicas y ganglio centinela

Variable	(n=353) Frecuencia (%)
<b>Tipo cirugía</b>	
Cuadrantectomía	204 (57,8)
Mastectomía	149 (42,2)
<b>Lateralidad</b>	
Derecho	195 (55,2)
Izquierdo	155 (43,9)
Bilateral	3 (0,8)
<b>Localización tumoral</b>	(n= 353)
Retroareolar	35 (9,9)
Cuadrante supero externo	166 (47)
Cuadrante infero externo	62 (17,6)
Cuadrante infero medial	19 (5,4)
Cuadrante supero medial	71 (20,1)
<b>Técnica linfogamagrafía</b>	(n= 353)
Tecnecio 99	335 (94,9)
Azul metileno	16 (4,5)
Mixto	2 (0,6)
<b>Captación</b>	
Si	347 (98,3)
No	6 (1,7)
<b>Numero ganglios centinela</b>	(n= 347)
Media	1,9
Desviación estándar	1,3
Mínimo - Máximo	1 - 9
<b>Nivel axilar</b>	(n= 347)
Nivel 1	344 (99,1)
Nivel 2	1 (0,3)
Nivel 3	2 (0,6)
<b>Afectación de ganglio centinela</b>	(n= 347)
No afectado	267 (76,9)
Afectado	80 (23,1)
<b>Numero de ganglios afectados</b>	
Media	3,5
Desviación estándar	4,8
Mínimo - Máximo	1 - 32
<b>Congelación</b>	(n= 347)
No	164 (47,3)
Si	183 (52,7)
<b>Vaciamiento axilar</b>	(n= 353)
No	295 (83,6)
Si	58 (16,4)
<b>Neoadyuvancia</b>	(n= 64)
Quimioterapia	63 (98,5)
Hormono preoperatoria	1 (1,5)

positividad de los receptores de estrógeno fue de 83.9% y para progesterona de 72.5%, similar a los hallazgos de los estudios latinoamericanos<sup>14</sup>

**Cuadro 4.** Análisis bivariado para asociación entre la afectación ganglionar y las distintas variables independientes

Variable	OR	IC 95%	p
Edad <50/>50	1,05	0,57-1,96	0,84
EPS subsidiado/contributivo	1,29	0,86-2,47	0,21
Congelación Si/No	1,39	1,15-1,7	0,003
Mastectomía/cuadrantectomía	1,45	1,13-1,86	0,006
Focalidad multifocal/unifocal	1,52	0,97-2,39	0,07
Tamaño tumor T3/4 vs T 1/2	1,43	0,82-2,5	0,20
Tipo histológico ductal/lobular	0,97	0,90-1,06	0,57
Grado Histológico 3/1-2	0,99	0,69-1,69	0,98
Localización Cuadrantes extremos/internos	1,1	0,97-1,26	0,16
Subtipo HER (+) /Luminal A -B	0,5	0,22-1,16	0,09
Subtipo luminal A-B/triple negativo	1,14	1,06-1,23	0,005
QT neoadyuvante	0,29	0,12-0,70	0,002

OR: Odds ratio. IC 95%: intervalo confianza 95%. P valor.

que reportan 83.5% para receptores de estrógenos y para progesterona 73.5%. En nuestro estudio fueron mayores que en los ensayos estadounidenses, con expresión de receptores de estrógenos entre 50 y 80% y progesterona del 40%.<sup>15</sup>

La identificación intraoperatoria del ganglio centinela la demostraron Krag y colaboradores<sup>7</sup> valiéndose de un coloide de azufre marcado con Tc99m, lo mismo que por Giuliano y su grupo<sup>16</sup> quienes utilizaron tinte azul, y por Albertini y su equipo,<sup>17</sup> que aplicaron una combinación de los anteriores, con tasas de identificación de 82, 66 y 92% respectivamente. En nuestro estudio se encontró una tasa de identificación del 98.3%.

En el 1.7% de los casos no se identificó el ganglio centinela, por eso se optó por la linfadenectomía axilar. El promedio de ganglios centinela resecaados fue de 1.9, similar a otros estudios, como el de Perry y colaboradores<sup>14</sup> de 1.6 y de 1.8 en el estudio de Corrao y su grupo;<sup>18</sup> y un poco menor que el promedio del estudio de Krag y colaboradores<sup>7</sup> que fue de 2.9.

El ganglio centinela fue metastásico en el 23.1%, similar a lo encontrado por Perry y coautores<sup>14</sup> de 29.4%, y en el metanálisis de Kell y su equipo,<sup>19</sup> que fue del 27.6%.

En este estudio el 86.1% correspondió a estadios iniciales (0-I-II). El tamaño tumoral medio fue de 2.6 cm, similar al estudio americano NSABP B-32 donde el 83.7% tenían un tamaño tumoral  $\geq 2$  cm.<sup>7</sup> En Latinoamérica, el estudio de Von Stecher F y colaboradores encontró que el 76.5% tenía un tamaño mayor de 2 cm.<sup>20</sup>

En este estudio se incluyeron 49 pacientes (13.9%) en estadio T3-T4, sin encontrar afectación en la tasa de detección, y no se encontró mayor daño ganglionar entre T3-T4 vs T1-T2 ( $p = 0.20$ ). Este mismo hallazgo se encontró en otro estudio<sup>14</sup> que reportó en un porcentaje alto de axilas negativas.

Las mayores limitaciones de este estudio fueron su naturaleza retrospectiva y no haber contado con esquemas de quimioterapia, radioterapia y hormonoterapia coadyuvante.



## CONCLUSIÓN

En esta muestra, la técnica del ganglio centinela para la estadificación axilar tuvo una alta tasa de detección, se encontró mayor afectación del ganglio centinela en el transcurso de la mastectomía, congelación, subtipos luminal A y B y en menor proporción en la quimioterapia preparatoria.

## REFERENCIAS

1. Ferlay J, Colombet M, Soerjomataram I, Mathers C, Parkin DM, Piñeros M, Znaor A, Bray F. Estimating the global cancer incidence and mortality in 2020: GLOBOCAN sources and methods. *Int J Cancer* 2019; 144 (8): 1941-53. <https://doi.org/10.1002/ijc.31937>
2. Tyagi NK, Dhesy-Thing S. Clinical practice guidelines in breast cancer. *Curr Oncol* 2018; 25 (11): 151-60. <https://doi.org/10.3747/co.25.3729>
3. Fisher B, Montague E, Redmond C, Barton B, Borland D, Fisher ER, et al. Comparison of radical mastectomy with alternative treatments for primary breast cancer. A first report of results from a prospective randomized clinical trial. *Cancer* 1977; 39 (6) (1977): 2827-39. [https://doi.org/10.1002/1097-0142\(197706\)39:6<2827::AID-CNCR2820390671>3.0.CO;2-I](https://doi.org/10.1002/1097-0142(197706)39:6<2827::AID-CNCR2820390671>3.0.CO;2-I)
4. De Cicco C, Cremonesi M, Luini A, Bartolomei M, Grana C, Prisco G, et al. Lymphoscintigraphy and radioguided biopsy of the sentinel axillary node in breast cancer. *J Nucl Med* 1998; 39: 2080-84.
5. Veronesi U, Paganelli G, Viale G, et al. A Randomized comparison of sentinel-node biopsy with routine axillary dissection in breast cancer. *N Engl J Med* 2003; 349 (6): 546-553. doi:10.1056/NEJMoa012782
6. Mansel RE, Fallowfield L, Kissin M, Goyal A, Newcombe RG, et al. Randomized multicenter trial of sentinel node biopsy versus standard axillary treatment in operable breast cancer: the ALMANAC Trial. *J Natl Cancer Inst*. 2006; 98 (9): 599-609. doi: 10.1093/jnci/djj158. Erratum in: *J Natl Cancer Inst* 2006; 98 (12): 876.
7. Krag DN, Anderson SJ, Julian TB, et al. Sentinel-lymph node resection compared with conventional axillary lymph-node dissection in clinically node-negative patients with breast cancer: overall survival findings from the NSABP B-32 randomised phase 3 trial. *Lancet Oncol* 2010; 11: 927-33. [https://doi.org/10.1016/S1470-2045\(10\)70207-2](https://doi.org/10.1016/S1470-2045(10)70207-2)
8. Canavese G, Catturich A, Vecchio C, et al. Sentinel node biopsy compared with complete axillary dissection for staging early breast cancer with clinically negative lymph nodes: results of randomized trial. *Ann Oncol* 2009; 20 (6): 1001-7. doi:10.1093/annonc/mdn746
9. Zavagno G, De Salvo GL, Scalco G, et al. A randomized clinical trial on sentinel lymph node biopsy versus axillary lymph node dissection in breast cancer: Results of the sentinella/GIVOM Trial. *Ann Surg* 2008; 247 (2): 207-13. doi:10.1097/SLA.0b013e31812e6a73
10. Giuliano AE, McCall L, Beitsch P, et al. Locoregional recurrence after sentinel lymph node dissection with or without axillary dissection in patients with sentinel lymph node metastases: The American College of Surgeons Oncology Group Z0011 Randomized Trial. *Ann Surg* 2010; 252 (3): 426-33. doi:10.1097/SLA.0b013e3181f08f32
11. Giuliano AE, Ballman KV, McCall L, et al. Effect of axillary dissection vs no axillary dissection on 10-year overall survival among women with invasive breast cancer and sentinel node metastasis: The ACOSOG Z0011 (Alliance) Randomized clinical trial. *JAMA* 2017; 318 (10): 918. doi:10.1001/jama.2017.11470
12. Donker M, van Tienhoven G, Straver ME, et al. Radiotherapy or surgery of the axilla after a positive sentinel node in breast cancer (EORTC 10981-22023 AMAROS): a randomised, multicentre, open-label, phase 3 non-inferiority trial. *Lancet Oncol* 2014; 15 (12): 1303-10. [https://doi.org/10.1016/S1470-2045\(14\)70460-7](https://doi.org/10.1016/S1470-2045(14)70460-7)
13. Lyman GH, Somerfield MR, Bosserman LD, Perkins CL, Weaver DL, Giuliano AE. Sentinel lymph node biopsy for patients with early-stage breast cancer: American Society of Clinical Oncology Clinical Practice Guideline Update. *J Clin Oncol* 2017; 35 (5): 561-64. doi:10.1200/JCO.2016.71.0947
14. Perry F, Figueredo C, Ossa CA, Guzmán L, Castillo J, Ángel J, García O, Duarte C, García M, Díaz S, Lehmann C. Ganglio centinela en cáncer de mama: experiencia 2000-2010 en el Instituto Nacional de Cancerología de Colombia. *Revista Colombiana de Cancerología* 2012;16 (2): 84-90. [https://doi.org/10.1016/S0123-9015\(12\)70019-7](https://doi.org/10.1016/S0123-9015(12)70019-7)
15. Hilton HN, Clarke CL, Graham JD. Estrogen and progesterone signalling in the normal breast and its implications for cancer development. *Mol Cell Endocrinol* 2018; 466: 2-14. <https://doi.org/10.1016/j.mce.2017.08.011>
16. Giuliano AE, Kirgan DM, Guenther JM, Morton DL. Lymphatic Mapping and Sentinel Lymphadenectomy for Breast Cancer: *Ann Surg* 1994; 220 (3): 391-401. doi:10.1097/00000658-199409000-00015
17. Albertini JJ, Lyman GH, Cox C, Yeatman T, Balducci L, Ku N, Shivers S, Berman C, Wells K, Rapaport D, Shons A, Horton J, Greenberg H, Nicosia S, Clark R, Cantor A, Reintgen DS. Lymphatic mapping and sentinel node biopsy in the patient with breast cancer. *JAMA* 1996; 276 (22): 1818-22. PMID: 8946902.
18. Corrao F, Lorusso C, Orti R, et al. Ganglio centinela en cáncer de mama. Experiencia de 11 años del servicio de ginecología del HIBA. *Rev Argent Mastol* 2010; 29: 33-42.
19. Kell MR, Burke JP, Barry M, et al. Outcome of axillary staging in early breast cancer: a meta-analysis. *Breast Cancer Res Treat* 2010; 120: 441-7. <https://doi.org/10.1007/s10549-009-0705-6>



20. Von Stecher F, Crimi G, Paesani F, et al. Experiencia en el estudio del ganglio centinela en cáncer de mama en CEMIC.

Rev Argent Mastol 2010; 29: 276-85. <https://pesquisa.bvsalud.org/portal/resource/pt/lil-589417>

### CITACIÓN ACTUAL

De acuerdo con las principales bases de datos y repositorios internacionales, la nueva forma de citación para publicaciones periódicas, digitales (revistas en línea), libros o cualquier tipo de referencia que incluya número doi (por sus siglas en inglés: Digital Object Identifier) será de la siguiente forma:

#### REFERENCIAS

1. Yang M, Gou, ZW, Deng CJ, Liang X, et al.\* A comparative study of three different forecasting methods for trial of labor after cesarean section. J Obstet Gynaecol Res. 2017;25(11):239-42. <https://doi.org/10.1016/j.gyobfe.2015.04..0015>.\*\*
- \* Cuando la referencia contiene hasta tres autores, éstos se colocarán de forma completa. En caso de 5 autores o más, solo se colocan cuatro, seguidos de la palabra en latín “et al”.
- \*\* El registro Doi deberá colocarse con el link completo (como se indica en el ejemplo).