



<https://doi.org/10.24245/gom.v89i8.5025>

Corioangioma placentario gigante, en embarazo de término temprano. Reporte de un caso

Giant placental chorioangioma, in early term pregnancy. A case report.

Juan Carlos Moreno-López,¹ Ericka Fernanda Gutiérrez-Sánchez,¹ Leoncio Erick Herrera-Barrera,² Héctor Murillo-Bargas³

Resumen

ANTECEDENTES: El corioangioma placentario es el tumor más común en la placenta: se encuentra en el 1% de los embarazos. Este tumor es causa de: restricción del crecimiento, anemia, trombocitopenia y polihidramnios, sobre todo en casos con corioangioma mayores de 5 cm de diámetro (corioangioma gigante). Casi todos son pequeños y pueden encontrarse en exámenes patológicos y sin complicaciones.

OBJETIVO: Reportar un corioangioma gigante en una paciente con embarazo de término temprano, sin complicaciones fetales.

CASO CLÍNICO: Paciente de 40 años, multigesta, en el segundo trimestre del embarazo. En la ecografía obstétrica se apreció una imagen isoeoica en el tercio distal, hacia la cara posterior, con vascularidad periférica y central al Doppler poder, de 68.4 x 63.6 mm, datos compatibles con un corioangioma placentario gigante. Reporte patológico macroscópico: placenta monoriorial monoamniótica de 505 g, disco placentario de 16 x 16 x 3.5 cm; el cordón umbilical: 8 x 12 cm, inserción central, 3 luces vasculares en su interior. Corioangioma placentario de 5 cm de diámetro mayor con zonas de calcificaciones. Los cortes histológicos reportaron: vellosidades coriales terciarias con maduración heterogénea, pequeñas y cortas, con aumento de nódulos sincitiales en el 50% del espesor placentario e infartos extensos.

CONCLUSIONES: Para fortalecer el diagnóstico prenatal es necesario entender la influencia del corioangioma placentario en el feto y la madre; conocer los casos seleccionados que requerirán terapia fetal en caso de complicaciones. Es decisivo el seguimiento cuidadoso a través de la vigilancia ecográfica de la placenta y el feto.

PALABRAS CLAVE: Corioangioma placentario; embarazos; anemia trombocitopénica; cordón umbilical; infartos; polihidramnios; segundo trimestre del embarazo; estudios de seguimiento

Abstract

BACKGROUND: Placental chorioangioma is the most common placental tumor: it is found in 1% of pregnancies. This tumor causes: growth restriction, anemia, thrombocytopenia and polyhydramnios, especially in cases with chorioangioma larger than 5 cm in diameter (giant chorioangioma). Almost all are small and can be found in pathologic examinations and without complications.

CLINICAL CASE: A 40-year-old multigestation patient in the second trimester of pregnancy. Obstetric ultrasound showed an isoechoic image in the distal third, towards the posterior aspect, with peripheral and central vascularity on power Doppler, measuring 68.4 x 63.6 mm, data compatible with a giant placental chorioangioma. Macroscopic pathology report: monochorionic monoamniotic placenta of 505 g, placental disc 16 x 16 x 3.5 cm; the umbilical cord: 8 x 12 cm, central insertion, 3 vascular lights

¹ Residente de Ginecología y Obstetricia.

² Patólogo, adscrito al Departamento de Patología.

³ Ginecoobstetra Materno Fetal, adscrito al Departamento de Medicina Materno Fetal. Hospital General de Occidente, Guadalajara, Jalisco, México.

Recibido: diciembre 2020

Aceptado: febrero 2021

Correspondencia

Juan Carlos Moreno López
juanca_mrn_lpz@hotmail.com

Este artículo debe citarse como: Moreno-López JC, Gutiérrez-Sánchez EF, Herrera-Barrera LE, Murillo-Bargas H. Corioangioma placentario gigante, en embarazo de término temprano. Reporte de un caso. Ginecol Obstet Mex. 2021; 89 (8): 635-640.

inside. Placental chorioangioma 5 cm in greatest diameter with areas of calcifications. Histological sections reported: tertiary chorionic villi with heterogeneous maturation, small and short, with increased syncytial nodules in 50% of the placental thickness and extensive infarcts.

CONCLUSIONS: To strengthen prenatal diagnosis it is necessary to understand the influence of placental chorioangioma on the fetus and the mother; to know the selected cases that will require fetal therapy in case of complications. Careful follow-up through ultrasound surveillance of the placenta and fetus is decisive.

KEYWORDS: Placental chorioangioma; Pregnancies; Anemia thrombocytopenia; Umbilical cord; Infarcts, Polyhydramnios; Pregnancy Trimester, Second; Follow-Up studies.

ANTECEDENTES

El corioangioma es el tumor vascular, no trofoblástico, más común de la placenta. Se divide en dos grupos: corioangiomas pequeños (menos de 5 cm de diámetro), que son los más frecuentes, con una incidencia de 1:100 y los corioangiomas gigantes (más de 5 cm) con una incidencia aproximada de 1:8000 a 50,000 embarazos.¹ Si bien la causa precisa no ha sido debidamente establecida, se cree que es consecuencia de la proliferación anormal de vasos en varias etapas de diferenciación en el estroma fibroso que surge del tejido coriónico.^{1,2}

Casi todos los corioangiomas son pequeñas lesiones asintomáticas que aparecen después del nacimiento.³ Por el contrario, los tumores grandes se han asociado con multitud de desenlaces perinatales adversos: restricción del crecimiento, parto prematuro, muerte intrauterina y anomalías en el desarrollo neurológico.^{3,4,5}

El diagnóstico prenatal del corioangioma placentario se basa en la visualización de una masa placentaria hipocogénica, redondeada y bien circunscrita, de estructura homogénea o heterogénea ubicada en la superficie fetal de

la placenta.^{3,4} La aplicación del Doppler color permite visualizar los vasos de alimentación que entran en la masa placentaria y la vascularización difusa peritumoral.^{3,6,7}

El tamaño de la masa, el hidrops y las semanas de embarazo al momento de la aparición de la insuficiencia cardíaca son los principales determinantes del desenlace perinatal en embarazos complicados por un corioangioma.^{5,6} En los casos más graves, los signos de insuficiencia cardíaca de alto gasto, que incluyen cardiomegalia, polihidramnios, aumento de la velocidad en la arteria cerebral media e hidrops fetal pueden coexistir con el tumor.^{1,3,4}

Es probable que la bibliografía referente a la asociación entre el corioangioma placentario y el desenlace perinatal adverso esté sesgada debido al pequeño tamaño de la muestra de los estudios publicados, la inclusión principal de casos afectados por hidrops fetal y, por lo tanto, con alto riesgo de desenlace adverso, y la heterogeneidad en las semanas de embarazo al momento del diagnóstico, el tamaño del tumor y los desenlaces observados.^{3,6,8} La terapia fetal, incluida la embolización con alcohol y la coagulación intersticial o fetoscópica de los vasos



de alimentación del tumor se han informado de forma anecdótica en la bibliografía reciente, pero su función real en la modificación de la historia natural de estos embarazos complicados aún no se ha definido.^{9,10}

El diagnóstico de corioangioma gigante no siempre va de la mano con alguna complicación fetal, por lo que el objetivo de reportar el siguiente caso clínico es el corioangioma gigante en el embarazo de término temprano, sin complicaciones fetales.

CASO CLÍNICO

Paciente de 31 años, multigesta, originaria y residente de Amatitán, Jalisco, con antecedentes heredofamiliares de diabetes mellitus tipo 2 e hipertensión arterial sistémica por parte de su madre. Sin antecedentes personales patológicos relevantes.

Antecedentes ginecoobstétricos: dismenorrea no incapacitante de larga evolución, sin tratamiento médico. La última citología cervical fue de 1 año antes, negativa para malignidad. La fecha de la última menstruación fue incierta. Había tenido cuatro embarazos, tres cesáreas y diabetes gestacional en el tercer embarazo. El control prenatal se inició en el primer trimestre, referida de otro centro en el segundo trimestre. En el tercer trimestre se estableció el diagnóstico de hipotiroidismo subclínico; se trató con 1 mcg/kg/día de levotiroxina.

La paciente fue enviada al Hospital General de Occidente debido al embarazo de alto riesgo, sustentado en los antecedentes descritos. En la ecografía obstétrica se reportó que cursaba las 30.1 semanas de embarazo, por integración de diámetros, crecimiento fetal acorde con las ecografías previas. El peso fetal se estimó en 1500 g. La placenta tenía inserción normal, fúndica, grado I de madurez según la escala de Grannum,

con una imagen isoecoica en el tercio distal, hacia la cara posterior, vascularidad periférica y central al Doppler poder de 68.4 x 63.6 mm, datos compatibles ultrasonográficamente con corioangioma placentario gigante. Permaneció en vigilancia médica mensual, con curva de crecimiento fetal ecográfico y evaluación del corioangioma (**Figura 1**). El día 10 de marzo de 2020 se practicó otra ecografía que reportó que la paciente cursaba las 33.1 semanas de embarazo, por integración de diámetros, peso fetal aproximado de 2230 g, localizado en el percentil 60 de peso. El día 8 de abril de 2020 se reportó embarazo de término de 37.0 semanas de gestación, por ecobiometría y ecografías previas, con un feto único, vivo, situación longitudinal, presentación pélvica, dorso derecho, con frecuencia cardíaca fetal de 152 lpm, diámetro biparietal de 90.3 mm, circunferencia cefálica de 339.9 mm, circunferencia abdominal de 351.7 mm, longitud femoral de 63.5 mm, peso fetal aproximado de 3140 g, localizado en el percentil 89 de peso, para las semanas de gestación. Tumorción placentaria compatible con corioangioma, sin modificaciones aparentes en sus dimensiones. **Figura 2**

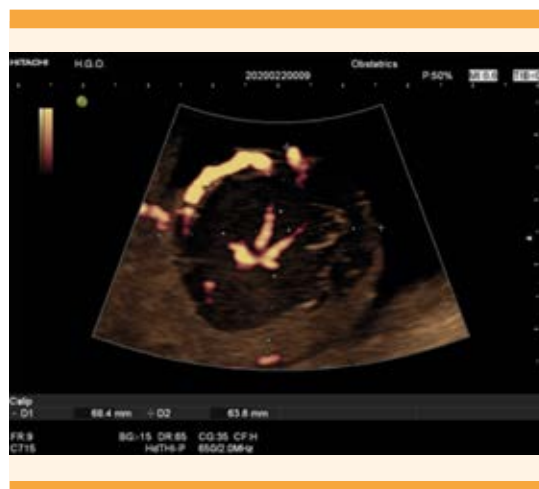

Figura 1. Dimensiones tumorales 68.4 x 63.6 mm.

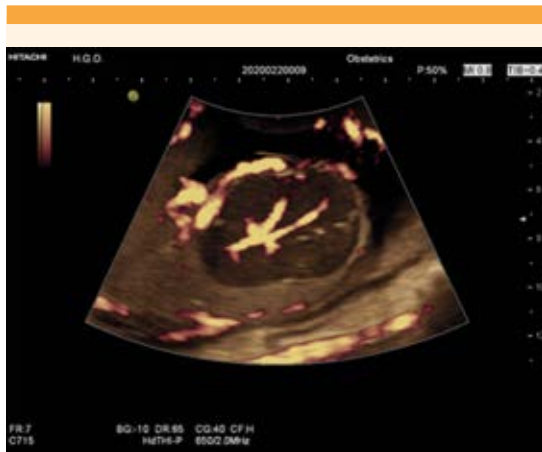

Figura 2. Masa intraparenquimatosa placentaria hipoeocogénica, con refuerzo central y periférico a la aplicación de Doppler color.

Durante el estudio de imagen, la paciente mostró actividad uterina. En la valoración en Urgencias ginecoobstétricas la encontraron en trabajo de parto en fase latente, por eso se decidió la cesárea; nació una niña viva, de 3100 g, 49.5 cm, Apgar: 8-9, Capurro de 38.2 semanas de gestación, Silverman-Anderson: 0. La placenta se envió a Patología para su valoración y confirmación del diagnóstico (**Figura 3**). Como método definitivo de control de fertilidad se practicó fimbrectomía tipo Kroener. La intervención quirúrgica finalizó con un sangrado estimado de 350 mL. La paciente permaneció hospitalizada, al igual que el recién nacido, durante 2 días posteriores al evento obstétrico. Por la adecuada evolución posquirúrgica se dieron de alta del hospital la recién nacida y su madre.

El servicio de Patología reportó:

- Evaluación macroscópica: placenta monocorial monoamniótica, de 505 g, disco placentario con dimensiones de 16 x 16 x 3.5 cm, cordón umbilical de 8 x 12 cm, de inserción central, 3 luces vasculares en su interior. En la periferia del disco

placentario se observó un corioangioma placentario de 5 cm de diámetro mayor, de consistencia semifirme y de bordes bien definidos. **Figura 3**

- En los cortes histológicos se observaron vellosidades coriales terciarias, con maduración heterogénea, algunas pequeñas y cortas, con aumento de nudos sinciciales en el 50% de espesor placentario y los infartos. **Figura 4**

DISCUSIÓN

En los últimos años se ha renovado el interés por el corioangioma debido a las mayores oportunidades del diagnóstico prenatal derivadas de los avances en la ecografía y la imagen de Doppler. En el embarazo está indicada una evaluación ecográfica detallada que incluya no solo al feto sino a la placenta.⁴

Para distinguir los corioangiomas de otras masas placentarias es necesario el Doppler color y demostrar un aumento del flujo sanguíneo. Las posibles modalidades de tratamiento de pacien-

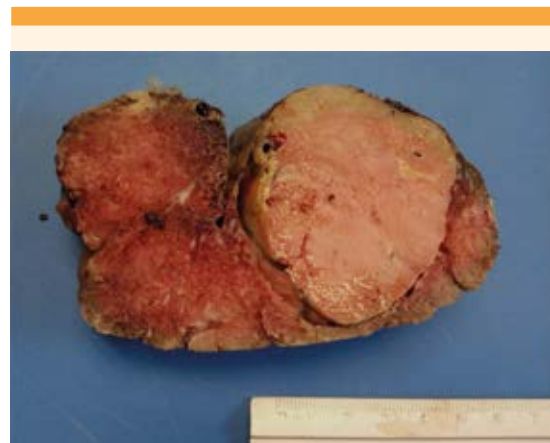


Figura 3. Disco placentario al corte; en la periferia se observa el corioangioma de 5 cm de diámetro, encapsulado y color rosa-marrón.

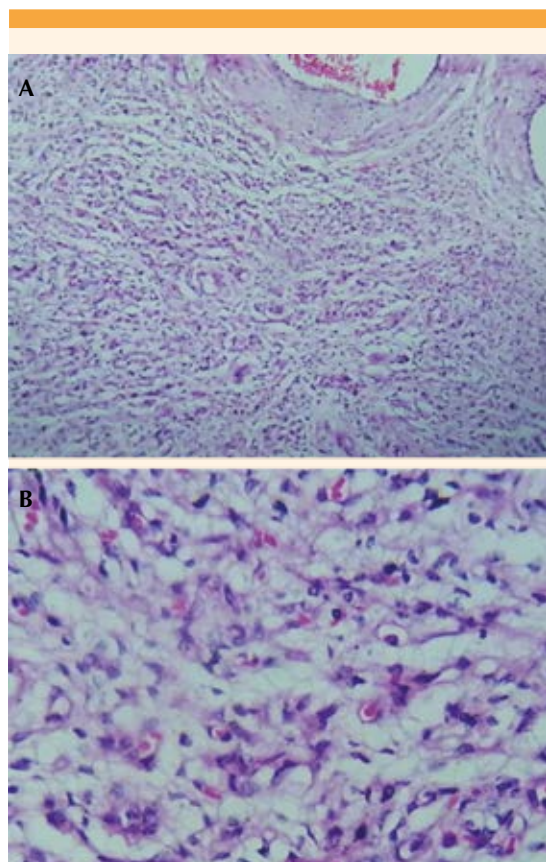


Figura 4. Cortes histológicos de la neoplasia. **A.** Aumento 10X con abundantes vasos en estroma laxo. **B.** Aumento 40X. Se observa el detalle celular y los vasos sin atipia.

tes con corioangiomas están abundantemente reportadas, aunque están más allá del alcance de todos.⁷

Muchos de los corioangiomas placentarios comprobados histológicamente pueden no estar asociados con desenlaces perinatales adversos significativos. Los polihidramnios, hidrops o la anemia fetal pueden asociarse con mayores tasas de ingreso a cuidados intensivos neonatales, menor peso al nacer y finalización del embarazo mediante cesárea.^{7,10} La atención debe centrarse en el diagnóstico prenatal. A pesar de los

avances en la ecografía, la tasa de detección de corioangiomas placentarios pequeños es baja y esto podría representar el examen relativamente menos completo de la placenta en comparación con el feto. Si bien la incidencia de esta afección es baja, el examen detallado de la placenta mediante ecografía, de preferencia con la incorporación de imágenes de flujo en color, podría permitir identificar más casos. El diagnóstico más temprano puede derivar en mejores desenlaces, con un seguimiento más cercano de los embarazos afectados, con intervenciones terapéuticas según se indique en caso de complicaciones.^{7,9}

CONCLUSIONES

Para fortalecer el diagnóstico prenatal es necesario entender la influencia del corioangioma placentario en el feto y la madre; conocer los casos seleccionados que requerirán terapia fetal en caso de complicaciones. Es decisivo el seguimiento cuidadoso a través de la vigilancia ecográfica de la placenta y el feto.

REFERENCIAS

1. Lim Foong, Coleman A, Polzin, Jaekle W, et al. Giant Chorioangiomas: Perinatal Outcomes and Techniques in Fetoscopic Devascularization. *Fetal Diagnosis and Therapy* 2015; 37 (1): 18-23. <https://doi.org/10.1159/000363600>
2. Sepúlveda W, Wong AE, Herrera L, Dezerega L, Devoto JC. Endoscopic laser coagulation of feeding vessels in large placental chorioangiomas: report of three cases and review of invasive treatment options. *Prenatal Diagnosis* 2009; 29 (3): 201-6. <https://doi.org/10.1002/pd.2197>
3. Buca D, Iacovella C, Khalil A, Rizzo G, et al. Perinatal outcome of pregnancies complicated by placental chorioangioma: a systematic review and meta-analysis. *J Ultrasound Med* 2019; 55(1): 441-49. doi:10.1002/uog.20304.
4. Iacovella C, Chandrasekaran N, Khalil A, Bhide A, et al. Fetal and placental vascular tumors: persistent fetal hyperdynamic status predisposes to poorer long-term neurodevelopmental outcome. *J Ultrasound Med* 2014; 43 (6): 658-61. <https://doi.org/10.1002/uog.13272>
5. Liu Haiyan, Gu Weirong, Li Xiaotian. Natural history and pregnancy outcome in patients with placental chorioangioma. *Journal of Clinical Ultrasound* 2014; 42(2): 74-80. <https://doi.org/10.1002/jcu.22101>

6. Zanardini C, Papageorghiou A, Bhide A, Thilaganathan B. Giant placental chorioangioma: natural history and pregnancy outcome. *Ultrasound in Obstetrics & Gynecology* 2010; 35 (3): 332-36. <https://doi.org/10.1002/uog.7451>
7. Wou K, Chen MF, Mallozzi A, Brown RN, Shrim A. Pregnancy outcomes and ultrasonographic diagnosis in patients with histologically-proven placental chorioangioma. *Placenta* 2011; 32 (9): 671-74. <https://doi.org/10.1016/j.placenta.2011.06.007>
8. Gajewska K, Herinckx A, Holoye A, D'Haene N, et al. Antenatal embolization of a large chorioangioma by percutaneous Glubran 2 injection. *J Ultrasound Med* 2010; 36 (6): 773-75. <https://doi.org/10.1002/uog.8806>
9. Muñoz López M, Comas Gabriel C, Torres Mund M, Muñoz Prades A, et al. Diagnóstico prenatal de corioangioma placentario y gestación a término. *Prog en Obstet y Ginecol* 2013; 56 (2): 94-100. <https://doi.org/10.1016/j.pog.2012.05.009>
10. Jones K, Tierney K, Grubbs BH, Pruetz JD, et al. Fetoscopic laser photocoagulation of feeding vessels to a large placental chorioangioma following fetal deterioration after amnioreduction. *Fetal Diagn and Ther* 2012; 31 (3): 191-95. <https://doi.org/10.1159/000331944>

CITACIÓN ACTUAL

De acuerdo con las principales bases de datos y repositorios internacionales, la nueva forma de citación para publicaciones periódicas, digitales (revistas en línea), libros o cualquier tipo de referencia que incluya número doi (por sus siglas en inglés: Digital Object Identifier) será de la siguiente forma:

REFERENCIAS

1. Yang M, Gou, ZW, Deng CJ, Liang X, et al.* A comparative study of three different forecasting methods for trial of labor after cesarean section. *J Obstet Gynaecol Res.* 2017;25(11):239-42. <https://doi.org/10.1016/j.gyobfe.2015.04..0015>**

* Cuando la referencia contiene hasta tres autores, éstos se colocarán de forma completa. En caso de 5 autores o más, solo se colocan cuatro, seguidos de la palabra en latín "et al".

** El registro Doi deberá colocarse con el link completo (como se indica en el ejemplo).