



Metaplasia ósea de endometrio: un raro diagnóstico diferencial de DIU traslocado: tratamiento histeroscópico. Reporte de caso

Endometrial osseous metaplasia: a rare differential diagnosis of translocated IUD: hysteroscopic management. Case Report.

Azael Jiménez-Bonola,¹ Miguel Ángel Valencia-Torres,² Alma Karina Olivares-Montano³

Resumen

ANTECEDENTES: La metaplasia ósea de endometrio tiene una incidencia estimada de 3 casos por cada 10,000 mujeres y hay pocos casos reportados. Los síntomas son inespecíficos: dolor pélvico crónico, sangrado uterino anormal, dismenorrea y dispareunia. La mayoría de las pacientes padece infertilidad primaria o secundaria. Existen diferentes teorías de su fisiopatología. La ecografía pélvica endovaginal bidimensional desempeña un papel decisivo en el diagnóstico; la mayoría de los casos son un hallazgo de una estructura típica que mimetiza a un dispositivo intrauterino.

CASO CLÍNICO: Paciente de 47 años, en la perimenopausia, con dolor pélvico crónico y sangrado uterino anormal. Acudió a consulta con un dispositivo intrauterino traslocado, advertido en la ultrasonografía de revisión ginecológica rutinaria, con antecedente aparente de habérselo retirado hacía 21 años. Durante la exploración no se observaron las riendas del DIU. En la histeroscopia de consultorio se observó metaplasia ósea de endometrio; se extrajeron los fragmentos óseos y los síntomas disminuyeron. Continuó en seguimiento en la clínica de climaterio, para tratamiento de los síntomas perimenopáusicos.

CONCLUSIONES: La metaplasia ósea de endometrio es rara, con muy pocos casos reportados en el mundo, quizá por ser subdiagnosticada. La fisiopatología aún no es clara, aunque se aceptan sus diferentes teorías. Debe sospecharse en pacientes sin dispositivo intrauterino, ante hallazgos ultrasonográficos compatibles con su localización, asociados con sangrado uterino anormal y dolor pélvico crónico. La mayoría de los casos reportados se asocian con infertilidad. El diagnóstico definitivo y el tratamiento es con histeroscopia de consultorio, con grasper o resectoscopia histeroscópica.

PALABRAS CLAVE: Metaplasia ósea de endometrio; sangrado uterino anormal; dismenorrea; dispareunia; infertilidad secundaria; incidencia.

Abstract

BACKGROUND: Endometrial osseous metaplasia has an estimated incidence of 3 cases per 10,000 women and there are few reported cases. Symptoms are nonspecific: chronic pelvic pain, abnormal uterine bleeding, dysmenorrhea and dyspareunia. Most patients suffer from primary or secondary infertility. There are different theories of its pathophysiology. Two-dimensional endovaginal pelvic ultrasound plays a decisive role in the diagnosis; most cases are an incidental finding with a typical structure mimicking an intrauterine device.

CLINICAL CASE: 47-year-old female patient, in perimenopause, with chronic pelvic pain and abnormal uterine bleeding. She came for consultation with a translocated intrauterine device, noticed in the routine gynecological ultrasonography, with an

¹ Residente de Alta Especialidad de Cirugía Endoscópica Ginecológica, Hospital 1° de Octubre, ISSSTE, Ciudad de México.

² Jefe del Departamento de Cirugía Endoscópica Ginecológica, Hospital de la Mujer, Ciudad de México.

³ Jefa del Departamento de Patología, Hospital de la Mujer, Ciudad de México.

Recibido: agosto 2020

Aceptado: septiembre 2020

Correspondencia

Azael Jiménez-Bonola
lapared03@hotmail.com

Este artículo debe citarse como:

Jiménez-Bonola AJ, Valencia-Torres MA, Olivares-Montano AK. Metaplasia ósea de endometrio: un raro diagnóstico diferencial de DIU traslocado: tratamiento histeroscópico. Reporte de Caso. Ginecol Obstet Mex. 2021; 89 (4): 336-342.
<https://doi.org/10.24245/gom.v89i4.4615>



apparent history of having had it removed 21 years ago. During the examination the reins of the IUD were not observed. Office hysteroscopy showed endometrial bone metaplasia; the bone fragments were removed, and her symptoms subsided. She continued to be followed up in the climacteric clinic for treatment of perimenopausal symptoms.

CONCLUSIONS: Endometrial bone metaplasia is rare, with very few cases reported worldwide, perhaps because it is underdiagnosed. The pathophysiology is still unclear, although its different theories are accepted. It should be suspected in patients without an intrauterine device, in the presence of ultrasonographic findings compatible with its location, associated with abnormal uterine bleeding and chronic pelvic pain. Most of the reported cases are associated with infertility. The definitive diagnosis and treatment is with office hysteroscopy, with grasper or hysteroscopic resectoscope.

KEYWORDS: Endometrial osseous metaplasia; Abnormal uterine bleeding; Dysmenorrhea; Dyspareunia; Secondary infertility; Incidence.

ANTECEDENTES

La metaplasia ósea es extremadamente rara asociada con la coexistencia de hueso en el endometrio. La incidencia estimada es de 3 casos por cada 10,000 mujeres.¹ El reporte mundial es de alrededor de 155 casos.² Incluso 80% de los casos sobreviven después de un embarazo. Los síntomas son inespecíficos: dolor pélvico crónico, sangrado uterino anormal, dismenorrea, dispareunia, infertilidad primaria y secundaria porque el hueso en el endometrio actúa como un dispositivo intrauterino (cuerpo extraño), incluso en la menstruación llega a haber eliminación espontánea de fragmentos óseos.^{1,2,3}

Existen diferentes teorías acerca de su fisiopatología. El patólogo alemán Rudolf Virchow descubrió la existencia de hueso en el endometrio en 1884, que atribuyó a la diferenciación espontánea de fibroblastos en osteoblastos. Posteriormente, en 1901 Meyer reportó, nuevamente, la existencia de tejido óseo en el útero. En 1923 Thaler lo vinculó con el antecedente de aborto.³ Fue hasta 1978 cuando Waxman consideró, también, que esta osificación apa-

rece debido a la retención de hueso fetal, calcificación distrófica y osificación del tejido fetal residual después de un aborto. Todas las pacientes con la osificación endometrial tenían antecedente de aborto desde 8 semanas hasta 37 años antes del diagnóstico de metaplasia ósea.⁴ Esta teoría se sostiene porque en casi todos los casos de metaplasia ósea de endometrio las pacientes tienen antecedente de aborto.⁵ En 2008 Tulandi y colaboradores extrajeron ADN de linfocitos periféricos de una paciente con metaplasia ósea de endometrio y llevaron a cabo un ensayo genético basado en la reacción en cadena de la polimerasa utilizando 17 marcadores de repetición de microsátélites polimórficos y los compararon con los genotipos obtenidos de muestras de ADN materno y de la metaplasia ósea para determinar si el origen de la muestra era fetal o materno. El análisis genético de la muestra apoya la noción de un origen fetal del tejido calcificado. Esto se basa en la existencia de nuevos alelos en la muestra de tejido que no encuentran en el ADN de la madre.⁶ En 2009 Cayuela y colaboradores confirmaron el mismo origen genético de la metaplasia materna comparando entre el ADN de la madre y el

fragmento óseo extraído, lo que corroboró un origen genético idéntico. Esto demostró que la entidad era una verdadera metaplasia y el hueso “no” provenía del feto.⁷

Otra teoría se basa en la coexistencia de células totipotentes en el endometrio, células progenitoras epiteliales y células madre mesenquimales, con la capacidad de transformarse en hueso y cartílago. Esto puede explicar los casos de infertilidad primaria y sin antecedentes obstétricos.⁸

La metaplasia de novo de células estromales multipotenciales que se encuentran en la respuesta del endometrio a un traumatismo o inflamación crónica también es una teoría aceptada, lo mismo que la calcificación distrófica de tejidos necróticos retenidos y trastornos metabólicos de calcio y vitamina D.⁹

La ecografía endovaginal bidimensional desempeña un papel primordial en el diagnóstico. Puede ser un hallazgo fortuito. La estructura típica hiperecoica lineal bien diferenciada de la imagen, que casi siempre se ubica en el centro, llena la cavidad endometrial. El endometrio proyecta una sombra acústica posterior que puede recordar a las imágenes por ultrasonido de los dispositivos intrauterinos de cobre.¹⁰ **Figura 1**

La histeroscopia confirma el diagnóstico y es el procedimiento terapéutico de elección. Las pacientes suelen recuperar la fertilidad luego de la extracción de los fragmentos óseos. La extracción completa de los fragmentos óseos por histeroscopia es el enfoque más seguro y también confirma la eliminación completa con visualización directa.¹¹

El objetivo de reportar este caso clínico es por la baja incidencia del diagnóstico de metaplasia ósea de endometrio que, en muchos casos, se asocia con infertilidad y síntomas inespecíficos.

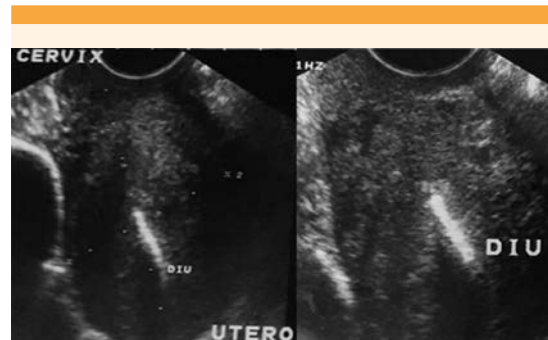


Figura 1. Ultrasonido 2D en el que se observa material hiperecoicógeno que llena la cavidad endometrial. Imagen ultrasonográfica característica de una metaplasia ósea de endometrio que mimetiza un dispositivo intrauterino.

Los casos son aún más excepcionales en pacientes perimenopáusicas.

CASO CLINICO

Paciente de 47 años que acudió a consulta debido a un dolor pélvico crónico, sangrado uterino anormal de un año de evolución. Insistió que tenía un dispositivo intrauterino como hallazgo ultrasonográfico en una revisión ginecológica rutinaria con antecedente de haberse retirado, aparentemente, hacía 21 años.

Antecedentes ginecoobstétricos: 3 embarazos, 2 abortos y 1 parto. Sus ciclos menstruales eran irregulares. Peso 58.3 kg, talla 1.61 m, IMC: 22.5. Síntomas perimenopáusicos: 2 bochornos durante el día y 1 por la noche; irritabilidad, depresión, cefalea, fatiga, insomnio, ansiedad, disminución de la capacidad de concentración y del deseo sexual.

Reporte de ultrasonido pélvico endovaginal: útero en retroflexión y central de 80 x 46 x 52 mm, morfología piriforme, bordes regulares, patrón micronodular homogéneo, ecografía endometrial central con grosor de 6 mm y eco-



genicidad homogénea. El espacio endometrial estaba ocupado por un dispositivo intrauterino.

Figura 1

Durante la exploración en el servicio de Urgencias, con especuloscopia, no se observaron riendas de DIU por lo que se envió a la unidad de endoscopia con diagnóstico de dispositivo intrauterino traslocado y dolor pélvico secundario.

En la histeroscopia de consultorio se encontró a la vagina sin alteraciones, lo mismo que el orificio cervical externo. El canal endocervical tenía estenosis parcial a la altura del orificio cervical interno. La cavidad uterina era de tamaño normal, con endometrio atrófico. Se visualizaron ambos ostium y estaba ocupada por la lámina cribiforme de aspecto óseo (Figura 2). Con un Grasper histeroscópico se fragmentó y extrajo en su totalidad sin complicaciones. (Figuras 3, 4) El

reporte de patología confirmó el diagnóstico de metaplasia ósea de endometrio, con trabéculas óseas y escasos fragmentos de endometrio atrófico. Figura 5

Enseguida de la extracción de la metaplasia ósea de endometrio la paciente experimentó la disminución del dolor pélvico crónico, sin sangrado uterino. Se dio de alta del servicio de Cirugía endoscópica ginecológica y continuó en vigilancia en la Clínica de Climaterio para control y tratamiento de los síntomas menopáusicos.

DISCUSIÓN

La metaplasia ósea de endometrio es rara, casi siempre se diagnostica debido a un hallazgo fortuito, como en el caso expuesto. Los autores coinciden con Llata y colaboradores en que

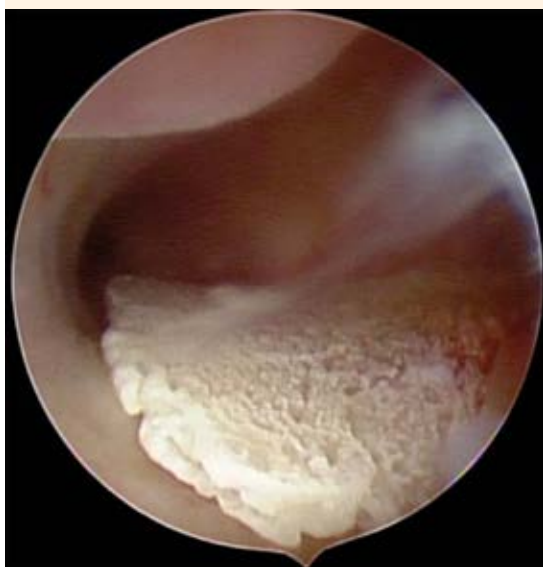

Figura 2. Cavidad uterina de tamaño normal, con endometrio atrófico ocupada por una lámina cribiforme de aspecto óseo de aproximadamente 2.5 x 1 x 0.3 cm.

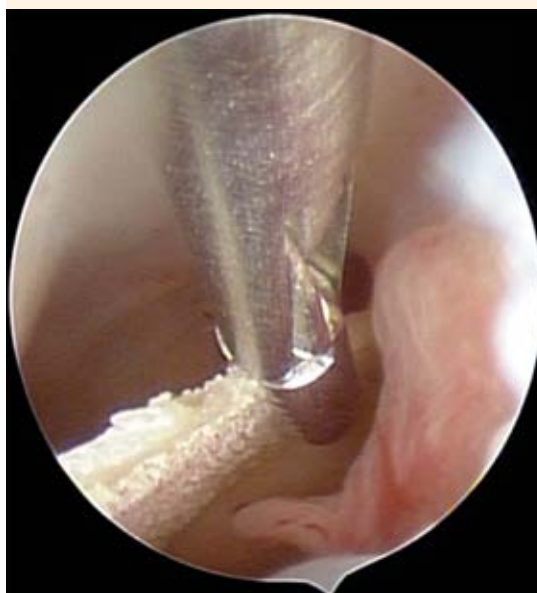

Figura 3. Grasper histeroscópico de 2 mm de diámetro, 34 cm de longitud que fragmenta la lámina cribiforme, de aspecto óseo. Se extrajo en su totalidad.

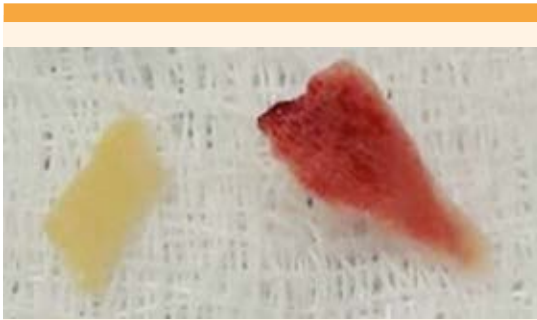

Figura 4. Hallazgos macroscópicos de metaplasia ósea de endometrio. Fragmentos de tejido, color blanco amarillento y de aspecto hemorrágico, ambos irregularmente aplanados, de consistencia dura y apariencia ósea.

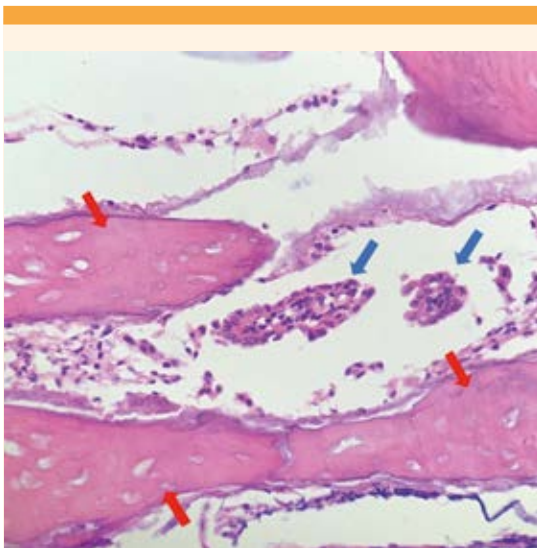


Figura 5. Hallazgos histopatológicos 40 x. Metaplasia ósea de endometrio corroborada por patología. Se observan trabéculas óseas (flecha roja) con escasos fragmentos de endometrio atrófico (flecha azul).

esta metaplasia puede ser más frecuente de lo informado en la bibliografía, consecuencia del subdiagnóstico.¹²

En relación con las diferentes teorías de la metaplasia ósea de endometrio, las que pueden explicar el caso clínico aquí expuesto van desde la retención de huesos fetales y osificación del tejido fetal residual después de un aborto⁴ (la paciente del caso tenía antecedente de dos abortos) hasta la metaplasia de novo de células estromales multipotenciales como posible respuesta del endometrio a la inflamación crónica⁹ con el antecedente de DIU hacía 21 años. Lamentablemente no fue posible practicar un ensayo genético entre el ADN del tejido óseo y materno para poder determinar el origen de la metaplasia con respecto a lo publicado por Tulandi y Cayuela.^{6,7}

La mayoría de las pacientes con metaplasia ósea de endometrio tienen manifestaciones clínicas variables e inespecíficas: alteraciones menstruales, dismenorrea, secreción vaginal, dolor pélvico crónico, aunque la mayoría de los casos reportados cursan con infertilidad primaria o secundaria,⁶⁻¹² llama la atención en este caso que la paciente se encontraba en la perimenopausia y no refería haber experimentado problemas de infertilidad durante su edad reproductiva. Existen muy pocos casos similares de metaplasia ósea de endometrio en pacientes perimenopáusicas con alteraciones menstruales, como el reportado por Nigary y colaboradores donde el tratamiento fue con histerectomía total.¹³

Las pacientes con infertilidad regularmente logran un embarazo posterior a la extracción de los fragmentos óseos. Existen series de casos de embarazos espontáneos subsecuentes posteriores al tratamiento de la metaplasia ósea de endometrio.^{14,15}

El ultrasonido pélvico endovaginal de dos dimensiones se utiliza mucho en las revisiones ginecológicas de rutina. El médico debe estar alerta si en la exploración ultrasonográfica aparece una estructura intrauterina que ase-



meja un DIU en una paciente con infertilidad o sospechar, como en la paciente del caso, alteraciones menstruales acompañadas de dolor pélvico crónico con antecedentes de abortos sin tener un dispositivo intrauterino. Es importante recordar la imagen ultrasonográfica típica con áreas hiperecoicas lineales o irregulares dentro del endometrio que proyectan sombras acústicas posteriores (**Figura 1**) que, en ocasiones, también ocupan las regiones ístmica del útero y la endocervical.¹⁶

La histeroscopia es el método diagnóstico y terapéutico óptimo para tratar a las pacientes con metaplasia ósea de endometrio.¹⁷ Acharya y colaboradores, en 1993, reportaron el primer informe de resectoscopia endoscópica para diagnosticar y tratar a una mujer con metaplasia ósea de endometrio.¹⁸ En el caso clínico aquí comunicado no se requirió un resectoscopio porque el Grasper histeroscópico fue suficiente para fragmentar y extraer por completo las piezas óseas. La mayoría de los casos clínicos y series de casos¹⁶ coinciden en la histeroscopia como la mejor manera de tratamiento con Grasper histeroscópico¹ o resectoscopio con asa bipolar.^{17,18}

CONCLUSIONES

La metaplasia ósea de endometrio es un padecimiento con muy pocos casos reportados, quizá por subdiagnóstico. La fisiopatología aún no es clara, aunque se aceptan sus diferentes teorías. Debe sospecharse en pacientes sin dispositivo intrauterino ante hallazgos ultrasonográficos compatibles con éste, asociados con sangrado uterino anormal y dolor pélvico crónico. La mayoría de los casos publicados se asocian con infertilidad. El diagnóstico definitivo y tratamiento es mediante histeroscopia de consultorio, con Grasper o resectoscopio histeroscópico.

REFERENCIAS

1. Madaan M, Suman S, Sharma R, Kapoor N, Garg P, Raj S. Osseous metaplasia of the endometrium and successful hysteroscopic resection: A report of two cases and a review of the literature. *Asian J Endoscop Surg* 2015; 8 (1): 63-66. doi.10.1111/ases.12153
2. Khan SN, Modi M, Hoyos LR, Imudia AN, Awonuga AO. Bone in the endometrium: A review. *Int J Fertil and Steril* 2016; 10 (2): 154-61. <https://doi.org/10.22074/ijfs.2016.4904>
3. Álvarez-Ojeda OM, García-Villamizar DS, García-Ramírez CA. Endometrial osseous metaplasia. Hospital Universitario de Santander. Universidad Industrial de Santander, Colombia. *Revista Cubana de Obstetricia y Ginecología* 2016; 42 (4): 512-18. <http://scielo.sld.cu/pdf/gin/v42n4/gin10416.pdf>
4. Waxman M, Moussouris HF. Endometrial ossification following an abortion. *American Journal of Obstetrics and Gynecology* 1978; 130 (5): 587-88. doi.org/10.1016/0002-9378(78)90083-2.
5. Gainder S, Arora P, Dhaliwal LK. Retained intrauterine bony fragments as a cause of secondary infertility in a Tertiary Level Indian Hospital. *Journal of Human Reproductive Sciences* 2018; 11 (3): 286-90. doi. 10.4103/jhrs.JHRS_33_18
6. Tulandi T, Al-Sunaidi M, Arseneau J, et al. Calcified tissue of fetal origin in utero. *Fertility and Sterility* 2008; 89 (1): 217-18. doi.10.1016/j.fertnstert.2007.06.103
7. Cayuela E, Perez-Medina T, Vilanova J, et al. True osseous metaplasia of the endometrium: the bone is not from a fetus. *Fertility and Sterility* 2009; 91 (4): 1293. doi.10.1016/J.FERTNSTERT.2008.12.026
8. Van der Merwe JP, Kruger TF, Slabbert D. Osseous metaplasia of the endometrium. *South African Journal of Obstetrics and Gynaecology* 2014; 20 (1): 37-38. doi.10.7196/SAJOG.727
9. Garg D, Bekker G, Akselrod F, Narasimhulu DM. Endometrial osseous metaplasia: an unusual cause of infertility. *BMJ* 2015; 2015 (76): 1-3. doi.10.1136/bcr-2015-209523.
10. Grigore M, Pristavu A, Gafitanu D. Ultrasound features of osseous metaplasia of the endometrium-Case series and review of the literature. *Clin Imaging*. 2018; 52 (16): 260-63. doi.10.1016/J.CLINIMAG.2018.08.006.
11. Alorini M, Azis M, Gromez A, Piton N, Sabourin JC. Endometrial osseous metaplasia: A case report. *Annales de Pathologie* 2017; 37 (6): 488-90. <https://doi.org/10.1016/j.anpat.2017.10.011>.
12. Llata ES, de Sánchez MRM, Solano MR. Metaplasia ósea del endometrio: ¿enfermedad rara o infra-diagnosticada? Reporte de caso. *Clínica e Investigación en Ginecología y Obstetricia* 2018; 45(1) : 32-35. <https://doi.org/10.1016/j.gine.2016.06.003>.

13. Nigar A, Yadav YK, Hakim S. Endometrial osseous metaplasia—A rare presentation of polymenorrhagia: A case report. *Journal of Clinical and Diagnostic Research* 2015; 9 (4): 7-8. <https://doi.org/10.7860/jcdr/2015/12221.5844>.
14. Gurkan Bozdog, Sezcan Mumusoglu, Selen Dogan, Ibrahim Esinler, Serdar Gunalp. Osseous Metaplasia and Subsequent Spontaneous Pregnancy Chance: A case report and review of the literature *Gynecol Obstet Invest* 2015; 80 (4): 217-22. doi. 10.1159/000439529.
15. Ankit B, Chotaliya DMRD, Shenaz GA; Saifi MD, Gayathri A. Sonographic appearance of endometrial osseous metaplasia. *J Clin Ultrasound*. 2018; 46 (8): 536-39. doi. 10.1002/jcu.22587.
16. Pereira MC, Vaz MM, Miranda SP, Araujo SR, Menezes DB, das Chagas Medeiros F. Uterine cavity calcifications: report of 7 cases and systematic literature review. *J Minim Invasive Gynecol*. 2014; 21 (3): 346-52. doi. 10.1016/j.jmig.2013.11.001.
17. Lainas T, Zorzovilis I, Petsas G, Alexopoulou E, et al. Osseous metaplasia: Case report and review. *Fertility and Sterility* 2004; 82 (5): 1433-35. <https://doi.org/10.1016/j.fertnstert.2004.04.055>.
18. Acharya U, Pinion SB, Parkin DE, Hamilton MP. Osseous metaplasia of the endometrium treated by hysteroscopic resection. *Br J Obstet Gynaecol*. 1993; 100 (4): 391-92. doi. 10.1111/j.1471-0528.1993.tb12988.x.

CITACIÓN ACTUAL

De acuerdo con las principales bases de datos y repositorios internacionales, la nueva forma de citación para publicaciones periódicas, digitales (revistas en línea), libros o cualquier tipo de referencia que incluya número doi (por sus siglas en inglés: Digital Object Identifier) será de la siguiente forma:

REFERENCIAS

1. Yang M, Gou, ZW, Deng CJ, Liang X, et al.* A comparative study of three different forecasting methods for trial of labor after cesarean section. *J Obstet Gynaecol Res*. 2017;25(11):239-42. <https://doi.org/10.1016/j.gyobfe.2015.04..015>**
- * Cuando la referencia contiene hasta tres autores, éstos se colocarán de forma completa. En caso de 5 autores o más, solo se colocan cuatro, seguidos de la palabra en latín “et al”.
- ** El registro Doi deberá colocarse con el link completo (como se indica en el ejemplo), sin punto final, salvo que así lo señale su cita original.