



Vólvulo colónico recidivado en una mujer embarazada: tratamiento endoscópico

Recurrent colonic volvulus in pregnancy: endoscopic treatment.

Esteban Agustín González-Salazar,^{1,2} Carolina Vanetta,² María Fernanda Lage,³ Mariano Martín Marcolongo,⁴ Gustavo Hernán Izbizky,³ Gustavo Leandro Rossi^{1,2}

Resumen

ANTECEDENTES: La oclusión intestinal durante el embarazo es poco frecuente e implica una alta mortalidad fetal y materna, generalmente asociada con el retraso en el diagnóstico. Una de las causas es el vólvulo colónico, casi siempre asociado con pacientes añosos postrados.

CASO CLÍNICO: Paciente de 32 años, con antecedentes de colectomía izquierda laparoscópica por dolicomegasigma, en la trigésima semana de embarazo. Acudió a urgencias con dolor abdominal cólico y vómitos. La ecografía mostró líquido libre y distensión colónica. La TAC planteó la sospecha de un vólvulo colónico. La videocolonoscopia resultó efectiva para resolver el cuadro. El embarazo continuó sin nuevas intercurencias y se finalizó en la semana 40 mediante cesárea electiva, sin complicaciones para la madre ni para el recién nacido.

CONCLUSIONES: El vólvulo de colon es excepcional durante el embarazo. Su diagnóstico representa un desafío debido a que los síntomas son semejantes a los del embarazo; además, se carece de un consenso que indique cuál es el mejor estudio diagnóstico. El médico debe tener la sospecha de su posibilidad. El procedimiento endoscópico para remediarlo es una buena opción en ausencia de síntomas peritoneales o sufrimiento fetal.

PALABRAS CLAVE: Oclusión intestinal; obstrucción intestinal; vólvulo; vólvulo colónico; embarazo; laparoscopia; colectomía; dolor abdominal; ultrasonografía.

Abstract

BACKGROUND: Intestinal occlusion during pregnancy is rare and involves high fetal and maternal mortality, generally associated with delayed diagnosis. One of the causes is colonic volvulus, almost always associated with elderly prostrate patients.

CLINICAL CASE: A 32-year-old patient with a history of laparoscopic left colectomy for dolichomegasigma, in the thirtieth week of pregnancy. She came to the emergency room with colicky abdominal pain and vomiting. Ultrasound showed free fluid and colonic distension. CT scan raised the suspicion of a colonic volvulus. Videocolonoscopy was effective in resolving the picture. The pregnancy continued without further intercurences and was terminated at 40 weeks by elective cesarean section, with no complications for the mother or the newborn.

CONCLUSIONS: Colon volvulus is exceptional during pregnancy. Its diagnosis represents a challenge because the symptoms are similar to those of pregnancy; in addition, there is no consensus on the best diagnostic study. The physician must be suspicious of its possibility. Endoscopic remediation is a good option in the absence of peritoneal symptoms or fetal distress.

KEYWORDS: Intestinal occlusion; Intestinal obstruction; Volvulus; Colonic volvulus; Pregnancy; Laparoscopic; Colectomy; Abdominal pain; Ultrasonography.

¹ Sector de Coloproctología.

² Servicio de Cirugía general.

³ Servicio de Obstetricia.

⁴ Servicio de Gastroenterología.

Hospital Italiano de Buenos Aires, Buenos Aires, Argentina.

Recibido: agosto 2020

Aceptado: septiembre 2020

Correspondencia

Esteban González Salazar
esteban.gonzalez@hospitalitaliano.org.ar

Este artículo debe citarse como:

González-Salazar EA, Vanetta C, Lage MF, Marcolongo MM, Izbizky GH, Rossi GL. Vólvulo colónico recidivado en una mujer embarazada: tratamiento endoscópico. Ginecol Obstet Mex. 2021; 89 (3): 274-278.

<https://doi.org/10.24245/gom.v89i3.4553>

ANTECEDENTES

El vólvulo colónico en mujeres embarazadas es una complicación sumamente rara, con alta mortalidad materna y fetal.^{1,2,3} El vólvulo se origina por la rotación del colon sobre su eje mesentérico. El retraso en el diagnóstico condiciona la isquemia, la perforación y la peritonitis, por lo que el diagnóstico temprano y el tratamiento son decisivos para disminuir la mortalidad. Las complicaciones fetales incluyen: parto prematuro, muerte intrauterina y sepsis neonatal.⁴ Se comunica el caso de una paciente con diagnóstico durante el embarazo de vólvulo de colon descendente tratada conservadoramente mediante endoscopia flexible.

CASO CLÍNICO

Paciente de 32 años, en la trigésima semana de embarazo, con antecedentes de colectomía izquierda laparoscópica por dolicomegasigma. Acudió a Urgencias debido a dolor abdominal cólico y vómitos de 48 horas de evolución, acompañados de falta de eliminación de gases y materia fecal. En el examen físico se apreció distensión abdominal acentuada y en el tacto rectal ampolla vacía. Por lo que hace a la auscultación ginecoobstétrica se encontró con tono uterino normal y ausencia de actividad por palpación fúndica. El cuello uterino se encontró cerrado y blando.

En los estudios de laboratorio se reportaron: 21,000 leucocitos por mm^3 , con 91% de neutrófilos y el resto de los valores dentro de parámetros normales. La ecografía abdominal mostró gran interposición gaseosa y líquido libre. La radiografía directa de abdomen evidenció una marcada distensión del marco colónico, con niveles hidroaéreos (**Figura 1**). Ante la probabilidad de amenaza de parto pretérmino se le indicó útero-inhibición, maduración pulmonar fetal y

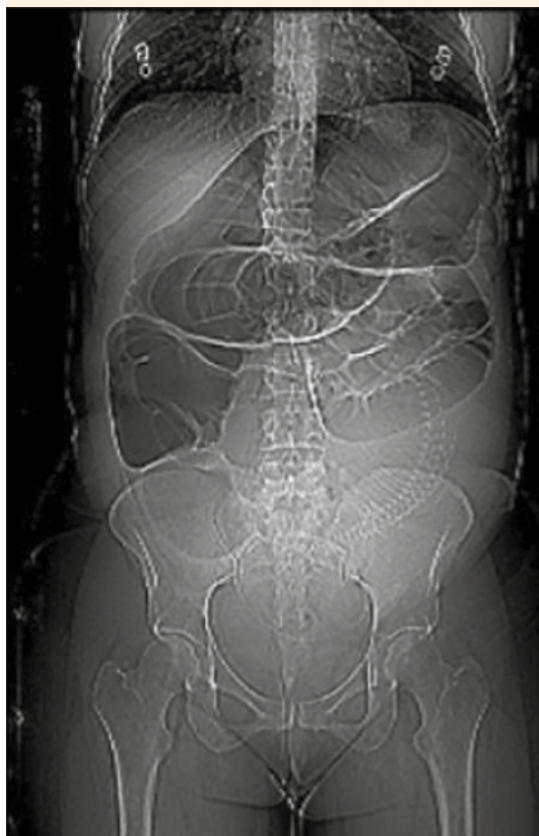

Figura 1. Radiografía de abdomen. Distensión marcada del colon y ausencia de aire en la ampolla rectal.

profilaxis antibiótica con 1000 mg de ceftriaxona e igual dosis de ornidazol.

Evolucionó con incremento del dolor abdominal y, ante la presunción diagnóstica de oclusión intestinal, se practicó una TAC que despertó la sospecha de vólvulo colónico (**Figura 2**). Debido a la estabilidad hemodinámica y a la ausencia de signos de peritonitis, se decidió una videocolonoscopia que reveló la imagen característica en “remolino” de los pliegues mucosos del colon. Durante la misma, se colocó una sonda descompresiva con desaparición inmediata del cuadro oclusivo. **Figura 3**

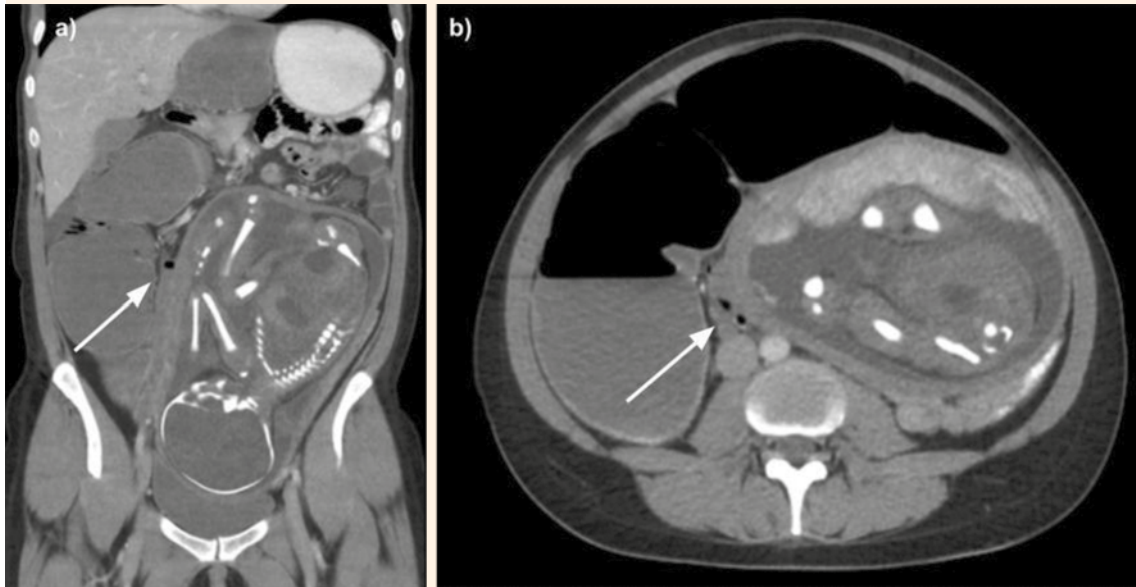


Figura 2. TAC.

a. Corte coronal. Se observa el útero con el feto ocupando la mayor parte del abdomen. Transición de calibre a nivel del colon descendido en la cirugía previa, con dilatación proximal del colon (flecha).

b. Corte axial. Colon distendido con afinamiento de su calibre hacia distal (flecha).

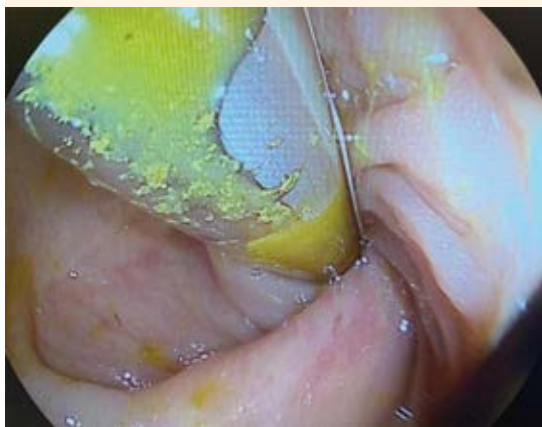

Figura 3. Colonoscopia flexible. Se observa la mucosa arremolinada del intestino.

La paciente evolucionó favorablemente y se dio de alta del hospital a los 10 días. El embarazo continuó sin complicaciones y finalizó en la semana 40 por cesárea electiva. El recién nacido tuvo un peso adecuado para la edad gestacional (3245 g) y el Apgar al nacimiento fue 7 y 8. El recién nacido y la madre cursaron el puerperio inmediato en la sala de internamiento conjunto de maternidad; se dieron de alta del hospital a las 48 horas.

DISCUSIÓN

La oclusión intestinal durante el embarazo varía entre 1 en 1500 y 1 en 63,000 gestaciones.³ Las principales causas son las adherencias del intestino delgado (60-70%) y los vólvulos en el



colon (25%).⁵ El diagnóstico se sospecha ante la aparición progresiva de dolor abdominal, náuseas, distensión y estreñimiento.

La localización más frecuente de un vólvulo es en el colon sigmoideas (40 a 80%), seguida por el ciego (10 a 40%) y, finalmente, el colon transversal-descendente (2 a 4%).⁶ Se describen condiciones predisponentes, entre las que se destacan la longitud del colon y la laxitud de su fijación. Otros factores relacionados son la dieta rica en fibras, estreñimiento, diabetes, embarazo, enfermedades neurológicas o psiquiátricas y anomalías embriológicas de la rotación intestinal.⁷

El vólvulo colónico durante el embarazo es excepcional y potencialmente fatal. Es más frecuente en mujeres multíparas y en el tercer trimestre debido a que el útero aumentado de tamaño asciende y comprime el colon elongado y laxo.⁸ La mortalidad fetal se estima en alrededor de 30% y la de la madre en 50% en caso de perforación.⁹ El diagnóstico representa un desafío y puede retrasarse porque los síntomas imitan las molestias del embarazo. Ante la sospecha diagnóstica de vólvulo intestinal, el siguiente desafío será la elección del estudio por imágenes que más convenga indicar.

La radiografía de abdomen es diagnóstica en un 60 a 70% de los casos.¹⁰ Los principales hallazgos consisten en la dilatación masiva del colon, ausencia de aire en la ampolla rectal y la visualización de algunos signos característicos: "grano de café" del intestino torcido. La TAC es el estudio por imágenes de elección, y aunque su indicación durante el embarazo es motivo de controversia, la dosis de radiación administrada por este método no excede la máxima de exposición del feto (5-10 rads);⁸ por lo tanto, es segura durante el tercer trimestre. La TAC identifica el punto de torsión, con signos específicos como el "signo del remolino" de los vasos y es

capaz de detectar complicaciones (isquemia y perforación).

En la paciente del caso, el antecedente quirúrgico por dolico megacolon hizo necesaria la TAC para excluir otras causas de oclusión intestinal (adherencias, hernias internas, tumores). Si bien la recurrencia, luego de la cirugía resectiva, es del 1.2%,¹¹ esta eventualidad debería considerarse en la mujer embarazada porque los factores predisponentes mencionados podrían aumentar su ocurrencia en este grupo.

La endoscopia flexible es el método diagnóstico y terapéutico de elección en casos no complicados.⁶ Permite evaluar la vitalidad de la mucosa e identificar otras causas de obstrucción intestinal. Atamanalp reportó una tasa de efectividad del 76% en el tratamiento endoscópico con mínima morbilidad y mortalidad.¹² En la paciente del caso, el procedimiento endoscópico evitó la reintervención y disminuyó los riesgos asociados para la madre y el feto. Sin embargo, esta técnica tiene altos índices de recurrencia y debería aplicarse solo para contemporizar la indicación quirúrgica.

El tratamiento del vólvulo colónico tiene como propósito deshacer la obstrucción y prevenir la recurrencia. El diagnóstico temprano y, por ende, el tratamiento oportuno, mejoran de manera muy significativa los desenlaces en términos de morbilidad y mortalidad materno-fetal. El tratamiento dependerá de la vitalidad del intestino y de las comorbilidades. En caso de isquemia o perforación la cirugía resectiva es lo prioritario.

En la actualidad, los factores asociados con la recidiva se han dilucidado por completo. En la bibliografía se encuentra que el rango de recurrencia es amplio y depende del tratamiento, con una variabilidad de 0 a 20% luego de la cirugía resectiva.¹¹ Determinar una estrategia terapéutica definitiva para prevenir la recurrencia constituye un tema de controversia.

Es indispensable contar con estudios de cohortes poblacionales amplias en los que puedan sustentarse las decisiones terapéuticas. No los hay porque la frecuencia del vólvulo colónico es baja, de ahí la trascendencia de reportar esta complicación para aportar conocimiento y experiencia para el diagnóstico y tratamiento de este padecimiento en la mujer embarazada.

CONCLUSIÓN

La atención exitosa de la paciente embarazada, con un cuadro de oclusión intestinal causado por un vólvulo colónico, se debió al diagnóstico temprano y la atención multidisciplinaria. El procedimiento endoscópico evita la morbilidad de una cirugía de urgencia. Esta afección requiere alta sospecha y acción rápida para evitar la isquemia intestinal que derive en un desenlace fatal para el feto y la madre.

REFERENCIAS

- Ribeiro Nascimento EF, Chechter M, Fonte FP, et al. Volvulus of the Sigmoid Colon during Pregnancy: A Case Report. *Case Rep Obstet Gynecol*. 2012; 2012: 641093. <https://doi.org/10.1155/2012/641093>.
- Khan MR, Ur Rehman S. Sigmoid volvulus in pregnancy and puerperium: a surgical and obstetric catastrophe. Report of a case and review of the world literature. *World J Emerg Surg*. 2012; 7: 10. <https://doi.org/10.1186/1749-7922-7-10>.
- Perdue PW, Johnson HW, Stafford PW. Intestinal obstruction complicating pregnancy. *Am J Surgery*. 1992; 164: 384-88. [https://doi.org/10.1016/S0002-9610\(05\)80910-9](https://doi.org/10.1016/S0002-9610(05)80910-9).
- Serafeimidis C, Waqainabete I, Creaton A, et al. Sigmoid volvulus in pregnancy: case report and review of literature. *Clin Case Rep*. 2016; 4: 759-61. doi. 10.1002/ccr3.617.
- Ródenas AP, Salas CA, Recover AA. Obstrucción intestinal durante la gestación. *Progresos de Obstetricia y Ginecología*. 2008; 51: 432-37. [https://doi.org/10.1016/S0304-5013\(08\)71111-7](https://doi.org/10.1016/S0304-5013(08)71111-7).
- Cazador AC, Coll RF, Pujol FO, et al. Colonic volvulus and recurrence of volvulus: What should we do? *Cirugía Española* 2011; 89: 237-42. doi. 10.1016/j.ciresp.2010.12.010.
- Sakimura Y, Kitamura H, Inaki N, et al. The recurrence of colonic volvulus due to nonrotation after intestinal resection in adulthood: a case report. *Surg Case Rep*. 2019; 5: 147. <https://doi.org/10.1186/s40792-019-0710-x>.
- Al Maksoud AM, Barsoum AK, Moneer MM. Sigmoid volvulus during pregnancy: A rare non-obstetric complication. Report of a case and review of the literature. *Int J Surg Case Rep*. 2015; 17: 61-4. <https://doi.org/10.1016/j.ijscr.2015.10.030>.
- Aftab Z, Toro A, Abdelaal A, et al. Endoscopic reduction of a volvulus of the sigmoid colon in pregnancy: case report and a comprehensive review of the literature. *World Journal of Emergency Surgery*. 2014; 9: 41. <https://doi.org/10.1186/1749-7922-9-41>.
- Atamanalp SS, Ozturk G. Sigmoid volvulus in the elderly: outcomes of a 43-year, 453-patient experience. *Surg Today*. 2011; 41: 514-19. <https://doi.org/10.1007/s00595-010-4317-x>.
- Raveenthiran V, Madiba TE, Atamanalp SS, et al. Volvulus of the sigmoid colon. *Colorectal Disease*. 2010; 12 (7 Online): e1-17. <https://doi.org/10.1111/j.1463-1318.2010.02262.x>.
- Atamanalp SS. Treatment of sigmoid volvulus: a single-center experience of 952 patients over 46.5 years. *Tech Coloproctol*. 2013; 17: 561-69. <https://doi.org/10.1007/s10151-013-1019-6>.