



## Quiste epidermoide de presentación supraclitorídea: reporte de un caso y revisión bibliográfica

### Supraclitoral presentation epidermoid cyst: a case report and review of the literature.

Olga Elena González-Padrón,<sup>1</sup> Silda Castillo-Rosales,<sup>1</sup> Edwin Guzmán-Díaz,<sup>1</sup> Carlos Aguirre-Esparza,<sup>1</sup> Norah Nalleli Macías-Vera,<sup>2</sup> Patricia Inés Velázquez-Castellanos<sup>3</sup>

#### Resumen

**ANTECEDENTES:** Los quistes epidermoides de inclusión son proliferaciones anormales de células epidérmicas que, cuando se localizan en o alrededor del clítoris, pueden causar o simular clitoromegalia. Por lo general aparecen después de algún traumatismo (mutilación genital femenina).

**OBJETIVO:** Reportar el caso de una paciente con masa vulvar supraclitorídea, que simula clitoromegalia, de siete años de evolución y crecimiento progresivo, sin antecedentes traumáticos.

**CASO CLÍNICO:** Paciente de 24 años, nuligesta, sin antecedentes de importancia para el padecimiento actual, con aparente clitoromegalia y aumento progresivo desde los 17 años. La resonancia magnética reportó una imagen quística de aspecto simple, localizada en el plano subcutáneo de los genitales externos, sugerente de quiste epidermoide. El tratamiento consistió en resección quirúrgica, que transcurrió sin complicaciones. El reporte del estudio histopatológico fue: quiste epidermoide de inclusión.

**CONCLUSIONES:** El tratamiento de pacientes con quiste epidermoide supone un reto quirúrgico debido a la preservación de la sensibilidad clitorídea y la apariencia estética satisfactoria.

**PALABRAS CLAVE:** Quiste epidermoide vulvar; células epidérmicas; clítoris; clitoromegalia; quiste vulvar; apariencia estética.

#### Abstract

**BACKGROUND:** Inclusion epidermoid cysts are abnormal proliferations of epidermal cells that, when located in or around the clitoris, may cause or simulate clitoromegaly. They usually present post-trauma as in female genital mutilation.

**OBJECTIVE:** To report the unpublished case of a patient with a supraclithoid vulvar mass, simulating clitoromegaly, of seven years of evolution and progressive growth, without traumatic antecedents.

**CLINICAL CASE:** 24-year-old female, nulligest, without significant history, with apparent clitoromegaly and progressive increase from the age of 17, MRI reported simple-appearing cystic image located in subcutaneous plane of external genitalia, with possibility of epidermoid cyst. Uncomplicated surgical resection was performed with histopathological diagnosis of inclusion epidermoid cyst.

**CONCLUSIONS:** The approach of this epidermoid cyst presentation was a surgical challenge for the preservation of the clitoral sensitivity and the aesthetic result.

**KEYWORDS:** Vulvar epidermoid cyst; Epidermal cells; Clitoris; Clitoromegaly; Vulvar cyst; Aesthetic result.

<sup>1</sup> Residente de Urología Ginecológica.  
<sup>2</sup> Médico adscrito al servicio de Urología Ginecológica.  
<sup>3</sup> Jefa del servicio de Urología Ginecológica.  
Benemérito Antiquo Hospital Civil de Guadalajara Fray Antonio Alcalde, Guadalajara, Jalisco.

**Recibido:** julio 2020

**Aceptado:** agosto 2020

#### Correspondencia

Olga Elena González Padrón  
Helen\_9006a@hotmail.com

**Este artículo debe citarse como:** González-Padrón OE, Castillo-Rosales S, Guzmán-Díaz E, Aguirre-Esparza C, Macías-Vera NN, Velázquez-Castellanos PI. Quiste epidermoide de presentación supraclitorídea: reporte de un caso y revisión bibliográfica. Ginecol Obstet Mex. 2021; 89 (2): 160-166. <https://doi.org/10.24245/gom.v89i2.4508>



## ANTECEDENTES

Los quistes cutáneos son pápulas, nódulos dérmicos o subcutáneos redondos, en forma de cúpula que sobresalen o están profundamente localizados en diferentes zonas del cuerpo. Si bien las características clínicas y de imagen, incluida la ubicación del quiste, son importantes para establecer el diagnóstico, el patrón de referencia es el estudio histopatológico para su confirmación. Los quistes epidermoides son masas de crecimiento lento, indoloros, que elevan la piel y a menudo tienen un punto central que representa el orificio bloqueado del folículo pilosebáceo. En la resonancia magnética, la intensidad de señal suele ser ligeramente hipotensa en fase T1, e intermedia-alta en fase T2. La difusión restringida es típica de los quistes epidermoides. Estas señales son útiles para diferenciar los quistes epidérmicos de las lesiones neoplásicas. El tratamiento temprano es decisivo, pues de alargarse puede haber deterioro cosmético y funcional.<sup>1,2</sup>

Los quistes epidermoides pueden aparecer en cualquier parte del cuerpo y su diagnóstico suele establecerse tardíamente.<sup>1</sup> Incluso, pueden evolucionar lentamente durante años.<sup>3,4</sup>

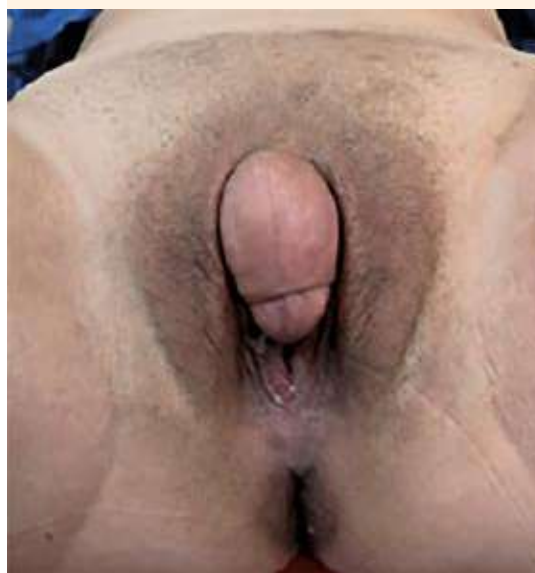Afectan a pacientes de cualquier edad, pero son más frecuentes en los adultos. Los sitios afectados con mayor frecuencia son la cara, el cuello, el área periauricular y el tronco superior; otras áreas reportadas son el pezón, los genitales y el área palmoplantar.<sup>1</sup>

Los casos publicados en todo el mundo, reportados desde el año 2009, corresponden a: quistes epidermoides de manifestación clitorídea, con antecedente de traumatismo, principalmente después de la mutilación genital femenina.<sup>5,6</sup>

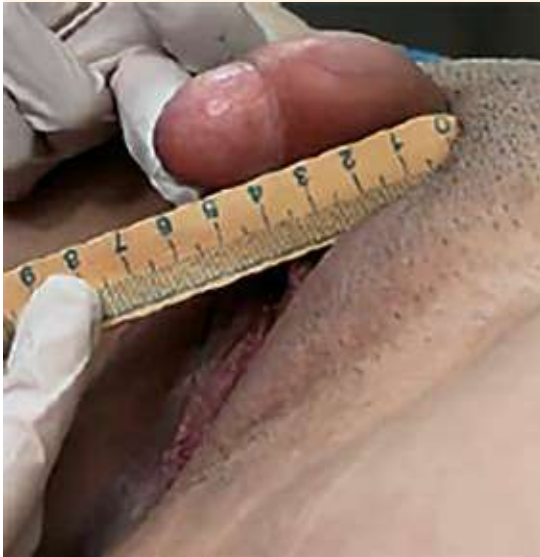## CASO CLÍNICO

Paciente de 24 años, nuligesta, sin antecedentes de importancia para el padecimiento actual, atendida en el servicio de Urología Ginecológica del Hospital Civil de Guadalajara Fray Antonio Alcalde por clitoromegalia (**Figura 1**). El padecimiento se inició con aumento progresivo de volumen del clítoris, desde los 17 años, con múltiples molestias al roce, incluso para la deambulaci3n. Refiri3 puntacionar el sitio, sin cambios. A la exploraci3n f3sica se observ3 una masa en el cl3toris, que simulaba clitoromegalia, de aproximadamente 5.5 x 4 cm (**Figura 2**), dolorosa a la movilizaci3n, de consistencia blanda. Los estudios de laboratorio, incluidos en la evaluaci3n de clitoromegalia, se reportaron dentro de los parámetros de normalidad. **Cuadro 1**

La resonancia magnética mostr3 una imagen quística de aspecto simple, localizada en el



**Figura 1.** Aparente clitoromegalia.



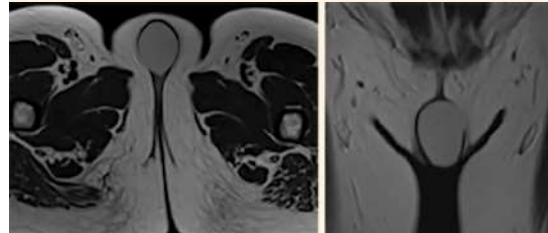
**Figura 2.** Vista lateral de la tumoración.

**Cuadro 1.** Estudios de laboratorio

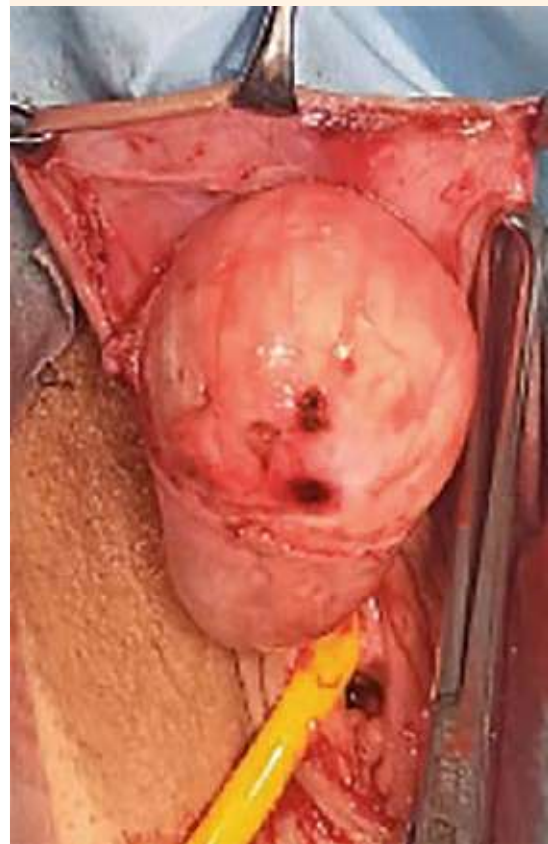FSH	2.27mUI/mL
LH	3.84mUI/mL
Sulfato de dihidroepiandrosterona	232.8 mcg/dL
Prolactina	13.2ng/mL
Estradiol	362 pg/mL
Tetosterona total	0.6ng/mL
Química sanguínea	En parámetros normales
Biometría hemática	
Pruebas de función hepática	

plano subcutáneo de los genitales externos, con disposición alta y anterior respecto al canal vaginal, sugerente de quiste epidermoide. En todas las imágenes se observó el quiste sin afectación del clítoris. **Figura 3**

El tratamiento consistió en resección quirúrgica, llevada a cabo sin complicaciones (**Figuras 4-7**),

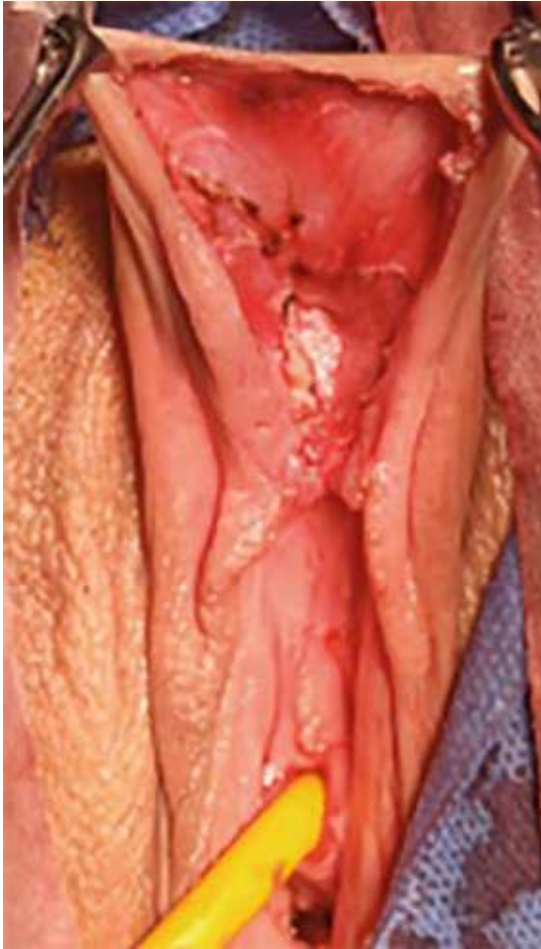

**Figura 3.** Resonancia magnética nuclear que muestra un quiste de aspecto simple.



**Figura 4.** Disección de la tumoración quística.

con apariencia estética y preservación de la sensibilidad satisfactorias. No se observó afec-

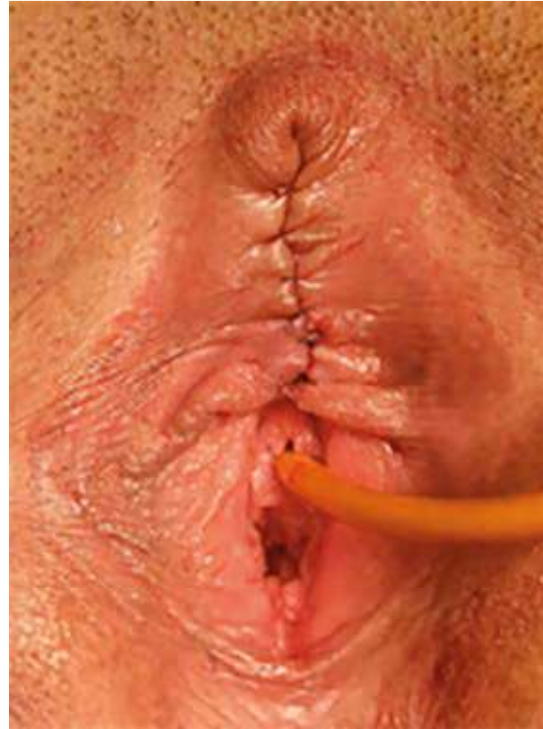

**Figura 5.** Disección completa de la tumoración.

tación de la anatomía del clítoris. El quiste fue enviado al Departamento de Patología, donde se estableció el diagnóstico de quiste epidermoide de inclusión. El seguimiento posquirúrgico transcurrió con adecuada evolución. **Figuras 8 y 9**

## DISCUSIÓN

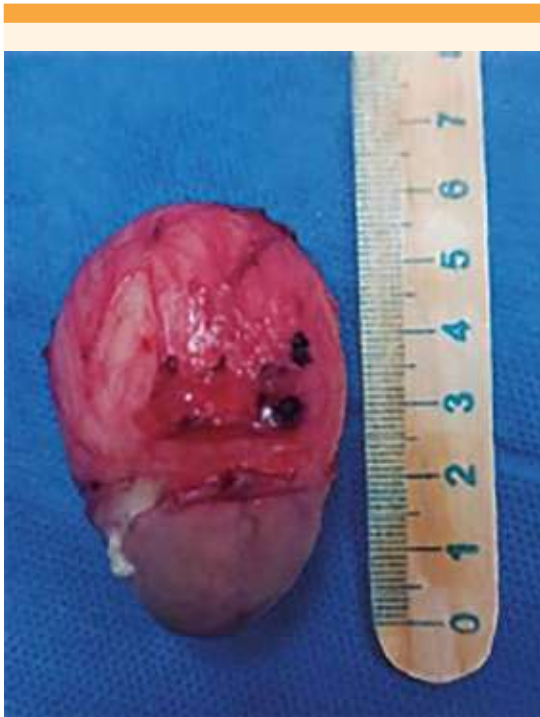La clitoromegalia suele producirse por aumento de la liberación de andrógenos endógenos o exógenos. Las causas no hormonales de hiper-



**Figura 6.** Posquirúrgico inmediato.

trofia del clítoris son poco frecuentes y suelen aparecer con neoplasias benignas.<sup>2</sup> Los quistes epidermoides de inclusión son proliferaciones anormales de células epidérmicas.<sup>3</sup> Esos quistes pueden causar clitoromegalia y describirse como genitales ambiguos cuando se identifican al nacimiento.<sup>4</sup> El diagnóstico supone un desafío quirúrgico y forma parte de 22% de las alteraciones vulvares en general, desconociéndose al momento su prevalencia en el mundo. La mayoría de los casos reportados se asocian con antecedente de mutilación genital femenina, práctica que aún se lleva a cabo en algunos países de África.<sup>5,6,7</sup>

En la bibliografía están reportados algunos casos similares al de la paciente de este estudio. Anderson-Mueller y su grupo expusieron el caso

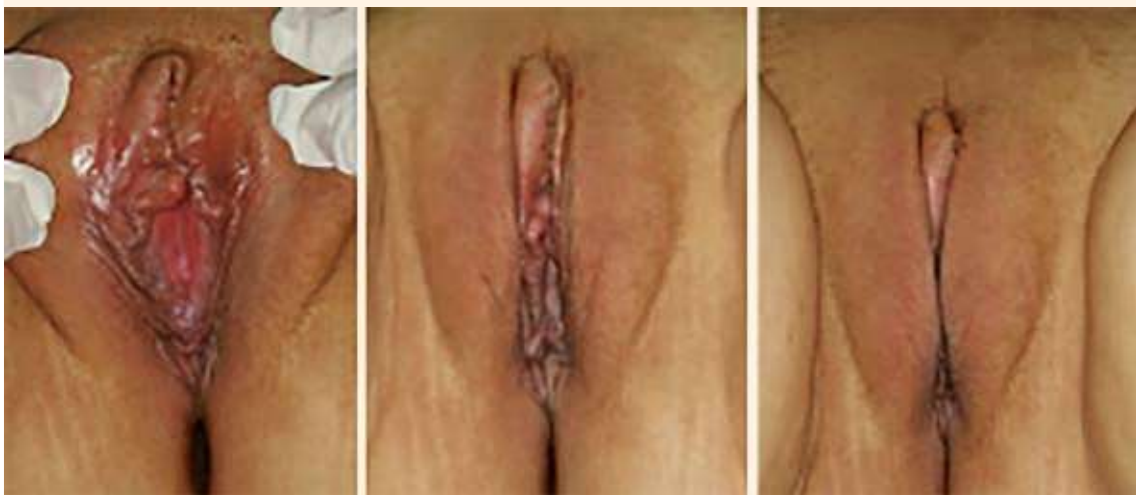

**Figura 7.** Tumoración resecada, de aproximadamente 5.5 x 4 cm.

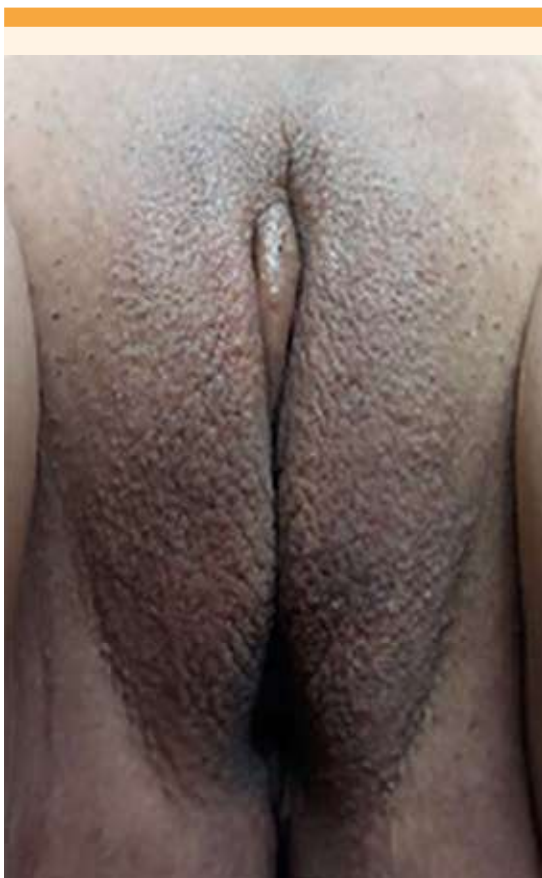de una paciente afroamericana de 17 años con quiste epidermoide en el clítoris, sin antecedente de mutilación genital.<sup>5</sup> En 2010, Osarumwense (citado por Osifo)<sup>6</sup> reportó 37 casos en Nigeria, con antecedente de mutilación genital y quiste de 3.5 a 6.5 cm, edad promedio de 17 años (14 a 21 años). En la *Revista Chilena de Ginecología y Obstetricia* se comunicó un caso de mujer africana, de 38 años, con un quiste de inclusión epidérmico como complicación tardía, antecedente de mutilación genital tipo II, o clitoridectomía total, durante la infancia.<sup>7</sup>

En la bibliografía nacional, Ramírez y sus colaboradores<sup>3</sup> informaron el caso de una paciente de 52 años con clitoromegalia, de 3 x 2 cm, sin antecedente de traumatismo pélvico, cuyo estudio patológico reportó quiste epidermoide. En 2016, Saeed y su equipo de trabajo reportaron una mujer asiática de 27 años con quiste epidermoide en la región perineal derecha.<sup>8</sup>

Existen dos publicaciones de 2017, la primera de una mujer de 62 años con una masa en el



**Figura 8.** Imágenes captadas en la consulta, a una semana del procedimiento quirúrgico.



**Figura 9.** Apariencia estética después de 1 mes de recuperación posquirúrgica.

espacio isquioanal izquierdo, con reporte histopatológico de quiste epidermoide, y la segunda de una paciente de 44 años con antecedente de mutilación genital en la infancia, con una masa vulvar de 20 años de evolución, sugerente de alteración vulvar maligna por crecimiento significativo, dolor y prurito, en quien se estableció el diagnóstico de quiste de inclusión epitelial vulvar después de la intervención quirúrgica.<sup>9,10</sup>

Del año 2018 se tiene un reporte de una paciente sudanesa de 36 años, con una tumoración clitorídea de 13 x 11 x 11 cm, de dos años de evolución, con lesiones de vitíligo y anteceden-

te de mutilación genital a los 3 años de edad; después de la ablación quirúrgica se reportó un quiste epidermoide (a la fecha representa el único caso en su tipo reportado).<sup>10</sup> Gudu<sup>11</sup> informó el tratamiento quirúrgico de una paciente etíope de 60 años, con un quiste epidermoide vulvar gigante (confirmado por histopatología), con tumoración de 18 x 12 cm y antecedente de mutilación genital en la infancia.

Uno de los casos más recientes publicados es el de Karaci y su grupo (2019)<sup>12</sup> de una mujer africana de 22 años, con antecedente de circuncisión ritual y clitoromegalia de 6 cm, cuyo reporte histopatológico fue: quiste epidérmico lleno de material queratínico.

Birge y sus colaboradores<sup>13</sup> publicaron el caso de una mujer africana de 43 años, con una masa genital de 6 x 10 cm y antecedente de mutilación genital a los 8 años, que después de la resección quirúrgica se estableció el diagnóstico histopatológico de quiste epidermoide de inclusión. DiCarlo y sus colaboradores<sup>14</sup> informaron el caso de una paciente de 22 años, sin antecedentes traumáticos, quirúrgicos, ni médicos, con una masa de 3.9 x 4 x 1.8 cm en el clítoris, de siete años de evolución y crecimiento progresivo; el reporte de histopatología fue: quiste epidermoide de inclusión.

En la paciente del caso, por tratarse de otro tipo de manifestación, sin afectación del clítoris y cuyos reportes de laboratorio e imagen estuvieron dentro de los parámetros normales, se decidió no solicitar el cariotipo.

## CONCLUSIONES

Este es el primer caso de quiste epidermoide con manifestación supraclitorídea publicado hasta el momento. El tratamiento fue todo un reto quirúrgico, tomando en cuenta la situación e importancia de la preservación

de la sensibilidad del clítoris para la vida sexual futura y la apariencia estética que, en los últimos años, se ha tornado cada vez más relevante para las mujeres. Es importante que el ginecólogo y el uroginecólogo conozcan la anatomía del clítoris y que ante casos como estos busquen una apariencia estética y funcional satisfactoria.

## REFERENCIAS

1. Hoang VT, Trinh CT, Nguyeyn CH, Chansomphou V, et al. Overview of epidermoid cyst. *Eur J Radiol Open*. 2019; 6: 291-301. <https://doi.org/10.1016/j.ejro.2019.08.003>.
2. Karaci S, Kulaksiz D, Sekerci AC. A rare cause of clitoromegaly: epidermoid cyst. *Arch Ital Urol Androl*. 2019; 91 (2). <https://doi.org/10.4081/aiua.2019.2.137>.
3. Ramírez-Isarráz C, Santos-López A, Cevallos-Bustillos J, Miranda-Sevilla V. Clitoromegalia: quiste epidermoide de clítoris. *Perinatol Reprod Hum*. 2013; 27: 281-84. [http://www.scielo.org.mx/scielo.php?script=sci\\_arttext&pid=S0187-53372013000400010](http://www.scielo.org.mx/scielo.php?script=sci_arttext&pid=S0187-53372013000400010)
4. Ozturk KM, Zindanci I, Zemheri E, Cakir C. The largest epidermal cyst with vitiligo lesions following female genital mutilation: a case report and literature review. *Acta Dermatovenerol APA*. 2018;27: 211-13. <https://doi.org/10.15570/actaapa.2018.43>.
5. Anderson-Mueller BE, Laudenschlager MD, Hansen KA. Epidermoid cyst of the clitoris: an unusual cause of clitoromegaly in a patient without history of previous female circumcision. *J Pediatr Adolesc Gynecol*. 2009; 22 (5): e130-2. <https://doi.org/10.1016/j.jpag.2008.10.006>.
6. Osifo O. Post genital mutilation giant clitoral epidermoid inclusion cyst in benign city, Nigeria. *J Pediatr Adolesc Gynecol*. 2010; 23 (6): 336-40. <https://doi.org/10.1016/j.jpag.2010.02.006>
7. Robert SJ, Yazigi IR, Ricci AP, Piottante BA. Quiste de inclusión epidérmico vulvar como complicación tardía de circuncisión ritual. *Rev Chil Obstet Ginecol*. 2010; 75 (3): 199-203. <http://dx.doi.org/10.4067/S0717-75262010000300010>
8. Saeed U, Mazhar N. Epidermoid cyst of perineum: a rare case in a young female. *BJR Case Rep*. 2017; 3 (1): 20150352. <https://doi.org/10.1259/bjrcr.20150352>
9. Kaur T, Makris A. Massive epidermal vulval cyst: an unusual late complication of female genital mutilation. *BMJ Case Rep* 2017; 2017: bcr2017220335. <https://doi.org/10.1136/bcr-2017-220335>.
10. Davenport A, Zimmerman WC, Hill JB, Davis J. Symptomatic epidermoid cyst presenting as a paravaginal mass. *Female Pelvic Med Reconstr Surg*. 2017; 23 (3):e12-e13. <https://doi.org/10.1097/SPV.0000000000000392>
11. Gudu W. Surgical management of a huge postcircumcision epidermoid cyst of the vulva presenting unusually in a postmenopausal woman: a case report. *J Med Case Rep*. 2018; 12 (1): 230. <https://doi.org/10.1186/s13256-018-1773-1>
12. Karaci S, Kulaksiz D, Sekerci AC. A rare cause of clitoromegaly: epidermoid cyst. *Arch Ital Urol Androl*. 2019; 91 (2). <https://doi.org/10.4081/aiua.2019.2.137>
13. Birge O, Erkan MM, Serin NA. Case report: epidermoid inclusion cyst of the clitoris as a long-term complication of female genital mutilation. *J Med Case Rep*. 2019; 13 (1): 109. <https://doi.org/10.1186/s13256-019-2035-6>
14. DiCarlo A, Dengler LK, Snitchler NA, Gruber DD. Clitoral epidermal inclusion cyst leading to anorgasmia: a case report and literature review. *J Pediatr Adolesc Gynecol*. 2020; 33 (3): 321-323. <https://doi.org/10.1016/j.jpag.2020.01.150>