



<https://doi.org/10.24245/gom.v89i11.5577>

Hipertecosis estromal ovárica: reporte de un caso

Ovaric stromal hypertecosis: a case report.

María Alejandra Mandón-Ortiz,¹ Janer Sepúlveda-Agudelo²

Resumen

ANTECEDENTES: La hipertecosis estromal ovárica es un tumor androgenizante del ovario, raro, que puede manifestarse como: hiperandrogenismo, carcinoma de endometrio, obesidad e hipertensión. En la bibliografía solo se encuentran algunos reportes de casos y pequeñas series de casos.

CASO CLÍNICO: Paciente de 20 años, con sangrado vaginal continuo, hirsutismo, clitoromegalia, implantación androide del vello púbico y facial. En la ecografía del ovario derecho se advirtió una lesión sólida en su interior. Concentraciones elevadas de testosterona libre, testosterona e hidroxiprogesterona. Se sospechó un tumor androgenizante del ovario. Se practicó la salpingooforectomía derecha por vía laparoscópica. El reporte de patología fue: parénquima ovárico con extensos nidos de células estromales luteinizadas con hiperplasia estromal. Diagnóstico: hipertecosis estromal.

CONCLUSIÓN: Ante la coexistencia de signos de virilización, alteración en la regularidad y frecuencia del ciclo menstrual, con altas concentraciones de andrógenos y una lesión tumoral ovárica en el estudio ecográfico debe sospecharse hipertecosis estromal ovárica. El tratamiento de elección es la resección quirúrgica del ovario afectado. Debido al bajo potencial de malignidad de estas lesiones puede considerarse el acceso laparoscópico.

PALABRAS CLAVE: Tumor androgenizante de ovario; hiperandrogenismo; carcinoma de endometrio; obesidad; hipertensión; hemorragia vaginal; hirsutismo; ovario; ultrasonografía; testosterona.

Abstract

BACKGROUND: Ovarian stromal hyperthecosis is a rare ovarian androgenizing tumor that can manifest as hyperandrogenism, endometrial carcinoma, obesity and hypertension. Only a few case reports and small case series are found in the literature.

CLINICAL CASE: 20-year-old patient with continuous vaginal bleeding, hirsutism, clitoromegaly, and android implantation of pubic and facial hair. Ultrasonography of the right ovary showed a solid lesion inside the ovary. Elevated concentrations of free testosterone, testosterone and hydroxyprogesterone. An ovarian androgenizing tumor was suspected. A laparoscopic right salpingo-oophorectomy was performed. The pathology report was ovarian parenchyma with extensive nests of luteinized stromal cells with stromal hyperplasia. Diagnosis: stromal hyperthecosis.

CONCLUSION: In the coexistence of signs of virilization, alteration in the regularity and frequency of the menstrual cycle, with high concentrations of androgens and an ovarian tumor lesion in the ultrasound study, ovarian stromal hyperthecosis should be suspected. The treatment of choice is surgical resection of the affected ovary. Due to the low malignant potential of these lesions, laparoscopic access can be considered.

KEYWORDS: Ovarian androgenizing tumor; Hyperandrogenism; Endometrial carcinoma; Obesity; Hypertension; Vaginal bleeding; Hirsutism; Ovary; Ultrasonography; Testosterone.

¹ Estudiante de Medicina.

² Ginecoobstetra con especialidad en Cirugía endoscópica ginecológica, profesor titular del Departamento de Ginecoobstetricia. Facultad de Salud, Universidad Industrial de Santander, Bucaramanga, Colombia.

Recibido: abril 2021

Aceptado: mayo 2021

Correspondencia

María Alejandra Mandón Ortiz
alemandon12@gmail.com

Este artículo debe citarse como: Mandón-Ortiz MA, Sepúlveda-Agudelo J. Hipertecosis estromal ovárica: reporte de un caso. Ginecol Obstet Mex. 2021; 89 (11): 905-912.

ANTECEDENTES

Los tumores secretores de andrógenos son relevantes por sus síntomas y la diversidad de su causa. Pueden originarse en los ovarios o en las glándulas adrenales.¹ Los tumores virilizantes de ovario constituyen menos del 0.2% de los casos de hiperandrogenismo² y el 1% de los tumores funcionales del ovario.³ Si bien la historia clínica y las concentraciones basales de andrógenos incrementan la sospecha clínica, la localización de estos tumores requiere otros métodos diagnósticos, incluida la evaluación dinámica de los ovarios y de las glándulas suprarrenales.⁴

Los tumores virilizantes del ovario se originan de las células pluripotenciales del estroma ovárico, secretan 17-hidroxiprogesterona, testosterona y androstenediona, que desencadenan hiperandrogenismo.³

Los tumores del ovario concomitantes con hiperandrogenismo incluyen la hipertecosis estromal ovárica, los tumores de células de Leydig, de células de Sertoli, de células esteroideas y los tecomas de ovario.⁵

La hipertecosis estromal ovárica es poco común, en la bibliografía solo se encuentran algunos reportes de casos y pequeñas series de estos.⁶ Es más frecuentemente en pacientes de 60 a 80 años, en quienes se puede manifestar como hiperandrogenismo, carcinoma endometrial, obesidad, hipertensión e intolerancia a la glucosa.⁷ De acuerdo con la clasificación de tumores ginecológicos del 2014 de la OMS, se ha encontrado en un tercio de los estudios de autopsia en mujeres mayores de 55 años.⁸ En mujeres jóvenes los síntomas originados por este tipo de tumores suelen iniciarse rápidamente y manifestarse con hirsutismo, alopecia androgénica, acné, disfunción ovulatoria y en casos muy extremos en una severa masculinización.⁹

El objetivo de este artículo es reportar un caso clínico de hipertecosis estromal ovárica, en una mujer joven con síntomas de androgenización y sangrado uterino anormal, y hacer una revisión de la literatura de esta patología.

Se efectuó una revisión detallada de la bibliografía del tema en las bases de datos de: Medline, PubMed, Scielo, Embase, Ovid-Hinari con los términos MeSH: theca cells, hyperandrogenism, hirsutism, virilis, sin límite de tiempo porque es poco frecuente. Se seleccionaron las publicaciones más directamente dirigidas al diagnóstico y tratamiento de la hipertecosis estromal ovárica.

CASO CLÍNICO

Paciente de 20 años, con un cuadro clínico de tres meses de evolución caracterizado por: sangrado vaginal continuo, escaso e hirsutismo. Antecedentes: menarquia a los 12 años y ciclos irregulares e infrecuentes. Sin más antecedentes médicos ni familiares relevantes.

Estatura: 157 cm, peso: 65 kg (IMC: 26.3 kg/m²), tensión arterial: 110-90 mmHg, hirsutismo (brazos y piernas e implantación androide del vello púbico; vello facial grueso y oscuro en la zona del bigote y barba, y también en el abdomen (**Figuras 1 a 3**) correspondiente a una puntuación de 22-36 de la Escala de Ferriman-Gallway), acné y signos de androgenización: clitoromegalia y engrosamiento de la voz.

La ecografía pélvica reportó: ovario derecho aumentado de tamaño (63 x 30 x 42 mm, volumen de 42 cc), una lesión sólida en su interior de 29 x 27 mm; endometrio de 3 mm; ovario izquierdo y útero de características normales. Los reportes del laboratorio se resumen en el **Cuadro 1**. De los estudios de laboratorio llamaron la atención las altas concentraciones de testosterona libre y total y de la 17-hidroxiprogesterona. El resto de las pruebas hormonales, incluidas las concentra-

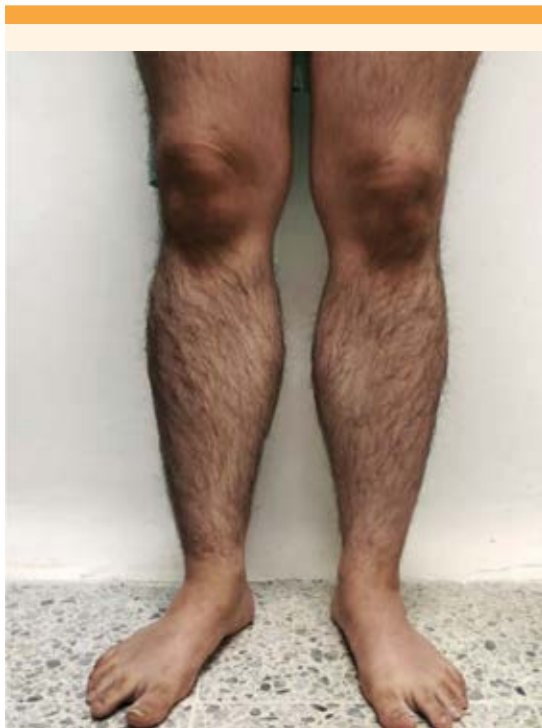

Figura 1. Vello en los miembros inferiores.

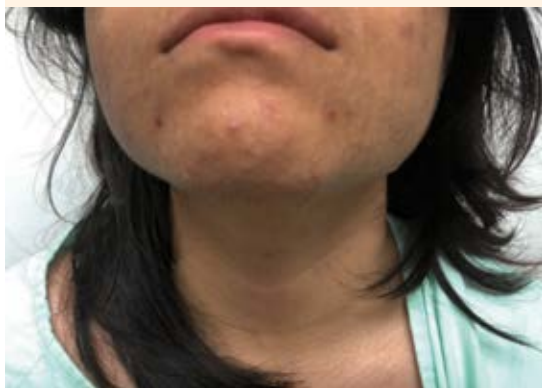

Figura 2. Vello facial y acné severo.

ciones de cortisol sérico se reportaron normales; marcadores tumorales negativos.

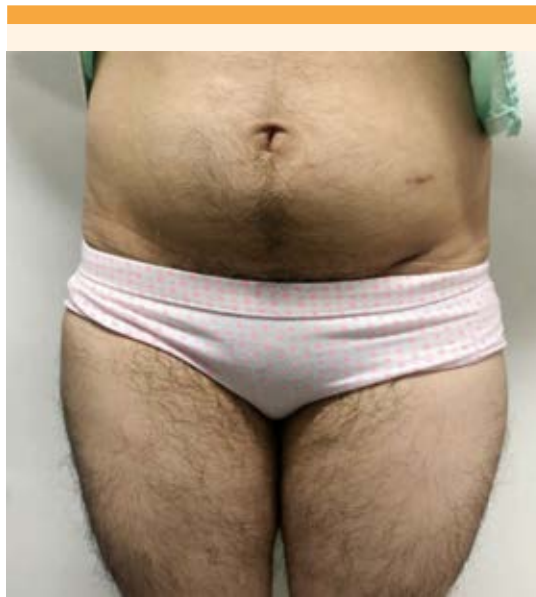

Figura 3. Vello en torno del abdomen.

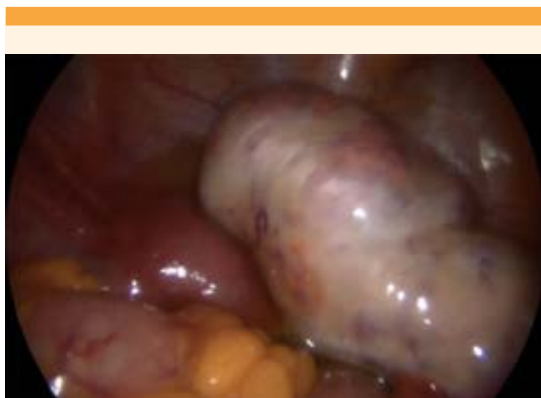
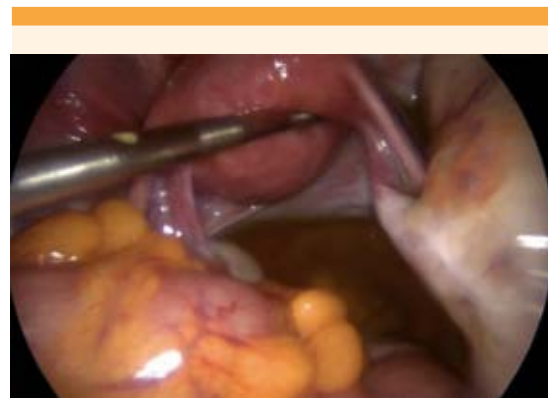
Con base en los hallazgos clínicos y paraclínicos se sospechó un tumor androgenizante del ovario derecho e hipertensión crónica secundaria. Se hicieron los estudios complementarios que descartaron el origen suprarrenal, que se corroboró con una TAC abdominopélvica. Con base en lo anterior se decidió la salpingooforectomía derecha, que transcurrió sin complicaciones. Hallazgos operatorios: ovario derecho aumentado de tamaño (**Figura 4**), con 200 cc de líquido cetrino en el fondo de saco.

Figura 5

La evaluación histopatológica reveló la existencia de: parénquima ovárico con extensos nidos de células estromales luteinizadas, con citoplasma claro, rico en lípidos, sobre un fondo de hiperplasia estromal que reemplazaba, casi en su totalidad, al estroma ovárico. Puesto que no hubo evidencia de mitosis ni de atipia celular se descartó la malignidad y se estableció el diagnóstico de tumor de ovario compatible con hipertecosis estromal. **Figura 6**

Cuadro 1. Estudios de laboratorio en los que se fundamentó el diagnóstico

Pruebas de laboratorio	Resultado	Rangos normales
17-hidroxiprogesterona	8.04 ng/mL	17-hidroxiprogesterona basal: 4.0 ng/mL (normal fase folicular 0.2-2.6 ng/mL, fase lútea 0.3-4 ng/mL).
Testosterona libre	10.58 pg/mL	0.2-2.8 pg/mL
Hormona estimulante de tiroides	1.85 mUI/L	0.28-6.82 mUI/L
Cortisol	8.7 mcg/dL	5-23 mcg/dL
Prolactina	6.21 ng/mL	6.21 ng/mL
Testosterona total	2.7 ng/mL	0.2-0.95 ng/mL
Alfafetoproteína	1.27 UI/mL	0-8.5 UI/mL
Antígeno carcinoembrionario	1.27 ng/mL	0-5 ng/mL
Antígeno de cáncer 125	18.6 U/mL	0-46 U/mL

**Figura 4.** Tumor de ovario encontrado en la laparoscopia.**Figura 5.** Líquido libre encontrado en la laparoscopia.

DISCUSIÓN

La hipertecosis ovárica no es una neoplasia, sino la existencia de células luteinizadas que se dispersan individualmente en pequeños nidos o nódulos a través de un estroma ovárico hiperplásico, que da como consecuencia hiperandrogenismo.¹⁰ Por lo general, se encuentra en mujeres posmenopáusicas y rara vez se observa en mujeres jóvenes.¹¹ La paciente del caso es una mujer joven, con un inicio rápido de los signos de androgenización, documentados claramente en el examen físico.

Desde el punto de vista clínico, en los casos más severos hay virilización que genera cuadros de hirsutismo debidos al incremento en la producción de andrógenos.¹² Algunos investigadores sugieren que el incremento en la secreción de andrógenos en la hipertecosis es consecuencia de los defectos enzimáticos.¹³ En otro ensayo se ha demostrado que el hiperandrogenismo es más la consecuencia del aumento de volumen del tejido estromal que de una función bioquímica anormal del ovario.¹⁴ En la mayoría de las mujeres con exceso de andrógenos se establece un diagnóstico subyacente de síndrome de ovario poliquístico.¹⁵

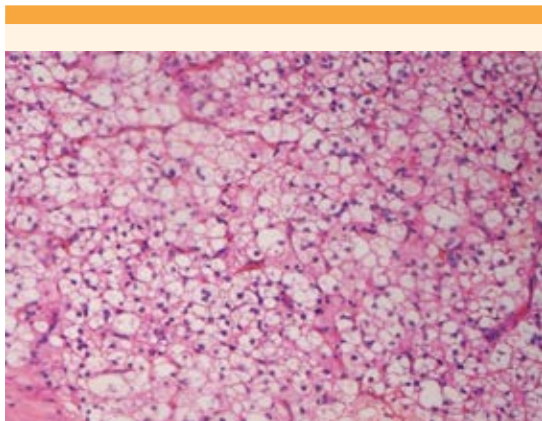


Figura 6. Placa histológica de la biopsia del tumor del ovario derecho.

Las características típicas de la hipertecosis son el hirsutismo y el acné. En casos más severos hay signos de acentuación de la voz, clitoromegalia y calvicie con patrón masculino.¹⁶ Los casos de hipertecosis estromal más floridos se registran en mujeres en edad reproductiva y son más leves en quienes se encuentran en la posmenopausia.¹⁷ En la paciente del caso se documentaron: androgenización severa y clitoromegalia.

La hipertecosis se caracteriza por hiperinsulinemia y resistencia a la insulina;¹⁵ por tanto, con aumento del riesgo de diabetes mellitus tipo 2 y de enfermedades cardiovasculares.¹⁶ Por estas características se menciona que la hipertecosis es la variante más grave del síndrome de ovario poliquístico en virtud del parecido de los síntomas.¹⁸

Para poder establecer el diagnóstico de hipertecosis debe iniciarse por la debida integración de la historia clínica y un examen físico completo en busca de hallazgos de virilización, acné, obesidad abdominal, pérdida de cabello, alteración de la frecuencia y regularidad del ciclo menstrual e infertilidad durante los años reproductivos.¹⁵ El grado de virilización se relaciona con la pro-

ducción de testosterona, aunque hay pacientes con pocos signos de virilización.¹⁹

En relación con las pruebas de laboratorio, la testosterona y dehidroepiandrosterona (DHEA-S) son las primeras hormonas que deben cuantificarse.²⁰ Las concentraciones de testosterona total se encontraron igual de altas que en los tumores secretores de andrógenos (200 ng/dL);¹⁵ la mayor parte de las veces son superiores al límite de normalidad (30-40 ng/dL) en mujeres premenopáusicas y 20-30 ng/dL en las postmenopáusicas²¹ y son superiores a las concentraciones observadas en el síndrome de ovario poliquístico.²²

Si las concentraciones de testosterona son mayores de 150 ng/dL y las de dehidroepiandrosterona son muy altas deben practicarse estudios de las glándulas suprarrenales con una tomografía computarizada o imágenes de resonancia magnética.^{23,24} En la paciente del caso se encontraron concentraciones altas de testosterona libre, testosterona total y 17-hidroxiprogesterona y normales de cortisol sérico.

El examen de ultrasonido es el procedimiento de elección para el estudio de los ovarios en la evaluación de hiperandrogenismo; permite diferenciar un ovario de características multiquísticas de la existencia de tumores. Lo mejor es efectuarlo con una combinación de ecografía transabdominal y ultrasonografía transvaginal.²⁵ La resonancia magnética puede resultar útil para definir otras enfermedades: tumores suprarrenales y excluir las malignas en mujeres con concentraciones muy elevadas de testosterona.¹⁵

Las características ecográficas de la hipertecosis son variables. Se han encontrado desde ovarios normales, ovarios ligeramente aumentados de tamaño hasta un pequeño porcentaje de mujeres con un patrón de ovario multiquístico coexis-

tente.²⁶ Esto hace que el diagnóstico ecográfico de la hipertecosis sea complejo, aunque puede sospecharse al encontrar un aumento en el volumen del ovario sin incremento en la cantidad de folículos, diferente al síndrome de ovario poliquístico en donde se esperarían numerosos folículos pequeños.²⁶ En pacientes con hipertecosis también puede haber mayor frecuencia de fibrotecomas ováricos.²⁶ En la paciente del caso se encontró un aumento importante en el volumen ovárico debido a un área sólida en su interior.

Los hallazgos macroscópicos del ovario con hipertecosis grave muestran una expansión bilateral del estroma ovárico, la superficie cortada suele ser más sólida, firme y homogénea, en algunos casos se suelen observar quistes.⁶ En mujeres postmenopáusicas el aumento en el tamaño de los ovarios también es frecuente.

El examen microscópico puede encontrarse en expansión del compartimento estromal por la proliferación de células estromales ováricas intercaladas con una cantidad variable de células luteinizadas de la teca.²⁷ Las células de la teca luteinizadas pueden distribuirse escasamente en pequeños agregados, o en unos más prominentes que van desde grados leves de expansión estromal en una porción del ovario (hipertecosis focal) hasta una expansión más extensa del componente estromal (hipertecosis difusa), o nódulos confluentes de células estromales que se unen entre sí (hipertecosis nodular).²⁶

El tratamiento de la hipertecosis incluye la prescripción de fármacos para la supresión hormonal y el quirúrgico, como la resección en cuña o la ooforectomía.²⁸ En relación con este último y debido a las características sólidas del tumor, la laparotomía se ha convertido en el procedimiento más practicado tanto para la estadificación quirúrgica completa como para la cirugía pre-

servadora de la fertilidad.²⁹ La laparoscopia se ha convertido en una nueva opción terapéutica debido a que es un método de mínimo acceso, con recuperación más rápida, respecto de la laparotomía.²⁹

Los agonistas de la hormona liberadora de gonadotropina, como tratamiento a largo plazo en pacientes postmenopáusicas con múltiples comorbilidades e incremento del riesgo por la cirugía, están indicados cuando se ha descartado la malignidad.³⁰ En la paciente del caso, por tratarse de un tumor sólido y con estudios de extensión que descartaron el tumor de origen suprarrenal y la malignidad, se decidió la intervención quirúrgica por vía laparoscópica. Posterior a ésta es indispensable el seguimiento, que incluye la cuantificación de las concentraciones de hormonas sexuales, sobre todo cuando las concentraciones son elevadas antes de la cirugía.³¹

CONCLUSIÓN

La hipertecosis estromal ovárica pertenece al grupo de tumores androgenizantes del ovario. Si bien es poco frecuente debe sospecharse ante la aparición de signos de virilización, alteración en la regularidad y frecuencia del ciclo menstrual, con concentraciones elevadas de andrógenos y una lesión tumoral ovárica en el estudio ecográfico. Hay unanimidad de criterios en cuanto a que en estos casos el tratamiento indicado es la resección quirúrgica del ovario afectado y ante su bajo potencial de malignidad puede considerarse el acceso laparoscópico.

REFERENCIAS

1. Pelusi C, Forlani G, Zanotti L, Gambineri A, et al. No metabolic impact of surgical normalization of hyperandrogenism in postmenopausal women with ovarian androgen-secreting tumours. *Clin Endocrinol (Oxf)* 2013; 78 (4): 533-8. doi: 10.1111/j.1365-2265.2012.04438.x



2. Cohen I, Nabriski D, Fishman A. Noninvasive test for the diagnosis of ovarian hormone-secreting-neoplasm in postmenopausal women. *Gynecol Oncol Reports* 2016; 15: 12-5. doi: 10.1016/j.gore.2015.06.002
3. Madariaga L. A, Araujo Q. M, Gil M. M, Rendón P. G, et al. Tumores virilizantes del ovario: Presentación de dos casos manejados mediante cirugía por monpuerto. *Rev Chil Obstet Ginecol* 2015; 80 (2): 156-60. doi:10.4067/S0717-75262015000200010
4. Taylor L, Ayers JW, Gross MD, Peterson EP, et al. Diagnostic considerations in virilization: iodomethyl-norcholesterol scanning in the localization of androgen secreting tumors. *Fertil Steril* 1986; 46 (6): 1005-10. doi: 10.1016/S0015-0282(16)49871-7
5. Brojeni NR, Salehian B. Androgen secreting ovarian tumors. *MOJ Womens Health*. 2017; 5 (6): 327-30. doi: 10.15406/mojwh.2017.05.00145
6. Rousset P, Gompel A, Christin-Maitre S, Pugeat M, et al. Ovarian hyperthecosis on grayscale and color Doppler ultrasound. *Ultrasound Obstet Gynecol* 2008; 32 (5): 694-99. doi: 10.1002/uog.6131
7. Boss Jh, Scully RE, Wegner KH, et al. Structural variations in the adult ovary-clinical significance. *Obstet Gynecol*.1965; 25: 747-64.
8. Kurman RJ, Carcangiu ML, Herrington CS. World Health Organisation Classification of Tumours of the Female Reproductive Organs. 4th Revised ed. International Agency for Research on Cancer 2014; 4 (6).
9. Escobar-Morreale HF, Carmina E, Dewailly D, Gambineri A, et al. Epidemiology, diagnosis and management of hirsutism: A consensus statement by the androgen excess and polycystic ovary syndrome society. *Hum Reprod Update* 2012; 18 (2): 146-70. doi:10.1093/humupd/dmr042
10. Robert E. Scully, Robert H. Young and Philip B. Clement. Tumors of the Ovary, Maldeveloped Gonads, Fallopian Tube and Broad Ligament. *Atlas of Tumor Pathology*. Third Series, Fascicle 23. *Journal of Pathology* 1999; 189 (1): 145. doi:10.1002/(SICI)1096-9896(199909)189:1<145::AID-PATH420>3.0.CO;2-F
11. Goldman J, Kapadia L. Virilization in a postmenopausal woman due to ovarian stromal hyperthecosis. *Postgraduate Medical Journal* 1991; 67 (785): 304-6. doi: 10.1136/pgmj.67.785.304
12. Agorastos T, Argyriadis N, Fraggidis G, Vakiani A, et al. Postmenopausal virilization due to ovarian hyperthecosis. *Arch Gynecol Obstet* 1995; 256 (4): 209-11. doi: 10.1007/BF00634494
13. Nagamani M, Urban RJ. Increased expression of messenger ribonucleic acid encoding cytochrome P450 cholesterol side-chain cleavage and P450 17alpha-hydroxylase enzymes in ovarian hyperthecosis. *Fertil Steril* 1999; 71 (2): 328-33. doi: 10.1016/s0015-0282(98)00464-6
14. Belisle S, Lehoux JG, Benard B, Ainmelk Y. Ovarian hyperthecosis: in vivo and in vitro correlations of the androgen profile. *Obstet Gynecol* 1981; 57 (Suppl 6): 70S-75S.
15. Beksac S, Selcuk I, Boyraz G, Guner G, et al. Two patients with marginal symptoms showing hyperthecosis at the edge of malignancy: presentation of two cases. *J Turk Ger Gynecol Assoc* 2013; 14 (3): 182-5. doi: 10.5152/jtgga.2013.88964
16. Barth JH, Jenkins M, Belchetz PE. Ovarian hyperthecosis, diabetes and hirsuties in post-menopausal women. *Clin Endocrinol (Oxf)* 1997; 46 (2): 123-8. doi:10.1046/j.1365-2265.1997.1050916.x
17. Clement PB, Irving JA. Nonneoplastic lesions of the ovary. In: Kurman RJ (ed). *Blaustein's Pathology of the Female Genital Tract*. 5th ed. 2002; 579-624 doi:10.1007/978-1-4419-0489-8_12
18. Hughesdon PE. Morphology and morphogenesis of the Stein-Leventhal ovary and of so-called "hyperthecosis" *Obstet Gynecol Surv* 1982; 37: 59-77. doi: 10.1097/00006254-198202000-00001
19. Sasano H, Fukunaga M, Rojas M, Silverberg SG. Hyperthecosis of the Ovary. *Clinicopathologic Study of 19 Cases with Immunohistochemical Analysis of Steroidogenic Enzymes*. *Int J of Gynecol Pathol* 1989; 8 (4): 311-20.
20. Martin KA, Rox Anderson R, Jeffrey Chang R, Ehrmann DA, et al. Evaluation and Treatment of Hirsutism in Premenopausal Women: An Endocrine Society. *J Clin Endocrinol Metab* 2018; 103 (4): 1233-57. doi: 10.1210/jc.2018-00241
21. Cobin RH1, Futterweit W, Ginzburg SB, Goodman NF et al. American Association of Clinical Endocrinologists medical guidelines for clinical practice for the diagnosis and treatment of menopause. *Endocr Pract* 2006; 12(3): 315-37. doi: 10.4158/EP.12.3.315
22. Adashi EY, Rock JA, Rosenwaks Z. *Reproductive Endocrinology, Surgery, and Technology*. Ed. Lippincott-Raven: Philadelphia, 1996; 1257-69.
23. Friedman CI, Schmidt GE, Kim MH, Powell J. Serum testosterone concentrations in the evaluation of androgen-producing tumors. *Am J Obstet Gynecol* 1985; 153 (1): 44-9. doi: 10.1016/0002-9378(85)90587-3.
24. Rothman M, Wierman M. How should postmenopausal androgen excess be evaluated?. *Clin Endocrinol (Oxf)* 2011; 75 (2): 160-4. doi: 10.1111/j.1365-2265.2011.04040.x
25. Denny M, Smith D, O'Shea D, McKenna T. Investigation of patients with atypical or severe hyperandrogenaemia including androgen-secreting ovarian teratoma. *Eur J Endocrinol* 2010; 162 (2): 213-20. doi: 10.1530/EJE-09-0576
26. Brown DL, Henrichsen TL, Clayton AC, Hudson SB, Coddington CC, et al. Ovarian Stromal Hyperthecosis Sonographic Features and Histologic Associations. *J Ultrasound Med* 2009; 28 (5): 587-93. doi: 10.7863/jum.2009.28.5.587
27. Rosenkrantz AB, Popiolek D, Bennett GL, Hecht EM. Magnetic Resonance Imaging Appearance of Ovarian Stromal Hyperplasia and Ovarian Hyperthecosis. *J Comput Assist Tomogr* 2009; 33 (6): 912-6. doi: 10.1097/RCT.0b013e3181a2ec0c
28. Gressel G, Buza N, McCarthy S, Kodaman. Ovarian Stromal Hyperthecosis and Hyperandrogenemia Refractory to Hormonal Suppression. *Obstet Gynecol Cases Rev* 2015; 2: 6. doi: 10.23937/2377-9004/1410058

29. Shim SH, Kim DY, Lee SW, Park JY, Kim JH, et al. Laparoscopic management of early-stage malignant nonepithelial ovarian tumors: surgical and survival outcomes. *Int J Gynecol Cancer* 2013; 23 (2): 249-55. doi: 10.1097/IGC.0b013e318272e754
30. Vollaard ES, van Beek AP, Verburg FA, Roos A, Land JA. Gonadotropin-releasing hormone agonist treatment in postmenopausal women with hyperandrogenism of ovarian origin. *J Clin Endocrinol Metab* 2011; 96 (5): 1197-201. doi: 10.1210/jc.2010-1991
31. Sielert L, Liu C, Nagarathinam R, Craig LB. Androgen-producing steroid cell ovarian tumor in a young woman and subsequent spontaneous pregnancy. *J Assist Reprod Genet* 2013; 30 (9): 1157-60. doi:10.1007/s10815-013-0051-9

CITACIÓN ACTUAL

De acuerdo con las principales bases de datos y repositorios internacionales, la nueva forma de citación para publicaciones periódicas, digitales (revistas en línea), libros o cualquier tipo de referencia que incluya número doi (por sus siglas en inglés: Digital Object Identifier) será de la siguiente forma:

REFERENCIAS

1. Yang M, Gou, ZW, Deng CJ, Liang X, et al.* A comparative study of three different forecasting methods for trial of labor after cesarean section. *J Obstet Gynaecol Res.* 2017;25(11):239-42. <https://doi.org/10.1016/j.gyobfe.2015.04..0015>**

* Cuando la referencia contiene hasta tres autores, éstos se colocarán de forma completa. En caso de 5 autores o más, solo se colocan cuatro, seguidos de la palabra en latín “et al”.

** El registro Doi deberá colocarse con el link completo (como se indica en el ejemplo).