



<https://doi.org/10.24245/gom.v89i10.5518>

Leiomoma vulvar de localización en la glándula de Bartolino: un dilema diagnóstico

Vulvar leiomyoma located in Bartholin's gland: a challenging clinical case.

María Pineda-Mateo,¹ Rony D Brenner-Anidjar,¹ Sofía Lorca-Alfaro,² Carlos Jiménez-Rámila,² Álvaro Gutiérrez-Domingo³

Resumen

ANTECEDENTES: Los leiomiomas son tumores benignos que se originan en las fibras musculares lisas. La mayor parte de los leiomiomas del aparato genital femenino se localizan en el útero. La localización extrauterina es excepcional, la incidencia del leiomioma vulvar es del 0.07%. Estos tumores del músculo liso suelen ser indoloros, de crecimiento lento y pueden aparecer en mujeres de cualquier edad.

OBJETIVO: Reportar un caso de leiomioma vulvar que, por su baja incidencia y similitud clínica con otras lesiones, como el quiste de la glándula de Bartolino, pueden conducir a un diagnóstico erróneo inicial. Además, efectuar una revisión bibliográfica que aporte conocimiento a su diagnóstico y tratamiento.

CASO CLÍNICO: Paciente de 52 años, con una masa vulvar de años de evolución y un diagnóstico equívoco inicial de quiste de la glándula de Bartolino. La paciente fue intervenida mediante escisión quirúrgica y estudio histopatológico posterior. El diagnóstico definitivo fue de leiomioma vulvar con diferenciación simplástica.

CONCLUSIONES: En contraposición con sus homólogos uterinos, la localización vaginal del leiomioma es excepcional. Si bien hasta ahora no ha podido demostrarse la efectividad de la biopsia preoperatoria se aconseja su toma porque podría tratarse de una masa de características malignas, lo que modificaría el tratamiento y su urgencia. La actitud quirúrgica es, quizá, la más acertada porque permite, además de un diagnóstico anatomopatológico definitivo, un tratamiento curativo. Se propone la escisión completa, mediante una incisión elipsoidal en la piel y asegurar la extirpación completa de la pseudocápsula.

PALABRAS CLAVES: Leiomioma; fibras musculares; útero; leiomioma vulvar; tumores del músculo liso; glándulas de Bartolino; neoplasias vulvares; enfermedad vulvar; biopsia; errores de diagnóstico.

Abstract

BACKGROUND: Leiomyomas are benign tumors that originate in smooth muscle fibers. Most leiomyomas of the female genital tract are located in the uterus. Extrauterine localization is exceptional; the incidence of vulvar leiomyoma is 0.07%. These smooth muscle tumors are usually painless, slow growing and can occur in women of any age.

OBJECTIVE: To report a case of vulvar leiomyoma that because of its low incidence and clinical similarity to other lesions, such as Bartholin's gland cyst, may lead to an initial misdiagnosis. In addition, a review of the literature should be carried out in order to contribute to its diagnosis and treatment.

CLINICAL CASE: A 52-year-old patient with a vulvar mass of years of evolution and an initial misdiagnosis of Bartholin's gland cyst. The patient was operated by surgical excision and subsequent histopathological study. The definitive diagnosis was vulvar leiomyoma with symplastic differentiation.

¹ Residente de Ginecología y Obstetricia.

² Médico, facultativo de Ginecología y Obstetricia.

³ Médico, facultativo de Anatomía patológica.
Hospital Universitario Virgen Macarena, Sevilla, España.

Recibido: marzo 2021

Aceptado: abril 2021

Correspondencia

María Pineda Mateo
mpinedam2@gmail.com

Este artículo debe citarse como:

Pineda-Mateo M, Brenner-Anidjar RD, Lorca-Alfaro S, Jiménez-Rámila C, Gutiérrez-Domingo A. Leiomioma vulvar de localización en la glándula de Bartolino: un dilema diagnóstico. Ginecol Obstet Mex 2021; 89 (10): 818-825.



CONCLUSIONS: In contrast to its uterine counterparts, the vaginal location of leiomyoma is exceptional. Although the effectiveness of a preoperative biopsy has not been demonstrated so far, it is advisable to take a biopsy because it could be a mass with malignant characteristics, which would change the treatment and its urgency. The surgical approach is perhaps the most appropriate because it allows, in addition to a definitive anatomopathological diagnosis, a curative treatment. Complete excision is proposed, by means of an ellipsoidal incision in the skin and ensuring complete excision of the pseudocapsule.

KEYWORDS: Leiomyoma; Muscle fibers; Uterus; Vulvar leiomyoma; Smooth muscle tumors; Bartholin's glands; Vulvar neoplasms; Vulvar disease; Biopsy; Diagnostic errors.

ANTECEDENTES

Los leiomiomas son tumores benignos que se originan en el músculo liso.¹ Se clasifican conforme a su origen específico y las características clínicas e histopatológicas en: piloleiomiomas, angioleiomiomas y leiomiomas genitales.^{1,2}

Es bien conocida la alta frecuencia de aparición de los leiomiomas uterinos, no así de sus homólogos extrauterinos, que pueden localizarse en la vagina, la vulva, el ovario, el tejido conectivo pélvico de suspensión y en la mama.³

Los leiomiomas de localización vulvar son excepcionales, representan el 0.07% de los tumores en la vulva.⁴ Esta localización inusual y los pocos casos reportados implican un reto diagnóstico.^{1,5}

El modo más frecuente de presentación es una masa sólida, debidamente delimitada y casi siempre asintomática; por esto, con frecuencia, estos tumores se diagnostican erróneamente antes de la intervención quirúrgica como quiste de la glándula de Bartolino.⁵ Además, en caso de leiomiomas vulvares la distinción entre formas benignas y malignas puede llegar a ser confusa.^{6,7}

La ecografía y la resonancia magnética ayudan a complementar el diagnóstico,^{6,8} pero es el examen histopatológico el que define el diagnóstico definitivo. Se recomienda, por tanto, la escisión quirúrgica de las masas vulvares cuando se sospeche un tumor de músculo liso, pues además del tratamiento de elección permite establecer un diagnóstico concluyente.^{1,8,9}

La dificultad diagnóstica y la baja frecuencia de la enfermedad ponen de manifiesto la necesidad de reportar los casos clínicos, para aportar a la protocolización de la atención médica requerida y tener siempre en mente su existencia. Con tal finalidad se reporta el caso de una mujer de 53 años, con una formación vulvar diagnosticada inicialmente como quiste de la glándula de Bartolino, cuyo análisis histopatológico reveló un leiomioma vulvar, con diferenciación simplástica. Además, se hace una revisión bibliográfica de los tumores del músculo liso de la vulva.

CASO CLÍNICO

Paciente de 53 años, española, sin antecedentes de interés, nuligesta. Acudió por primera vez en el año 2016 a consulta de Ginecología en la que refirió la aparición de un nódulo en el labio mayor derecho de la vulva, que le incomodaba

al realizar ejercicio físico y a la bipedestación. Enseguida de la exploración física y ginecológica detallada, la paciente recibió el diagnóstico de quiste de la glándula de Bartolino, sin signos inflamatorios. Se le dio de alta, con recomendaciones en caso de evolución de la lesión a un proceso inflamatorio agudo.

Transcurridos cuatro años del diagnóstico inicial, la paciente fue enviada nuevamente a consulta debido al empeoramiento clínico y la sensación de bulto genital de mayor tamaño. Durante la exploración local se palpó una tumoración debidamente delimitada e indolora, comprobándose un aumento considerable con respecto al tamaño inicial: la lesión había alcanzado 7 cm, aproximadamente. Ante el rápido crecimiento tumoral y los síntomas referidos por la paciente, se programó para cirugía: marsupialización, con anestesia, de quiste de la glándula de Bartolino derecha.

Durante el intraoperatorio se confirmó la existencia de una tumoración de aspecto sólido y grande, de aproximadamente de 7 cm (**Figura 1**). Para extirparla se hizo una incisión elipsoi-

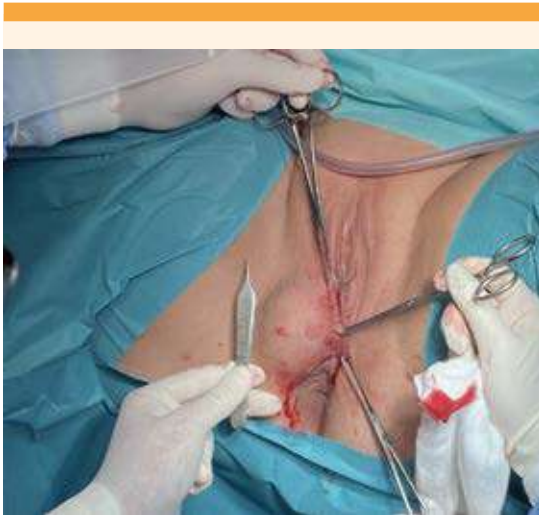

Figura 1. Formación de aspecto sólido. Exploración intraoperatoria, con anestesia.

de en el seno del quiste (**Figura 2**) y posterior apertura mediante una incisión longitudinal sobre el mismo. En lugar de evidenciar material mucoso se apreció una tumoración sólida y bilobulada de 7 cm, con crecimiento hacia el ano y en profundidad que se introducía en el canal vaginal, desplazando y sin invadir las estructuras vecinas (**Figura 3**). Se procedió a extirpar la lesión mediante enucleación y se remitió el material con carácter preferente para el estudio anatomopatológico. **Figura 4**

El examen histológico macroscópico describió una formación única, nodular, blanquecina, de superficie abollonada de 89 g y 8 x 5 x 4 cm de dimensiones máximas.

En los cortes seriados mostró un parénquima blanquecino, arremolinado, con áreas hemorrágicas. El examen microscópico reveló un leiomioma convencional, con tinción AML y desmina positiva. Se observaron ocasionales núcleos bizarros y un índice mitótico menor de

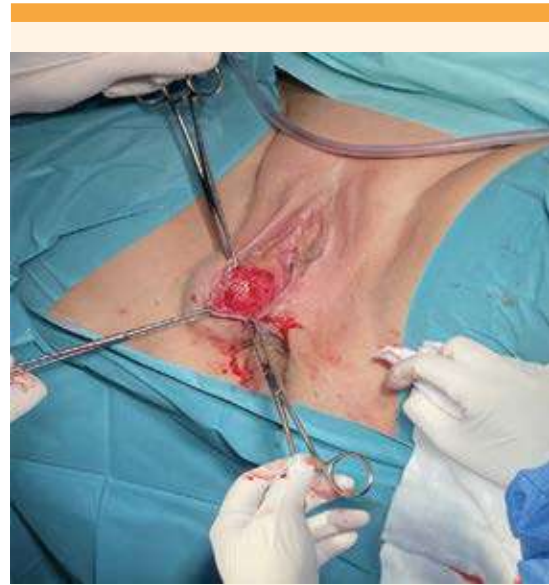


Figura 2. Procedimiento quirúrgico. Incisión elipsoide en el seno del quiste.

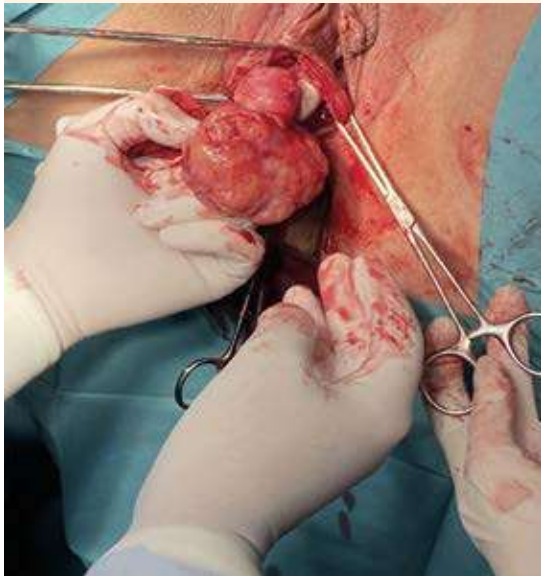


Figura 3. Imagen intraoperatoria. Se visualiza una tumoración sólida, bilobulada, de 7 cm, con pedículo que se introduce en el canal vaginal.

5 mitosis sobre 10 campos de alta potencia. Por tanto, el diagnóstico definitivo histológico fue de leiomioma con diferenciación simplástica.

Figura 5

La paciente recibió el alta hospitalaria sin contratiempos. En la actualidad, la paciente permanece en seguimiento por el servicio de Ginecología, con revisiones anuales, ha permanecido asintomática y sin signos de recidiva local.

DISCUSIÓN

Los leiomiomas son tumores benignos de tejido blando, de origen mesenquimatoso.¹ Estos tumores pueden originarse en cualquier localización compuesta por músculo liso; el origen vulvar es excepcional,^{1,2} hasta ahora solo hay 160 casos descritos en la bibliografía en inglés.^{7,9} Los leiomiomas vulvares representan el 0.03% de

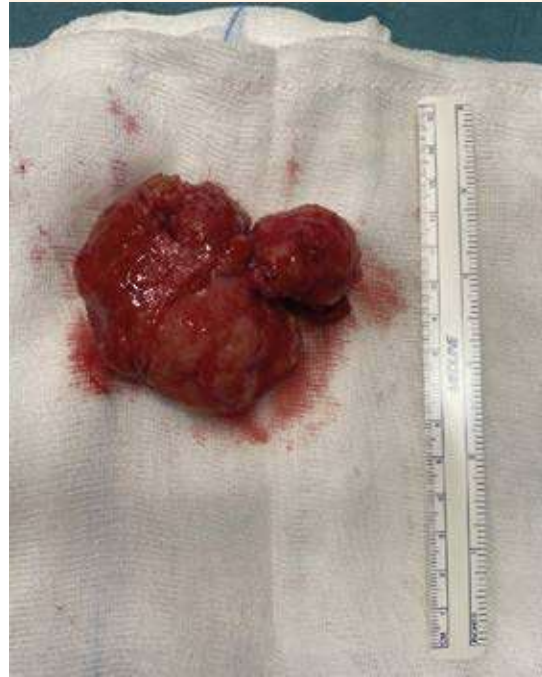

Figura 4. Formación sólida enucleada. Se visualiza la tumoración completa adyacente a la regla quirúrgica de 15 cm.

todos los tumores ginecológicos, el 0.07% de los tumores vulvares y el 4.2% de los leiomiomas cutáneos;^{1,4} a pesar de ello, es el tumor sólido benigno más frecuente en esta localización.¹

Los leiomiomas vulvares pueden aparecer en mujeres pre y posmenopáusicas, con edad media al diagnóstico de 52 años,^{4,7} edad promedio de la paciente del caso clínico. En algunas series se describe la posible relación del tumor con el estímulo hormonal de la etapa reproductiva y el embarazo, con una tendencia decreciente de su crecimiento en la menopausia.⁵ Los datos son controvertidos con los leiomiomas de localización vulvar, en contraposición con los de origen uterino. La expresión de receptores estrogénicos disminuye de manera significativa desde el útero

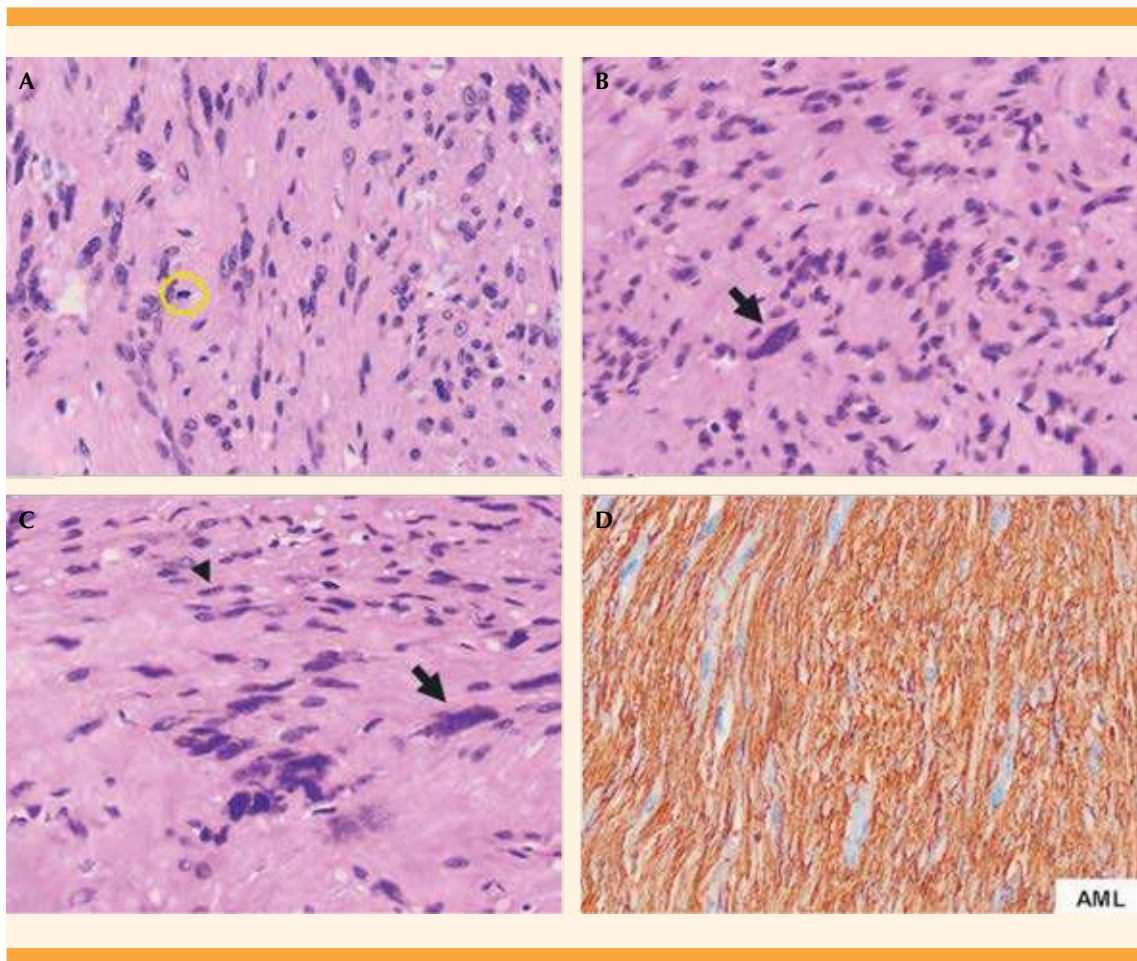


Figura 5. Leiomioma con diferenciación simplástica. **A)** Con poco aumento se visualiza un tumor de estirpe mesenquimal, compuesto por células fusiformes con ocasionales núcleos bizarros (atípicos) y figuras de mitosis (círculo) (HE, 4x). **B)** Con mayor aumento pueden observarse con mejor detalle esos núcleos bizarros: grandes, hiper cromáticos y con morfología irregular (flecha) (HE,10x). **C)** Núcleos bizarros (grandes, irregulares, polilobulados) (flecha) entremezclados con núcleos pequeños y fusiformes correspondientes a un leiomioma convencional (cabeza de flecha) (HE,10x). **D)** La inmunorreacción positiva para actina de músculo liso confirma la naturaleza muscular del tumor (AML,10x).

hacia la piel. El origen más frecuente de localización del tumor es el ligamento redondo, el tejido eréctil y el músculo dartos, que carecen de la expresión intrínseca de los mismos.¹ Estos datos son concordantes con la paciente del caso, que exhibió un aumento del tamaño en ausencia de estímulo estrogénico. Por lo tanto, se necesitan más estudios para conocer la relación entre el

estímulo hormonal y el crecimiento de estos tumores.^{1,5,8}

Los leiomiomas más frecuentes tienen un origen esporádico, aunque también se ha descrito un origen hereditario. La leiomiomatosis hereditaria y el cáncer de células renales son el principal síndrome asociado con los leiomiomas cutáneos



de origen hereditario.² De los que tienen un origen esporádico se han descrito dos mutaciones exclusivas: la translocación (7;8) (p13;q11.2) y el leiomioma genital (p12q13-q14), con un gen HMGA2 reordenado. De estos dos informes exclusivos de citogenética no pueden extraerse conclusiones de posibles causas genéticas.^{1,2} También existe una asociación inusual con el leiomioma esofágico que parece tener una base genética aún por conocer.⁶

Desde el punto de vista histológico, los leiomiomas aparecen como tumores bien delimitados, de coloración gris, blanca o amarilla.¹ El tamaño es variable, desde 0.5 hasta 11.2 cm; el tamaño medio estimado es de 4 cm.^{4,7} En la paciente del caso: mayor tamaño a mayor tiempo de evolución.

Desde esta perspectiva, la mayoría muestra las características típicas de músculo liso; son inmunopositivos para los marcadores musculares, como la actina del músculo liso y desmina.^{1,2,7} A veces se describen otras formas histológicas, como la variante celular, epitelioides, fusionada, mixoide y la simplástica.^{1,5} En la actualidad el patrón fusiforme es el subtipo más común. El patrón epitelioides es más raro y se cree que tiene un índice mitótico más alto, con mayor capacidad de recidiva.⁵

Estas variantes del leiomioma suponen, a menudo, todo un desafío. El principal problema con estos tumores es que puede resultar muy complejo definir el comportamiento de la lesión después del estudio histológico y diferenciar entre lesión benigna o maligna.^{4,5}

Para solventar esto, Nielsen y su grupo¹ propusieron cuatro características clínicas que incluyen: tamaño tumoral ≥ 5 cm, infiltración de márgenes, alta actividad mitótica (≥ 5 mitosis/10HPFs) y atipia nuclear de moderada a grave. Ante la coexistencia de tres o cuatro criterios, el tumor

se categoriza en: leiomiosarcoma, dos criterios como leiomioma atípico y los tumores con uno o ninguno, como leiomioma benigno.^{1,4,5,7}

Por todo lo mencionado, la preocupación por diferenciar las lesiones es creciente, por ello Nucci e Iwasa^{3,4} informaron nuevos criterios que, ante su existencia, habría que sospechar un comportamiento más agresivo. Estos criterios son la necrosis tumoral coagulante, la expresión de receptores hormonales junto con una cantidad moderada de células positivas para Ki-67 y la falta de sobreexpresión de la proteína p53.^{1,3,4}

A priori, el caso aquí reportado solo cumplía el criterio del tamaño tumoral grande; por lo tanto, se catalogó como leiomioma benigno. En la paciente del caso se observó una variante no muy común: la simplástica. Desde el punto de vista histológico se caracteriza por la coexistencia de células pleomórficas entre las células tumorales.^{3,5} Se considera una variante benigna, aunque con recidiva en casos de extirpación incompleta y afectación de márgenes.³

En la exploración física suele observarse una lesión única e indolora, de largo tiempo de evolución. Los síntomas suelen aparecer progresivamente, en relación con el crecimiento tumoral: dificultad para caminar y para las relaciones sexuales y mayor dolor local.^{1,8} Por lo general, estos tumores se diagnostican erróneamente como quiste de Bartolino,^{8,10-12} como sucedió en la paciente del caso clínico expuesto. Los labios menores evertidos y la consistencia quística de la lesión apoyan el diagnóstico de quiste de Bartolino; por lo tanto, facilitan el diagnóstico diferencial.^{8,9}

La ecografía y la resonancia magnética nuclear son las herramientas más utilizadas ante la sospecha de un leiomioma de localización genital de difícil diagnóstico.⁹ Puesto que el quiste de Bartolino no es la única lesión con la que

habría que establecer el diagnóstico diferencial es pertinente considerar otros padecimientos: angiomixoma agresivo, leiomioma atípico, liposarcoma, dermatofibrosarcoma, tumor fibroso solitario, quistes de Gartner y lipomas, entre otros.^{1,5,7}

A pesar de que las decisiones acerca del tratamiento deben ser individualizadas,¹ existe unanimidad en cuanto a la extirpación quirúrgica como tratamiento definitivo, cuyo pronóstico será más favorable cuanto más completa sea la extirpación.¹⁰ Sin embargo, la baja incidencia del leiomioma vulvar pone de manifiesto la ausencia de tratamiento estandarizado.^{1,9,10,13}

El estudio histológico suele arrojar el diagnóstico definitivo^{1,8,9} y se considera de obligatoriedad la distinción entre la naturaleza benigna o maligna de la lesión.⁹ Quedan aún por determinar las ventajas de tomar una biopsia preoperatoria en lugar de establecer el diagnóstico después de la escisión quirúrgica completa de la tumoración. Esta tendencia es recomendada por algunos autores con el propósito de evitar intervenciones innecesarias y eludir retrasos diagnósticos, sobre todo en el caso de masas vulvares complicadas; en particular, ante la duda diagnóstica con el adenocarcinoma de la glándula de Bartolino o el leiomiosarcoma.^{11,12,13}

Por la posibilidad de recurrencia es indispensable el seguimiento cercano y a largo plazo.^{10,13} No obstante, los datos son insuficientes para establecerlo con certeza. Los tiempos recomendados son variables, desde los 3 meses a los 5 años.¹ En la paciente del caso luego del seguimiento a lo largo de un año no se observó recurrencia.

CONCLUSIÓN

El diagnóstico de una masa de rápido crecimiento, de localización vulvar, no puede establecerse

arbitrariamente porque, a pesar de ser el quiste de Bartolino la causa más frecuente puede haber otras, entre ellas: leiomioma vulvar o neoplasias malignas. Si bien hasta ahora no ha podido demostrarse la efectividad de la biopsia preoperatoria, se aconseja su toma porque podría tratarse de una masa de características malignas, lo que modificaría el tratamiento y su urgencia. La actitud quirúrgica es, quizá, la más acertada porque permite, además de un diagnóstico anatomopatológico definitivo, un tratamiento curativo. Se propone la escisión completa, mediante una incisión elipsoidal en la piel y asegurando la extirpación completa de la pseudocápsula. Además, se aconseja el seguimiento posquirúrgico de las pacientes porque existe un riesgo teórico de recidiva.

REFERENCIAS

1. Nielsen GP, Rosenberg AE, Koerner FC. Smooth-muscle tumors of the vulva. A clinicopathological study of 25 cases and review of the literature. *Am J Surg Pathol* 1996; 20: 779-93.
2. Malik K, Patel P, Chen J, Khachemoune A. Leiomyoma cutis: A focused review on presentation, management, and association with malignancy. *Am J Clin Dermatol* 2015; 16 (1): 35-46. <https://doi.org/10.1007/s40257-015-0112>
3. Nucci MR, Granter SR, Fletcher CD. Cellular angiofibroma: a benign neoplasm distinct from angiofibroma and spindle cell lipoma. *Am J Surg Pathol* 1997; 21: 636-44.
4. Iwasa Y, Fletcher CD. Cellular angiofibroma: clinicopathologic and immunohistochemical analysis of 51 cases. *Am J Surg Pathol* 2004; 28: 1426-35.
5. Swanson AA, Howitt BE, Schoolmeester JK. Criteria for risk stratification of vulvar and vaginal smooth muscle tumors: a follow-up study with application to leiomyoma variants, smooth muscle tumors of uncertain malignant potential, and leiomyosarcomas. *Hum Pathol* 2020; 103: 83-94. <https://doi.org/10.1016/j.humpath.2020.06.008>
6. Jang SH, Cho H, Lee JH, Lee HJ, et al. Vulvar epithelioid leiomyoma with myxoid change: A case report and literature review. *Medicine* 2019; 98 (42): e17423. <https://doi.org/10.1097/MD.00000000000017423>
7. Aguilera MV, Pérez SME, Ávila CMA, Mendoza E. Leiomioma vulvar. Presentación de un caso. *Ginecol Obstet Mex* 2011; 79 (6): 382-85.
8. Heller DS, Jameel Z, Lespinasse P. Leiomyoma of the vulva. *J Low Genit Tract Dis* 2016; 20 (3): e42-3. <https://doi.org/10.1097/LGT.0000000000000213>



9. Devereaux KA, Schoolmeester JK. Smooth muscle tumors of the female genital tract. *Surg Pathol Clin* 2019; 12 (2): 397-455. <https://doi.org/10.1016/j.path.2019.02.004>
10. Kurdi S, Arafat AS, Almegbel M, Aladham M. Leiomyoma of the vulva: A diagnostic challenge case report. *Case Rep Obstet Gynecol* 2016; 2016: 8780764. <https://doi.org/10.1155/2016/8780764>
11. Pandey D, Shetty J, Saxena A, Srilatha PS. Leiomyoma in vulva: a diagnostic dilemma. *Case Rep Obstet Gynecol* 2014; 2014: 386432. <https://doi.org/10.1155/2014/386432>
12. Francis SA, Wilcox FL, Sissons M. Bartholin's gland leiomyoma: a diagnostic and management dilemma. *J Obstet Gynaecol Res* 2012; 38 (6): 941-3. <https://doi.org/10.1111/j.1447-0756.2011.01787.x>
13. Tavares KADS, Moscovitz T, Tcherniakovsky M, Pompei LM, et al. Differential Diagnosis between Bartholin Cyst and Vulvar Leiomyoma: Case Report. *Rev Bras Ginecol Obstet* 2017; 39 (8): 433-35. <https://doi.org/10.1055/s-0037-1604178>
14. Korkmaz V, Kurdoğlu Z, Karadag B, Arslanca T, et al. A rare case of leiomyosarcoma localized in the Bartholin's gland area and review of the literature. *J Obstet Gynaecol Res* 2016; 42 (5): 589-92. <https://doi.org/10.5001/omj.2020.74>
15. Saquib S, Cherawala M, Abdel Rahman O, Keloth TE. Leiomyosarcoma of the Vulva Mimicking as Chronic Bartholin Cyst: A Case Report. *Oman Med J* 2020; 35 (4): e153. <https://doi.org/10.5001/omj.2020.74>

CITACIÓN ACTUAL

De acuerdo con las principales bases de datos y repositorios internacionales, la nueva forma de citación para publicaciones periódicas, digitales (revistas en línea), libros o cualquier tipo de referencia que incluya número doi (por sus siglas en inglés: Digital Object Identifier) será de la siguiente forma:

REFERENCIAS

1. Yang M, Gou, ZW, Deng CJ, Liang X, et al.* A comparative study of three different forecasting methods for trial of labor after cesarean section. *J Obstet Gynaecol Res*. 2017;25(11):239-42. <https://doi.org/10.1016/j.gyobfe.2015.04..0015>**
- * Cuando la referencia contiene hasta tres autores, éstos se colocarán de forma completa. En caso de 5 autores o más, solo se colocan cuatro, seguidos de la palabra en latín "et al".
- ** El registro Doi deberá colocarse con el link completo (como se indica en el ejemplo).