



Rendimiento diagnóstico del ultrasonido del primer trimestre para alteraciones estructurales

Diagnostic performance of the first trimester ultrasound for structural anomalies.

Gabriela del Carmen Núñez-Sánchez,¹ Juan Manuel Gallardo-Gaona,² Berenice Velázquez-Torres,² Dulce María Camarena-Cabrera,² Sandra Acevedo-Gallegos,² José Antonio Ramírez-Calvo²

Resumen

OBJETIVO: Evaluar el rendimiento diagnóstico del ultrasonido del primer trimestre en la identificación de defectos estructurales detectables y potencialmente detectables en esta etapa de la gestación.

MATERIALES Y MÉTODOS: Estudio transversal y descriptivo llevado a cabo en el Departamento de Medicina Materno Fetal del Instituto Nacional de Perinatología Isidro Espinosa de los Reyes entre marzo de 2017 y octubre de 2018. Criterio de inclusión: pacientes que acudieron al ultrasonido de tamizaje del primer trimestre y se les efectuó la evaluación anatómica fetal temprana. Se realizó un estudio tipo prueba diagnóstica con cálculo de índices diagnósticos.

RESULTADOS: Se encontraron 1652 ultrasonidos del primer trimestre en los que la prevalencia de defectos estructurales fue de 2%. Debido a circunstancias ajenas a la investigación solo pudo aplicarse el patrón de referencia a 1610 pacientes de las que se obtuvo una tasa de detección de 83.62% de alteraciones estructurales y especificidad del 100% con el ultrasonido del primer trimestre.

CONCLUSIÓN: El ultrasonido del primer trimestre es ideal para practicar la primera evaluación anatómica fetal, con alta aceptación entre pacientes y médicos. Este estudio no sustituye sino más bien complementa la valoración morfológica fetal que se realiza en el segundo trimestre; al conjuntar ambas valoraciones la sensibilidad es superior a 90% para detectar alteraciones estructurales.

PALABRAS CLAVE: Ultrasonido del primer trimestre; embarazo; tamizaje del primer trimestre; prueba diagnóstica; perinatología; ultrasonografía.

Abstract

OBJECTIVE: To evaluate the diagnostic performance of first trimester ultrasound in the identification of structural defects that are detectable and potentially detectable at this stage of gestation.

MATERIALS AND METHODS: Transversal and descriptive study carried out at the Maternal-Fetal Medicine Department of the Instituto Nacional de Perinatología Isidro Espinosa de los Reyes between March 2017 and October 2018. Inclusion criteria: Patients who attended the first trimester screening ultrasound and underwent early fetal anatomical evaluation. A diagnostic test-type study with calculation of diagnostic indices was performed.

RESULTS: 1652 first-trimester ultrasounds were found in which the prevalence of structural defects was 2%. Due to circumstances beyond the research, the gold standard could only be applied to 1610 patients from whom a detection rate of 83.62% of structural alterations and 100% specificity was obtained with the first-trimester ultrasound.

CONCLUSION: The first-trimester ultrasound is ideal for performing the first fetal anatomical evaluation, with high acceptance among patients and physicians. This study

¹ Residente de Medicina Materno Fetal.

² Médico adscrito al Departamento de Medicina.

Instituto Nacional de Perinatología Isidro Espinosa de los Reyes, Ciudad de México.

Recibido: septiembre 2019

Aceptado: septiembre 2020

Correspondencia

Juan Manuel Gallardo Gaona
gallarfetalmex@gmail.com

Este artículo debe citarse como: Núñez-Sánchez GC, Gallardo-Gaona JM, Velázquez-Torres B, Camarena-Cabrera DM, Acevedo-Gallegos S, Ramírez-Calvo JA. Rendimiento diagnóstico del ultrasonido del primer trimestre para alteraciones estructurales. Ginecol Obstet Mex. 2021; 89 (1): 5-13.

<https://doi.org/10.24245/gom.v89i1.3540>

does not replace but rather complements the fetal morphological assessment carried out in the second trimester; by combining both assessments the sensitivity is over 90% for detecting structural alterations.

KEYWORDS: First trimester ultrasound; Gestation; First trimester screening; Diagnostic test; Perinatology; Ultrasonography.

ANTECEDENTES

El ultrasonido del primer trimestre del embarazo se introdujo con el fin de confirmar el embarazo intrauterino, medir la longitud cráneo-cauda para calcular las semanas de embarazo, determinar la vitalidad fetal, la cantidad y corionicidad de los fetos en el caso de embarazo múltiple, entre otras indicaciones.¹ Durante las últimas décadas, la detección y diagnóstico prenatal pasó de practicarse en el segundo al primer trimestre.² El ultrasonido de tamizaje de aneuploidias, que se realiza entre las 11 y 13.6 semanas de gestación, se ha convertido en una práctica común; en sus inicios se dirigía a obtener una medición de la translucencia nuchal; sin embargo, con el paso del tiempo se ha extendido a la medición de otros parámetros: hueso nasal, ductus venoso, válvula tricúspide y valoración ecográfica temprana de la anatomía fetal que permita la detección y diagnóstico prenatal de alteraciones estructurales.³ En manos de personal experimentado, con tecnología moderna de los equipos de ultrasonido y con un enfoque sistemático de la evaluación de la anatomía fetal temprana, aproximadamente la mitad de las principales anomalías fetales pueden detectarse de manera temprana.⁴

La valoración estructural temprana va en relación con las preferencias de la paciente a la hora de elegir un método de cribado; cuando se identifica una anomalía en el primer trimestre se tiene

la ventaja de poder buscar, tempranamente, una referencia de atención especializada, con vigilancia estrecha, con participación de un grupo multidisciplinario, comprender la patología diagnosticada y explorar las opciones de cuidado del embarazo: terapia fetal o la interrupción.⁵

Los estudios previos de evaluación de la eficacia diagnóstica del ultrasonido del primer trimestre de alteraciones estructurales reflejan diferentes tasas de detección que van de 13 a 84%. Esta heterogeneidad de tasas de detección se debe al tipo de malformaciones que se incluyen en el análisis, prueba que se toma como patrón de referencia, vía de acceso para el ultrasonido y la habilidad y experiencia ultrasonográfica del operador.^{6,7}

La incorporación de la vía de acceso transvaginal en el momento de la exploración del primer trimestre aumenta la evaluación anatómica y permite mejor visualización de estructuras particulares: cara fetal, corazón y riñones.⁸

Para evitar el retraso innecesario en el diagnóstico de alteraciones mortales es imprescindible conocer cuáles son las alteraciones estructurales que pueden y deben detectarse en la valoración del primer trimestre. Debe considerarse que existen defectos fetales que no serán detectados en la evaluación anatómica temprana, simplemente por la historia natural del defecto.⁵ Debido a esta heterogeneidad de tasas de detección de



defectos estructurales en el primer trimestre, el objetivo de este estudio fue: evaluar el rendimiento diagnóstico del ultrasonido del primer trimestre en la identificación de defectos estructurales detectables y potencialmente detectables en esta etapa de la gestación.

MATERIALES Y MÉTODOS

Estudio transversal y descriptivo, tipo prueba diagnóstica, efectuado en el Departamento de Medicina Materno Fetal del Instituto Nacional de Perinatología Isidro Espinosa de los Reyes entre marzo de 2017 y octubre de 2018. Criterio de inclusión: pacientes con tamizaje del primer trimestre. La evaluación se llevó a cabo con un equipo de ultrasonido Voluson E8 (General Electric Health Care). Todos los exámenes los practicaron especialistas en Medicina Materno Fetal con certificación y amplia experiencia en ultrasonido del primer trimestre.

Con base en estudios previos se enlistaron las enfermedades susceptibles de diagnóstico y las potencialmente detectables en el primer trimestre, que se clasificaron por aparatos y sistemas. Esa lista la revisaron médicos especialistas en Medicina Materno Fetal ya experimentados y por consenso de los mismos se incluyeron en el análisis de las enfermedades descritas en el **Cuadro 1**.

Luego de tener la información de la evaluación estructural temprana, se obtuvo la de la valoración anatómica que se practica en el segundo trimestre (ultrasonido de crecimiento, ecocardiografía, cardiología fetal y valoración al nacimiento por parte de neonatología, genética o patología) para confirmar o descartar la existencia o no de alteración estructural fetal.

Todos los datos se analizaron e interpretaron en el programa estadístico SPSS versión 25. El análisis consistió en la obtención de la sensi-

Cuadro 1. Enfermedades susceptibles de diagnóstico en el ultrasonido del primer trimestre

Sistema nervioso central
• Acrania-exencefalia, encefalocele, holoprosencefalia lobar, sospecha de defecto del tubo neural.
Cara y cuello
• Retrognatia, hendiduras faciales, higroma quístico.
Corazón
• Sospecha de cardiopatía compleja, canal aurículo ventricular, ventrículo izquierdo hipoplásico, anomalía de Ebstein, defectos septales amplios.
Tórax
• Ectopia cordis, pentalogía de Cantrell, hernia diafragmática
Abdomen
• Onfalocele, gastrosquisis, complejo miembro pared, síndrome de body stalk, secuencia de bandas amnióticas.
Genitourinario
• Hidronefrosis, agenesia renal, megavejiga, alteraciones cloacales.
Extremidades
• Pie equino varo, polidactilia, regresión caudal.

lidad, especificidad, valor predictivo negativo y positivo.

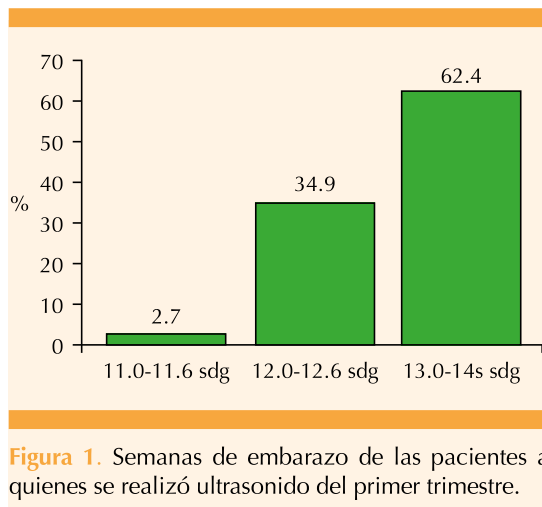
RESULTADOS

Se practicaron 1652 ultrasonidos del primer trimestre en los que la prevalencia de defectos estructurales fue de 2% (**Cuadro 2**). El 94% de las evaluaciones fueron embarazos con feto único y 6% gemelares. La edad promedio de las pacientes del estudio fue de 30 años y el periodo de semanas de embarazo más frecuente en que se llevó a cabo la evaluación fue entre las 13 y 14. **Figura 1**

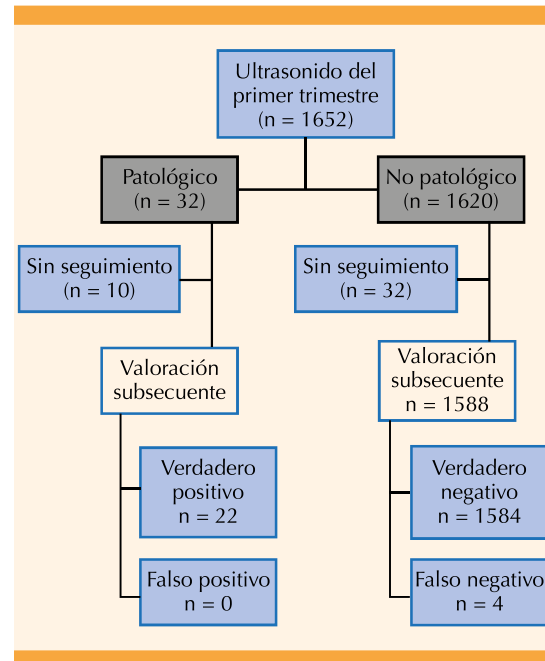
El 97% de las evaluaciones del primer trimestre se efectuaron por vía abdominal, solo en 3% de las pacientes se complementó el acceso con valoración por vía vaginal, de las que 64% fueron por indicación de mala ventana sónica. Del total de valoraciones del primer trimestre,

Cuadro 2. Descripción de defectos estructurales del primer trimestre

Defecto estructural del primer trimestre	n
Gastrosquisis	3
Onfalocele	3
Hidrops	1
Higroma quístico	7
Hernia diafragmática	2
Encefalocele	1
Acrania-exencefalia	2
Cardiopatía compleja (sospecha)	7
Canal aurículo ventricular	2
Pié equino varo	1
Bandas amnióticas	1
Hidronefrosis	1
Malformación seno urogenital	1
Total	32

**Figura 1.** Semanas de embarazo de las pacientes a quienes se realizó ultrasonido del primer trimestre.

en 42 pacientes no se encontró información de seguimiento, de las que 10 tenían reporte de defecto estructural en la valoración del primer trimestre, por eso solo se tomaron en cuenta 1610 pacientes para el cálculo de los índices diagnósticos. **Figura 2**

**Figura 2.** Algoritmo de prueba diagnóstica.

Al tomar en cuenta los defectos estructurales reportados en el ultrasonido del primer trimestre y compararlos con el patrón de referencia considerado para este estudio, la sensibilidad para la detección de malformaciones estructurales (incluidas en el estudio) fue de 83.62% (**Cuadro 3**). No hubo reportes de falsos positivos. Se identificaron 4 casos falsos negativos que fueron: retrognatia, polidactilia y ventrículo izquierdo hipoplásico en 2 fetos.

De igual manera, se realizaron índices diagnósticos por aparatos y sistemas para el diagnóstico de alteraciones estructurales del primer trimestre que se muestran en el **Cuadro 4**.

DISCUSIÓN

Hasta hace un tiempo, la valoración morfológica del segundo trimestre tenía como propósito diagnosticar defectos estructurales lo más temprano

**Cuadro 3.** Índices diagnósticos

Índice	Valor
Sensibilidad	83.62%
Especificidad	100
Valor predictivo positivo	100
Valor predictivo negativo	99.74

Cuadro 4. Sensibilidad y especificidad por aparatos y sistemas de alteraciones estructurales en el ultrasonido del primer trimestre

Aparato o sistema	Sensibilidad	Especificidad
Sistema nervioso	100	100
Cara y cuello	50	100
Corazón	77	100
Tórax	100	100
Abdomen	100	100
Genitourinario	100	100
Extremidades	50	100
Otros	100	100

posible en el curso de la gestación; sin embargo, en los últimos años la valoración anatómica del primer trimestre ha adquirido gran importancia debido a que estos defectos estructurales pueden detectarse más tempranamente. Lo anterior va en relación con lo referido por Syngelaki y su grupo como pirámide invertida para estratificar el riesgo desde el primer trimestre de la gestación.⁷

Se han reportado diferentes tasas de detección de alteraciones estructurales identificadas en el primer trimestre que van de 18 a 84%. Estas variaciones se deben al tipo de defecto estructural que se incluye en el análisis, sobre todo por la inclusión o no de malformaciones cardíacas,³ cuya complejidad y algunas veces falta de experiencia para su diagnóstico limita su detección.⁹

Karim y su grupo hicieron una revisión sistemática y un metanálisis para determinar la

sensibilidad y especificidad del ultrasonido del primer trimestre en la detección de anomalías fetales. Reportaron una tasa de detección de 32.35% de todas las alteraciones estructurales en valoraciones efectuadas en población de bajo riesgo, mientras que en poblaciones de alto riesgo fue de 61.18%. Encontraron que un patrón que puede modificar la tasa de detección es la aplicación de un protocolo anatómico estandarizado para detectar anomalías fetales en pacientes de alto y bajo riesgo.¹⁵

En 2008 Gutiérrez Gutiérrez llevó a cabo un trabajo de tesis de eficacia de la detección de defectos estructurales en el primer trimestre, con sensibilidad de 78%. El estudio no incluyó a las malformaciones cardíacas en el análisis de los datos.¹¹

Bardi efectuó un estudio para evaluar el porcentaje y tipo de anomalías congénitas diagnosticadas en la ecografía del primer trimestre en un entorno de atención primaria sin seguir un protocolo estandarizado para la evaluación anatómica fetal. Los datos se complementaron con las valoraciones llevadas a cabo a las 20 semanas y en los desenlaces del embarazo en 1.8% de los fetos se encontraron alteraciones, de las que 0.7% eran cromosómicas y 1.1% estructurales. De todas las anomalías detectadas antes del nacimiento, 27% se detectaron en la exploración del primer trimestre. Todos los casos de anencefalia, encefalocele, onfalocele y megavejiga se diagnosticaron; sin embargo, la detección de alteraciones estructurales, como gastrosquisis y defectos cardíacos congénitos en el primer trimestre, fue 67 y 19%, respectivamente. Se concluyó que el adiestramiento adicional y la aplicación de un protocolo sistematizado para la evaluación anatómica del primer trimestre sin duda mejora la detección temprana de anomalías estructurales.¹²

La comparación entre estudios previos y el aquí comunicado resulta difícil debido a la disparidad de criterios aplicados para el análisis. En contraste con otros, nuestro estudio solo incluyó alteraciones estructurales de diagnóstico posible en el primer trimestre, incluidas las cardiopatías; se obtuvo una tasa de detección de 83.62%, similar a la publicada. Diez casos con reporte de defecto estructural en la valoración del primer trimestre ya no continuaron su seguimiento. Aunque no tenemos la certeza diagnóstica, debido a la complejidad y gravedad del defecto, las pacientes pudieron tomar otra determinación del curso del embarazo y lo más probable es que se confirmó el diagnóstico. Al no tener información del seguimiento o desenlace de esos casos, no se incluyeron en el cálculo de los índices diagnósticos, aunque si se consideraran verdaderos positivos en la tasa de detección de defectos estructurales en el ultrasonido del primer trimestre sería mayor.

La vía de acceso del ultrasonido puede modificar la tasa de detección de alteraciones estructurales porque la exploración por vía vaginal tiene mayor éxito en la detección de alteraciones estructurales en el primer trimestre, sobre todo identificación de alteraciones cardíacas porque permite mejor valoración del corazón fetal en esta etapa.¹³ La mayor parte de los estudios analizados combinaron la valoración por vía abdominal y vaginal, como los de Kenkhuis y colaboradores⁹ quienes evaluaron la detección de alteraciones estructurales del primer trimestre tomando como prueba de referencia la valoración al nacimiento o estudio postmortem, reportando sensibilidad de 83.3%; sin embargo, las ecografías fueron realizadas entre las 12 y 17 semanas de gestación en población de alto riesgo de alteraciones estructurales y 51% de las exploraciones fueron abdominales y transvaginales. Yagel y su grupo¹⁴ refieren una sensibilidad de 84%; en su estudio incluyó solo embarazos de alto riesgo y todas las valoraciones

fueron por vía transvaginal. Karim y coautores¹⁵ obtuvieron la misma sensibilidad con valoración por vía abdominal y transvaginal, tomando una ecografía morfológica temprana a los fetos con translucencia nuchal aumentada. Un aspecto importante a tomar en cuenta de nuestro estudio es que la totalidad de las pacientes incluidas fueron de primer trimestre de la gestación, a diferencia de Lim y colaboradores¹⁶ que incluyeron pacientes incluso con 17 semanas de embarazo, etapa que ya corresponde al segundo trimestre. La población incluida en nuestro estudio fue de alto y bajo riesgo, por lo tanto los resultados de índices diagnósticos se podrían aplicar a la población en general. Solo 3% de las valoraciones incluidas en nuestro estudio se complementaron por vía vaginal, por lo que consideramos que llevar a cabo más valoraciones tempranas por vía vaginal podría aumentar la tasa de detección de alteraciones estructurales del primer trimestre, sobre todo cardíacas porque refieren una tasa de visualización de un corte de 4 cámaras, incluso de 85 y de 82% para conductos de salida en la exploración que se practica en el primer trimestre con acceso transvaginal.¹⁷ Es necesario tomar en cuenta que la precisión para la detección temprana de cardiopatías congénitas está estrechamente relacionada con la experiencia del operador.¹⁸

Otro dato de importancia es la prueba que se considera patrón de referencia porque en este aspecto también existe heterogeneidad en los diversos estudios. Syngelaki y su grupo examinaron el rendimiento de la exploración ultrasonográfica del primer trimestre para detectar anomalías no cromosómicas; sin embargo, se tomaron como verdaderos positivos los casos de interrupción electiva del embarazo, abortos espontáneos y óbitos sin corroborar el diagnóstico con examen postmortem.⁷ Otro patrón de referencia considerado en diferentes estudios fue el ultrasonido estructural del segundo trimestre porque Hernández-Andrade y colaboradores tomaron como referencia la



exploración anatómica de las 20 semanas, con una tasa de detección de alteraciones estructurales de 63.3% en el ultrasonido del primer trimestre. Por lo anteriormente expuesto es que se dificulta la comparación de tasas de detección de defectos en el primer trimestre.¹⁹

Un estudio similar al aquí comunicado es el de Petousis, que tuvo como objetivo evaluar el rendimiento de la ecografía en la detección de alteraciones fetales no cromosómicas aplicando un protocolo de examen anatómico estándar, propuesto por la International Society of Ultrasound in Obstetrics and Gynecology (ISUOG) a las 11 a 13.6 semanas en embarazos únicos de pacientes que asisten a una exploración de rutina a las 11 a 13.6 semanas. Al igual que en este estudio, todos los exámenes los practicaron especialistas en Medicina Materno Fetal certificados por el Fundación de Medicina Fetal y aplicaron el protocolo descrito por la ISUOG. La incidencia de defectos estructurales en este estudio fue de 1.7% (n = 57) de los 3361 casos restantes. Reportan una tasa de detección de 47.3%. Entre sus diagnósticos informan todos los casos de acrania, onfalocelo, megavejiga, anomalía del tallo corporal y detección de 36.4% de los defectos cardíacos mayores, 38% de defectos en las extremidades y 100% en las hendiduras faciales.²⁰

De igual manera, Vania y coautores llevaron a cabo un análisis retrospectivo de 6046 embarazos, 6114 fetos (incluyeron embarazos gemelares) en quienes se efectuó la exploración en las semanas 11 a 14 con el propósito de evaluar el rendimiento de la ecografía del primer trimestre en la identificación de anomalías estructurales fetales en una población no seleccionada. La prevalencia de anomalías estructurales mayores fue de 1.89%, similar a la aquí reportada y a la de otros estudios. En esos ensayos se informa una tasa de detección de 79% de todas las anomalías estructurales

importantes. Las tasas de detección más altas se consiguieron para defectos de la pared abdominal (100%), anomalías mayores del sistema nervioso central (88%), defectos cardíacos (74%) y anomalías esqueléticas (71%).^{21,22}

Debido a la diversidad de alteraciones estructurales identificadas en el primer trimestre, de evolución y pronóstico muy variable, no existe un patrón de referencia perfecto para todos los defectos identificados en este periodo de la gestación.^{23,24} En el Instituto Nacional de Perinatología Isidro Espinosa de los Reyes se dispone de un equipo interdisciplinario para la atención de fetos con alteraciones estructurales, en el que intervienen los especialistas de los servicios de cardiología fetal, neonatología, genética, radiología, patología, entre otros; por eso se tomó como patrón de referencia la valoración más objetiva de la que se tenía información. Esto significa que aunque podría considerarse un patrón de referencia imperfecto se pensó adecuado porque es la valoración más objetiva con la que se cuenta. Incluso, podría ser más completa que la utilizada en otros estudios. Esta característica de la prueba de referencia podría asumirse como una fortaleza, lo mismo que el hecho de que todas las valoraciones las hicieron médicos con especialidad en Medicina Materno Fetal con amplia experiencia en el tamizaje y evaluación anatómica temprana (11 a 14 semanas) en comparación con otros estudios donde la valoración la efectuó un médico adiestrado en ultrasonografía.

Una limitante de este estudio fue que los datos se recolectaron de manera retrolectiva, por medio de información contenida en el expediente electrónico; a pesar de ello, en todos los casos se tuvo amplia información de la madre, el feto y el recién nacido porque esa información se obtuvo del Departamento de Medicina Materno Fetal y del resto de las especialidades implicadas en el estudio de las pacientes.

CONCLUSIONES

Los desenlaces muestran que el ultrasonido del primer trimestre es ideal para practicar la primera evaluación anatómica fetal, con buena aceptación por parte de las pacientes y médicos. Este estudio reporta una de las tasas más altas de rendimiento diagnóstico que incluye a las malformaciones cardíacas gracias a la implementación de equipos de mejor resolución, a la mayor experiencia del personal que efectúa la valoración y a que el Instituto Nacional de Perinatología tiene un programa de tamizaje del primer trimestre debidamente consolidado. Consecuencia de la alta variabilidad de tasas de detección de alteraciones estructurales y, en gran parte, a la historia natural de esas alteraciones, la valoración anatómica del primer trimestre no sustituye sino más bien complementa la evaluación morfológica fetal que se lleva a cabo en el segundo trimestre porque la sensibilidad al conjuntar ambos estudios es mayor al 90% para detectar alteraciones estructurales, como lo sugieren los estudios previos

REFERENCIAS

1. Liff I, Bromley B. Fetal anatomic imaging between 11 and 14 gestation. *Clin Obstet Gynecol*. 2017; 60 (3): 621-635. <https://doi.org/10.1097/GRF.0000000000000296>.
2. ACOG Practice Bulletin No. 163: screening for fetal aneuploidy. *Obstet Gynecol*. 2016;127:e123-e137. doi. 10.1097/AOG.0000000000001406.
3. Liff I, Bromley B. Fetal Anatomic Imaging Between 11 and 14 Weeks Gestation. Vol. 60, *Clinical Obstet and Gynecol*. 2017; 60 (3). <https://doi.org/10.1097/GRF.0000000000000296>.
4. McAuliffe FM, Fong KW, Toi A, Chitayat D, Keating S, Johnson JA. Ultrasound detection of fetal anomalies in conjunction with first-trimester nuchal translucency screening: A feasibility study. *Am J Obstet Gynecol* 2005; 1260-5. <https://doi.org/10.1016/j.ajog.2005.06.075>.
5. Donnelly JC, Malone FD. Early fetal anatomical sonography. Vol. 26, *Best Practice & Research Clinical Obstetrics & Gynaecology*. 2012; 26 (5): 561-73. <https://doi.org/10.1016/j.bpobgyn.2012.06.002>.
6. Edwards L, Hui L. First and second trimester screening for fetal structural anomalies. *Seminars in Fetal & Neonatal Medicine* 2017; 23 (2): 102-11. <https://doi.org/10.1016/j.siny.2017.11.005>.
7. Syngelaki A, Chelemen T, Dagklis T, Allan L, Nicolaides KH. Challenges in the diagnosis of fetal non-chromosomal abnormalities at 11-13 weeks. *Prenatal Diagn*. 2011; 31: 90-102. <https://doi.org/10.1002/pd.2642>.
8. Borrell A, Robinson J, Santolaya-Forgas J. Clinical value of the 11- to 13 6-week sonogram for detection of congenital malformations: A Review. *Am J Perinatol* 2011; 28: 117-24. doi.10.1055/s-0030-1263302.
9. Kenkhuis MJA, Bakker M, Bardi F, Fontanella F, Fleurke-Rozema JH. Effectiveness of 12-13-week scan for early diagnosis of fetal congenital anomalies in the cell-free DNA era. *Ultrasound Obstet Gynecol*. 2018 Apr;51(4):463-69. <https://doi.org/10.1002/uog.17487>
10. Karim JN, Roberts NW, Salomon LJ, Papageorgiou AT. Systematic review of first-trimester ultrasound screening for detection of fetal structural anomalies and factors that affect screening performance. *Ultrasound Obstet Gynecol* 2017; 50: 429-41. <https://doi.org/10.1002/uog.17246>.
11. Gutiérrez-Gutiérrez H, Velázquez-Torres B. Eficacia de detección de defectos estructurales con ultrasonido de la semana 11 a la 13.6 de gestación. Tesis para obtener el título de especialista en Medicina Materno fetal. Instituto Nacional de Perinatología, Ciudad de México.
12. Bardi F, Smith E, Kuilman M, Snijders RJM, Bilardo CM. Early detection of structural anomalies in a primary care setting in the Netherlands. *Fetal Diagn Ther* 2019; 46: 12-19. <https://doi.org/10.1159/000490723>.
13. Sonek JD, Kagan KO, Nicolaides KH. Inverted pyramid of care. *Clinics in Laboratory Medicine*. 2016; 36: 305-17. doi.10.1016/j.cll.2016.01.009.
14. Yagel S, Achiron R, Ron M, Revel A, Anteb E. Transvaginal ultrasonography at early pregnancy cannot be used alone for targeted organ ultrasonographic examination in a high-risk population. *J of Diagnostic Medical Sonography*. 1995; 272-3. [https://doi.org/10.1016/0002-9378\(95\)90029-2](https://doi.org/10.1016/0002-9378(95)90029-2)
15. Westin M, Saltvedt S, Bergman G, Kublickas M, Almstrom H, Grunewald C, et al. Routine ultrasound examination at 12 or 18 gestational weeks for prenatal detection of major congenital heart malformations? A randomised controlled trial comprising 36 299 fetuses. Vol. 113, *BJOG: An International J of Obstet and Gynaecol*. 2006; 675-82. <https://doi.org/10.1111/j.1471-0528.2006.00951.x>.
16. Lim J, Whittle WL, Lee YM, Ryan G, Van Mieghem T. Early anatomy ultrasound in women at increased risk of fetal anomalies. *Prenat Diagn* 2013 Sep;33(9):863-8. <https://doi.org/10.1002/pd.4145>
17. Volpe P, Ubaldo P, Volpe N, Campobasso G, De Robertis V, Tempesta A, et al. Fetal cardiac evaluation at 11-14 weeks by experienced obstetricians in a low-risk population. *Prenat Diagn*. 2011; 31: 1054-61. <https://doi.org/10.1002/pd.2831>
18. García Fernández S, J Arenas Ramírez J, Otero Chouza MT, Rodríguez Vijande B, et al. Early fetal ultrasound screening for major congenital heart defects without Doppler. *Euro-*



- pean Journal of Obstetrics & Gynecology and Reproductive Biology 2019; 233: 93-97. <https://doi.org/10.1016/j.ejogrb.2018.11.030>
19. Hernandez-Andrade E, Patwardhan M. Early Evaluation of the Fetal Heart. *Fetal Diagn Ther* 2017; 42:161-173. <https://doi.org/10.1159/000477564>
 20. Petousis S, Sotidiaris A, Margioulas-Starkou Ch, et al. Detection of structural abnormalities in fetuses with normal karyotype at 11-13 weeks using the anatomic examination protocol of the International Society of Ultrasound in Obstet and Gynecology (ISUOG). *J Matern Fetal Neonatal Med*. 2019:1-7. <https://doi.org/10.1080/14767058.2018.1555807>
 21. Vayna AM, Veduta A. Diagnosis of Fetal Structural Anomalies at 11 to 14 Weeks. *J Ultrasound Med*. 2018; 37 (8): 2063-73. <https://doi.org/10.1002/jum.14561>
 22. Becker R, Wegner RD. Detailed screening for fetal anomalies and cardiac defects at the 11-13-week scan. *Ultrasound Obstet Gynecol*. 2006; 27 (6): 613-18. <https://doi.org/10.1002/uog.2709>
 23. Kenkhuis MJA, Bakker M, Bardi F, Fontanella F, et al. Effectiveness of 12-13-week scan for early diagnosis of fetal congenital anomalies in the cell-free DNA era. *Ultrasound Obstet Gynecol*. 2018; 52 (4): 550. <https://doi.org/10.1002/uog.17487>
 24. Dulgheroff FF, Peixoto AB, Galvao Petrini C, Rodrigues da Cunha Caldas TC, Rocha Ramos D, Oliveira Magalhaes F, Araujo Júnior E. Fetal structural anomalies diagnosed during the first, second and third trimesters of pregnancy using ultrasonography: a retrospective cohort study. *Sao Paulo Med J*. 2019;137(5):391-400. <http://dx.doi.org/10.1590/1516-3180.2019.026906082019>

CITACIÓN ACTUAL

De acuerdo con las principales bases de datos y repositorios internacionales, la nueva forma de citación para publicaciones periódicas, digitales (revistas en línea), libros o cualquier tipo de referencia que incluya número doi (por sus siglas en inglés: Digital Object Identifier) será de la siguiente forma:

REFERENCIAS

1. Katarina V, Gordana T. Oxidative stress and neuroinflammation should be both considered in the occurrence of fatigue and depression in multiple sclerosis. *Acta Neurol Belg*. 2018;34(7):663-9. doi: 10.1007/s13760-018-1015-8.
2. Yang M, et al. A comparative study of three different forecasting methods for trial of labor after cesarean section. *J Obstet Gynaecol Res*. 2017;25(11):239-42. doi: <https://doi.org/10.1016/j.jgyobfe.2015.04.015>.