



# Tumor de células germinales mixto de ovario y una inusual combinación

## Mixed ovarian germ cell tumor, an unusual combination.

Ana Lucía Polanco-Sosa, Ana Karen Peña-Montemayor, Angélica Marlene Mireles-García

### Resumen

**ANTECEDENTES:** Los tumores de células germinales del ovario son poco frecuentes. Desde el punto de vista clínico y biológico son heterogéneos. Están formados por varios tipos de tumores histopatológicamente diferentes, que derivan de células primitivas y que se anidan de forma ectópica, proliferan y sufren transformación maligna.

**CASO CLÍNICO:** Paciente de 10 años llevada a la consulta debido a la pérdida de peso en un periodo corto, dolor abdominal y aumento del perímetro abdominal. En la exploración se encontró una tumoración abdominopélvica de 20 x 20 cm, fija, pétreo, con un ganglio cervical izquierdo palpable. Los marcadores tumorales reportaron: alfafetoproteína 1104 ng/mL, B-HCG 865.6 mUi/mL. La TAC mostró una lesión que ocupaba el abdomen y la pelvis con densidad heterogénea de 14 x 12 x 10 cm. Se intervino para extirpación del tumor y enseguida se le indicó un esquema de quimioterapia. El reporte de patología reportó ser una tumoración germinal mixta con 5 tipos histológicos, muy agresiva, que terminó con la vida de la paciente 9 meses después.

**CONCLUSIÓN:** Los tumores malignos de las células germinales son extremadamente malignos y de crecimiento rápido, con un pico de incidencia en niñas, adolescentes y mujeres jóvenes. Los síntomas se relacionan con el crecimiento rápido que se caracteriza por dolor pélvico-abdominal relacionado con la distensión capsular, hemorragia o necrosis. La estadificación quirúrgica es el primer paso en el tratamiento del cáncer de células germinales de ovario. La tasa de supervivencia es mayor de 95% en etapa temprana (I-II), 80% en etapa III y 60% en etapa IV, por lo que el diagnóstico y tratamiento oportuno son lo más importante.

**PALABRAS CLAVE:** Tumor de células germinales; tumor abdominal; cáncer de células ováricas; tasa de supervivencia; biomarcadores tumorales; pérdida de peso; neoplasias del ovario.

### Abstract

**BACKGROUND:** Ovarian germ cell tumors are rare, clinically and biologically heterogeneous tumors, formed by several types of histopathologically different tumors that derive from primitive cells and that are nested ectopically, proliferate and undergo malignant transformation.

**CLINICAL CASE:** A 10-year-old patient who came to consult for weight loss and abdominal pain as well as an increase in abdominal perimeter of rapid growth. A fixed abdominal tumor of 20 x 20 cm is scanned and found, as well as palpable left cervical lymph node. Tumor markers showing alfafetoprotein were taken. 1104 ng/mL, B-HCG 865.6 mUi/mL. The CT scan showed a lesion that occupies abdomen and pelvis with a heterogeneous density of 14 x 12 x 10 cm. It was decided to intervene surgically and complement with chemotherapy; The pathology report reported being a mixed germ tumor with 5 very aggressive histological types that ended with the patient's life 9 months later.

Ginecoobstetra, médico asociado,  
Hospital Universitario José Eleuterio  
González, Monterrey, Nuevo León.

**Recibido:** octubre 2019

**Aceptado:** noviembre 2019

### Correspondencia

Ana Lucía Polanco Sosa  
dranita\_tw@hotmail.com

### Este artículo debe citarse como

Polanco-Sosa AL, Peña-Montemayor AK, Mireles-García AM. Tumor de células germinales mixto de ovario y una inusual combinación. Ginecol Obstet Mex. 2020 febrero;88(2):123-126. <https://doi.org/10.24245/gom.v88i2.3577>

**CONCLUSION:** Malignant germ cell tumors are extremely malignant and rapidly growing, with a peak incidence in girls, adolescents and young women. Symptoms are related to rapid growth characterized by pelvic-abdominal pain related to capsular distention, hemorrhage or necrosis. Surgical staging is the first step in the treatment of ovarian germ cell cancer. The survival rate is greater than 95% in early stage (I-II), 80% in stage III and 60% in stage IV, so the diagnosis and timely treatment is the most important.

**KEYWORDS:** Ovarian germ cell tumor; Abdominal tumor; Ovarian germ cell cancer; Survival rate; Biomarkers, Tumor; Weight Loss; Ovarian neoplasms.

## ANTECEDENTES

Los tumores de células germinales constituyen un grupo heterogéneo de neoplasias derivadas de células germinales primitivas. Incluyen tumores benignos de células germinales o teratomas, tumores malignos: coriocarcinoma, tumor de mama endodérmico y germinoma, o tumores mixtos con componentes de teratoma inmaduros.<sup>1</sup> Las células germinales pueden proliferar y experimentar una transformación neoplásica, lo que da como resultado un tumor cuyo tipo dependerá del grado de diferenciación que hayan experimentado las células germinales, con un significado pronóstico significativamente diferente según la presentación clínica, la histología y la biología.<sup>1</sup>

Los tumores malignos de células germinales representan menos de 5% de las neoplasias ováricas. El disgerminoma es el más común (80%), seguido del tumor del seno endodérmico (70%) y el teratoma inmaduro (53%); el resto son realmente excepcionales. Los tumores mixtos de células germinales malignas tienen dos o más tipos diferentes de células germinales malignas.<sup>2,3</sup> Los signos y síntomas se relacionan con el agrandamiento abdominal o pélvico, que puede estar acompañado de dolor abdominal, fiebre en 10-25% de los casos, y ascitis, peritonitis y rup-

tura del tumor ovárico.<sup>4</sup> En la bibliografía existen pocos informes de casos de tumores mixtos de células germinales.

## CASO CLÍNICO

Paciente de 10 años de edad, originaria y residente de Matlapa, San Luis Potosí. No se registró enfermedad previa. Manifestó pérdida de peso progresiva de aproximadamente 16 kg en 2 meses, acompañada de astenia, adinamia, dolor abdominal en la fosa iliaca izquierda con irradiación al mesogastrio y picos febriles intermitentes. Además, aumento progresivo del perímetro abdominal 2 semanas previas a su valoración.

En el examen físico la paciente se encontró hemodinámicamente estable, afebril. Con una masa abdominal-pélvica sólida, redondeada, irregular, móvil, de aproximadamente 20 x 20 cm. Alfafetoproteína 1104 ng/mL, HCG 865.6 mUi/mL. La TAC reportó un tumor que ocupaba el abdomen y la pelvis, con densidad heterogénea de 14 x 12 x 10 cm, adenopatía supraaórtica de 3 cm, y conglomerado infrarrenal izquierdo de 4 cm. Se identificó una adenopatía supraclavicular izquierda de 1.5 x 1.4 cm. La imagen de densidad de tejido blando incluía al tronco arterial braquiocéfálico izquierdo, sin destruirlo, de 3,7 x 3,3 cm, sugerente de conglomerado.



En la laparotomía se encontró un tumor multilobulado de 17 x 15 cm, con cápsula integral dependiente del ovario izquierdo, ganglios linfáticos aórticos agrandados y líquido libre en la cavidad pélvica. Se realizó salpingooforectomía izquierda y resección de la cadena ganglionar aórtica, sin tumor macroscópico.

### Figura 1

El análisis histopatológico informó una masa multilobulada de 16x14x11 cm, de 870 g, coloración gris, con células germinales mixtas: 50% disgerminoma, 15% carcinoma embrionario, 15% teratoma maduro, 15%

tumor endodérmico, y 5% teratoma inmaduro de alto grado. Once ganglios con extensión extracapsular. Ascitis positiva. La inmunohistoquímica mostró alfafetoproteína positiva en el componente del seno endodérmico, CD 117 positivo en el componente de disgerminoma y CD30 positivo en el componente de carcinoma embrionario. Diagnóstico: tumor primario mixto de células germinales en estadio 4 en el ovario izquierdo.

Se aplicaron cinco ciclos de quimioterapia BEP (bleomicina, etopósido y cisplatino), con un informe de resonancia magnética de actividad metastásica significativa a nivel pélvico, retroperitoneal, mediastínico, pulmonar y cervical. El régimen de quimioterapia se cambió al esquema ICE (carboplatino, etopósido e ifosfámid) con 4 ciclos. Debido a la pobre respuesta terapéutica y al pronóstico de la enfermedad, se decidió iniciar los cuidados paliativos con quimioterapia ambulatoria y medicamentos para el dolor. La paciente falleció nueve meses después del diagnóstico.

### DISCUSIÓN

Los tumores mixtos de células germinales más frecuentes son los disgerminomas y los de seno endodérmico, otros incluyen coriocarcinoma y teratoma inmaduro.<sup>5</sup>

La edad promedio al momento del diagnóstico es de 13.8 años (4 a 27 años). La presentación clínica se caracteriza por una masa abdominal con o sin dolor,<sup>6</sup> los síntomas se relacionan con el crecimiento tumoral rápido, caracterizado por: dolor abdominal relacionado con distensión capsular, hemorragia o necrosis. Ciertas células tumorales producen fetoproteína germinal y HCG que sirven de marcador tumoral; son útiles para controlar la respuesta al tratamiento. La deshidrogenasa láctica, aunque no específica, también sirve para el seguimiento clínico.<sup>7</sup>

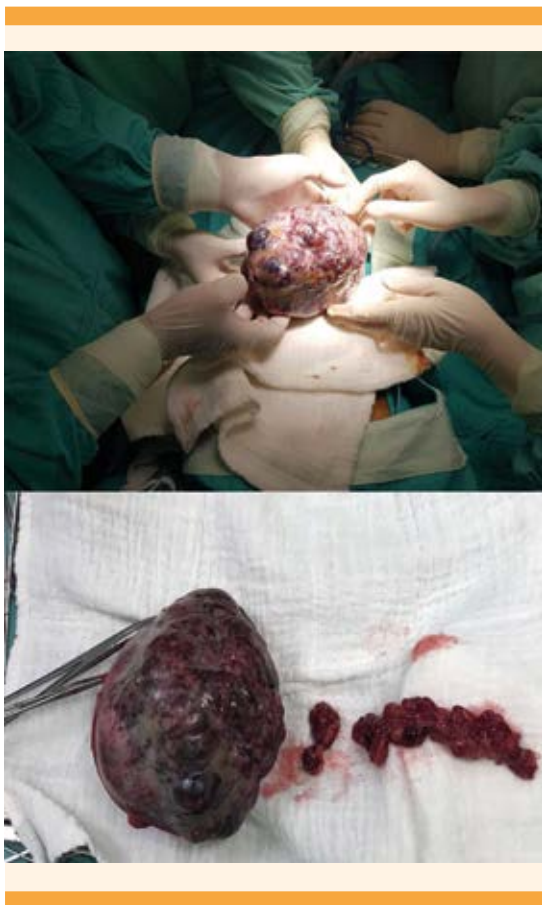


Figura 1. Resección de la cadena anglionar aórtica, sin tumor macroscópico.

El tumor del seno endodérmico es el tipo más agresivo, pero la cirugía combinada con quimioterapia aumenta las tasas de supervivencia.<sup>8</sup> El pronóstico depende del tamaño del tumor, el tipo histológico y la etapa de la enfermedad.<sup>9</sup> La elevación de las concentraciones séricas de alfa-fetoproteína y HCG es un predictor importante de supervivencia deficiente.<sup>8</sup> La estadificación quirúrgica es el primer paso en el tratamiento de los tumores de células germinales de ovario y se recomienda la cirugía conservadora porque estos tumores son muy sensibles a la quimioterapia. La histerectomía y la salpingo-forectomía bilateral no cambian el pronóstico.<sup>10</sup> Los esquemas de quimioterapia más utilizados incluyen: bleomicina, etopósido y cisplatino o vincristina, dactinomicina y cisplatino.<sup>3,10</sup> La tasa de supervivencia es superior al 95% en la etapa temprana (I-II), 80% en la etapa III y 60% en la etapa IV, por lo que el diagnóstico temprano y el tratamiento oportuno son los factores de pronóstico más importantes.

## CONCLUSIÓN

Los tumores malignos de las células germinales son extremadamente malignos y de crecimiento rápido, con un pico de incidencia en niñas, adolescentes y mujeres jóvenes. Los síntomas se relacionan con el crecimiento rápido que se caracteriza por dolor pélvico-abdominal relacionado con la distensión capsular, hemorragia o necrosis. La estadificación quirúrgica es el primer paso en el tratamiento de pacientes con cáncer de células germinales de ovario. La tasa de supervivencia es mayor de 95% en etapa temprana (I-II), 80% en etapa III y 60% en etapa IV, por lo que el diagnóstico y tratamiento oportuno es lo más relevante. La importancia de informar

este caso es lo inusual de un tumor ovárico con coexistencia de cinco tipos diferentes de células germinales, con metástasis y manifestación clínica muy agresiva, que tuvo poca respuesta al tratamiento quirúrgico y la quimioterapia.

## REFERENCIAS

1. Pardo-García N, et al. Tumores de células germinales. *Clin Transl Oncol.* 2005; 7 (8): 361-9.
2. Goyal LD, et al. Malignant mixed germ cell tumour of ovary- an unusual combination and review of literature. *J Ovarian Res.* 2014; 7: 91. <https://doi.org/10.1186/s13048-014-0091-5>
3. Park JY, et al. Outcomes of pediatric and adolescent girls with malignant ovarian germ cell tumors. *Gynecol Oncol.* 2015; 137 (3): 418-22. <https://doi.org/10.1016/j.ygyno.2015.03.054>
4. Pectasides D, et al. Germ cell tumors of the ovary. *Cancer Treat Rev.* 2008; 34 (5): 427-41. <https://doi.org/10.1016/j.ctrv.2008.02.002>
5. Vargas-Hernández VM, et al. Tumor de células germinales de ovario. Presentación clínica y su tratamiento en 15 casos. *Rev Hosp Jua Mex* 2014; 81(4): 214-19.
6. Torres-Lobatón A. Tumores de células germinales ováricas malignas. Estado actual del diagnóstico y tratamiento, *Ginecol Obstet Mex.* 2014; 82 (3): 177-87.
7. Renaud EJ, et al. Ovarian masses in the child and adolescent: An American Pediatric Surgical Association Outcomes and Evidence-Based Practice Committee systematic review, *J Pediatr Surg.* 2019; 54 (3): 369-77.. <https://doi.org/10.1016/j.jpedsurg.2018.08.058>
8. Shah R, et al. Is carboplatin-based chemotherapy as effective as cisplatin-based chemotherapy in the treatment of advanced-stage dysgerminoma in children, adolescents and young adults. *Gynecol Oncol.* 2018 Aug;150(2):253-260. <https://doi.org/10.1016/j.ygyno.2018.05.025>
9. Linasmita V, et al. Recent Management of malignant ovarian germ cell tumors: A study of 34 cases. *J. Obstet. Gynaecol. Res.* 2010; 25 (5). <https://doi.org/10.1111/j.1447-0756.1999.tb01169.x>
10. Liang P, et al. Treatment approach and prognosis of pediatric and adolescent nonepithelial malignant ovarian tumors: A retrospective prognosis analysis, *J Pediatr Adolesc Gynecol.* 2018; 31 (3): 304-10. <https://doi.org/10.1016/j.jpag.2017.09.011>