



# Detección de anomalías de posición mediante ultrasonido transabdominal suprapúbico. Reporte de dos casos

## Detection of position anomalies by suprapubic transabdominal ultrasound. Report of two cases.

Edgar Allan Villagómez-Mendoza,<sup>1</sup> Isai Natan Yescas-Osorio,<sup>2</sup> Aldo Toriz-Prado<sup>3</sup>

### Resumen

**ANTECEDENTES:** Las anomalías de posición fetal se asocian con la deficiente evolución de trabajo de parto. El ultrasonido durante el trabajo de parto es una herramienta complementaria para confirmar los hallazgos obtenidos en la exploración vaginal y definir el tipo de anomalía de posición fetal.

**CASOS CLÍNICOS:** Caso 1: Paciente de 24 años, primigesta, con 41 semanas de embarazo y ruptura prematura de membranas. Ingresó al área de tocosurgía por completar la dilatación y borramiento cervical, sin evolución del trabajo de parto durante 120 minutos. El ultrasonido transabdominal suprapúbico reportó el signo de estrabismo. El embarazo finalizó por cesárea y se corroboró la anomalía fetal de posición occipito-posterior. Caso 2: Paciente de 29 años, primigesta, con 39 semanas de embarazo e hipertensión gestacional, quien completó la dilatación y borramiento cervical y durante 120 minutos no hubo descenso del polo cefálico. A la exploración vaginal se detectó variedad de posición fetal occipito-transversa. El ultrasonido transabdominal suprapúbico mostró el signo de estrabismo. El embarazo finalizó mediante cesárea y la evolución para la madre y su hijo fue satisfactoria.

**CONCLUSIONES:** La ecografía es un estudio efectivo para la detección de anomalías de posición, pues disminuye las complicaciones materno-fetales asociadas con trabajo de parto extendido. Sin embargo, reportar la experiencia de solo dos casos no podría tener validez para sustentar dicha afirmación.

**PALABRAS CLAVE:** Segundo periodo de trabajo de parto prolongado, trabajo de parto disfuncional; posición fetal anómala.

### Abstract

**BACKGROUND:** The anomalies of the position are the cause of failure in the task of labor. The ultrasound during labor is a complementary tool to confirm the clinical findings in the vaginal examination and define the type of position abnormality.

**OBJECTIVE:** to report on the use of ultrasound during abnormal labor, such as the detection of the position abnormality.

**CLINICAL CASES:** Case 1: 24-year-old patient with 41 weeks of gestation (SDG) and premature rupture of membranes, entered the area of tochosurgery to complete the dilation and cervical neck, nevertheless worked and delivery for 120 minutes. A suprapubic transabdominal ultrasound was performed, finding a sign of strabismus, the resolution was by caesarean section and an occipito-posterior position anomaly was corroborated. Case 2: 29-year-old patient with 39 SDG and gestational hypertension, it is deduced from the labor, the cervical neck was dilated and for 120 minutes, there was no decrease of the cephalic pole, a variety of occipito place -transverse, suprapubic transabdominal ultrasound was performed, finding a sign of strabismus. The pregnancy ended by caesarean section and the evolution for the mother and her child was satisfactory.

**CONCLUSIONS:** Ultrasound is an effective study for the detection of position abnormalities, since it reduces maternal-fetal complications associated with extended labor. However, reporting the experience of only two cases could not be valid to support this assertion.

**KEYWORDS:** Second period of prolonged labor; Dysfunctional labor; Anomalies of fetal position.

<sup>1</sup> Residente de segundo año de Ginecología y Obstetricia.

<sup>2</sup> Ginecoobstetra.

<sup>3</sup> Ginecoobstetra y Medicina materno-fetal.

Hospital General de Ecatepec Dr. José María Rodríguez, Ecatepec, Estado de México.

**Recibido:** septiembre 2018

**Aceptado:** junio 2019

### Correspondencia

Edgar Allan Villagómez Mendoza  
allan.villagomez.m@gmail.com

### Este artículo debe citarse como

Villagómez-Mendoza EA, Yescas-Osorio IN, Toriz-Prado A. Detección de anomalías de posición mediante ultrasonido transabdominal suprapúbico. Reporte de dos casos. Ginecol Obstet Mex. 2019 agosto;87(8):549-554. <https://doi.org/10.24245/gom.v87i8.2573>

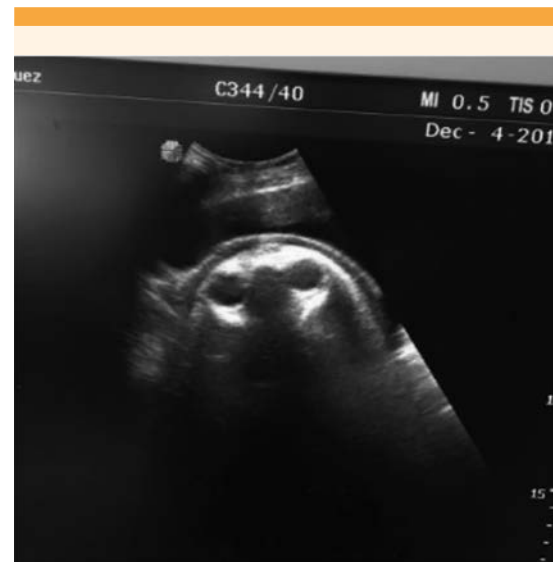
## ANTECEDENTES

Las anomalías de posición son causas reconocidas de falta de evolución del trabajo de parto y generalmente concluyen en un segundo periodo de trabajo de parto prolongado o falla en el descenso del polo cefálico fetal. Las mujeres con este tipo de complicación suelen finalizar el embarazo mediante cesárea, lo que aumenta la morbilidad materna y fetal. Este evento obstétrico ocurre en aproximadamente 10% de los casos. Su identificación por exploración vaginal se considera subjetiva, operador dependiente y representa un desafío diagnóstico; por tanto, el ultrasonido durante el trabajo de parto representa un estudio complementario.<sup>1</sup>

La ecografía intraparto muestra alta precisión para identificar la posición anómala fetal y decidir la vía de finalización del embarazo, información que facilita las estrategias y decisiones durante el trabajo de parto.<sup>2</sup>

En la bibliografía se describen múltiples signos ecográficos; la posición fetal se evalúa de mejor forma siguiendo la columna vertebral hasta la conjunción con el occipucio y en los que tienen presentación anterior se encuentran entre las 10-11 de las manecillas del reloj. Esto sugiere que si en alguna presentación de vértice se demuestra el ángulo entre la espina cervical y el occipucio, se conocerá el grado de flexión de la cabeza fetal (dicho ángulo incrementa con el descenso del polo cefálico); sin embargo, en promedio se encuentra a 133°, que cuanto mayor sea el ángulo existe mayor probabilidad de parto. De acuerdo con los planos de Lee, en un feto con altura de presentación -3 el ángulo espina-occipucio se encuentra a 118°, la altura de presentación -2 a 126° y, finalmente, la altura de -1 corresponde a 133°. En el trabajo de parto normal el ángulo entre el corte sagital cerebral fetal con el diámetro anteroposterior de la pelvis materna debe corresponder a 45°, el ángulo de progresión

en el que se traza una línea imaginaria, entre el vértice superior de la sínfisis del pubis y el vértice inferior al contorno de la cabeza fetal, logran un ángulo de 120°, que significa 90% de éxito en la evolución del trabajo de parto; no obstante, si ese ángulo corresponde a 104° se incrementa el riesgo de cesárea. El diagnóstico en fetos en posición occipito-posterior es fácil de establecer mediante la exploración transabdominal orientada transversalmente, por encima de la sínfisis púbica, donde se observan los ojos orientados hacia arriba (**Figura 1**); la flexión se infiere demostrando el mentón fetal apoyado en el pecho; la posición occipito-transversa se reconoce mejor con la visualización de la línea media del cerebro fetal en un corte transversal. Puesto que los huesos de la pelvis ocasionan sombra acústica, se prefiere el ultrasonido transperineal y con este la medición de la distancia entre la cabeza y la sínfisis púbica, que también representa un predictor; sin embargo, en los casos de malposiciones fetales occipito-posterior y transversa, el asinclitismo puede demostrarse



**Figura 1.** Órbitas fetales en posición occipito-posterior (signo de estrabismo).



mostrando solo una órbita fetal (signo de estrabismo), patognomónico de malposición fetal, fácilmente reproducible y con menos dificultad que el ultrasonido transperineal.<sup>1-4</sup>

El objetivo de este estudio fue: reportar el uso del ultrasonido durante el trabajo de parto anormal, como detección oportuna de anomalías de posición.

## CASOS CLÍNICOS

### Caso 1

Paciente de 24 años, primigesta, con embarazo de 41 semanas y ruptura prematura de membranas, quien acudió al servicio de urgencias por dolor obstétrico, asociado con contractilidad uterina y salida de líquido transvaginal. A la exploración física se encontraron datos compatibles con el primer periodo de trabajo, con 8 cm de dilatación cervical. La paciente ingresó al área de tococirugía y al completar la dilatación y borramiento cervical permaneció durante 120 minutos en el segundo periodo de trabajo de parto, aún con actividad uterina regular; la altura de la presentación fetal a -1, con *caput succedaneum* y moldeamiento del polo cefálico. No se distinguió la variedad de la posición en la exploración vaginal. El ultrasonido transabdominal suprapúbico con corte transversal evidenció el signo de estrabismo en el lado izquierdo. Finalizó el embarazo por cesárea, donde se comprobó la anomalía de posición occipito-posterior y el curso de la madre y su hijo transcurrió sin complicaciones.

### Caso 2

Paciente de 29 años, primigesta, con embarazo de 39 semanas e hipertensión gestacional controlada. Se indicó conducción del trabajo de parto, con dilatación y borramiento cervical completos; durante el segundo periodo del trabajo de parto se apreció que no había descenso del polo ce-

fálico y la posición fetal era occipito-transversa, con una altura de presentación de 0. La paciente cursó 120 minutos en el segundo periodo de trabajo de parto. El ultrasonido transabdominal suprapúbico con corte transversal reportó el signo de estrabismo izquierdo, por lo que se programó para cesárea, donde se comprobó la anomalía de la posición. La madre y su hijo evolucionaron satisfactoriamente.

En ambos casos no se administró analgesia obstétrica.

## DISCUSIÓN

La ecografía durante el trabajo de parto permite establecer el diagnóstico preciso de las posiciones y presentaciones fetales anómalas. El éxito del trabajo de parto depende de: contracciones uterinas rítmicas regulares, condiciones cervicales y pelvis favorables; tamaño y peso fetales; sin embargo, ninguno de estos puede evaluarse con precisión, por lo que la detección de las posiciones anómalas fetales por ultrasonido es un método útil.

En el segundo periodo del trabajo de parto debe alentarse a la paciente a pujar durante la contracción uterina, confirmando previamente la condición y el estado de la presentación fetales, pues en este periodo la perfusión uterina y la oxigenación fetal pueden comenzar a deteriorarse y, por ende, la verificación precoz de una variedad de posición mediante ecografía disminuirán las complicaciones materno-fetales, ya sean lesiones perineales por episiotomía amplia, corioamnioitis, endometritis, hemorragia obstétrica, hemotransfusión, laceraciones cervicales, incluso el desgarro de la comisura cervical durante cesárea, complicaciones neonatales (alta incidencia de ingreso a la unidad de cuidados intensivos neonatales, Apgar bajo a los 5 minutos, necesidad de ventilación asistida, asfixia neonatal, muerte perinatal).<sup>5,6</sup>

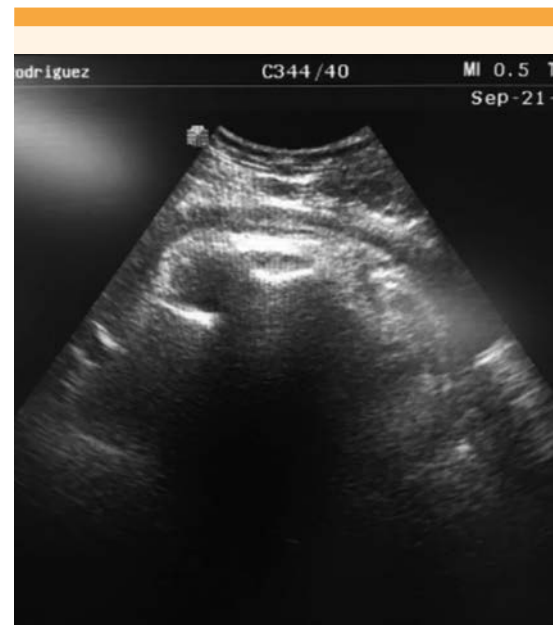Hasta el momento no se ha identificado el tiempo máximo, absoluto específico, para iniciar las maniobras o decretar la finalización del segundo periodo de trabajo de parto. Las recomendaciones del Colegio Americano de Ginecología y Obstetricia, y de la Sociedad de Medicina Materno-Fetal refieren que para las mujeres nulíparas se permiten tres horas y para multíparas 2 horas; este periodo se modifica en caso de aplicar anestesia epidural, aumentando 1 hora para cada caso. Un estudio que evaluó el límite de tiempo *versus* las pautas habituales de mujeres en el segundo periodo del trabajo de parto demostró que en las pacientes nulíparas que recibieron anestesia epidural se prolongó el periodo a 3 horas y con esto disminuyó la incidencia de cesárea, incluso, en 55%; por tanto, la alteración en el descenso, rotación y duración en el segundo periodo del trabajo de parto sugieren una posición cefálica fetal anómala.<sup>7,8</sup>

Cuando es necesario efectuar la cesárea durante el segundo periodo del trabajo de parto prolongado puede haber dificultad para la extracción del feto, porque al adelgazarse el segmento uterino inferior y el polo cefálico insertado en la pelvis aumenta el riesgo de extensión de la histerotomía hacia los vasos uterinos. Incluso se ha observado que prolongar el segundo periodo aumenta el riesgo de hemorragia posparto e infección materna y empeora el desenlace neonatal. Por ello, son decisivas las acciones de detección temprana durante la vigilancia del trabajo de parto y la evaluación de los grados progresivos de descenso y rotación fetales mediante examen físico, que generalmente representa un desafío, por la aparición de algún moldeado cefálico; no obstante, dichas acciones permitirán intervenciones oportunas para disminuir las complicaciones para la madre y su hijo.<sup>9</sup>

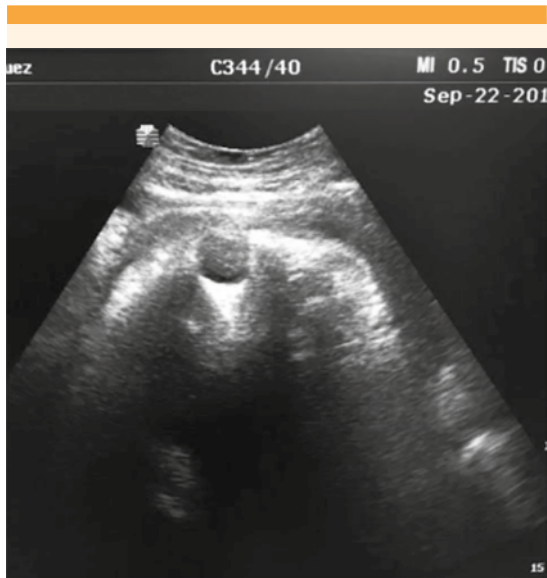Existen múltiples signos ecográficos para detectar posiciones anómalas fetales. El ultrasonido transabdominal y transperineal permite identificar la

variedad de posición occipito-posterior (anomalía fetal más común [10-30%]) durante el primer periodo de trabajo de parto, que en la mayoría de las pacientes rota espontáneamente y en quienes persiste puede detectarse el signo de estrabismo (**Figura 2**). Para variedades transversas, causadas por la falta de progresión del trabajo de parto, se distingue el signo de estrabismo, valorando a su vez la disposición horizontal del eco de la línea media cerebral (**Figura 3**). En los casos reportados en este estudio finalizaron por vía cesárea, corroborando la anomalía de posición reportada.<sup>10,11</sup>

Entre las posibles limitaciones se encuentran: no contar con el equipo ecográfico en la unidad tocoquirúrgica y el personal adiestrado para su ejecución, pues al ser operador dependiente se incrementaría de forma exponencial la tasa de cesáreas y con esto las implicaciones a futuro; otras limitaciones incluyen no realizar el estudio



**Figura 2.** Signo de estrabismo izquierdo en occipito-posterior.



**Figura 3.** Signo de estrabismo izquierdo en occipito-transversa.

de forma rutinaria, los ángulos fetales cambian entre el primer y segundo periodo del trabajo de parto, pero sólo pueden considerarse factores predictores en el segundo. Finalmente, se discute establecer el diagnóstico de posición anómala, ya que el parto es posible en la mayoría de los casos, y no siempre debe recurrirse a la intervención quirúrgica; por tanto, el estudio de imagen solo debe realizarse en pacientes con trabajo de parto con evolución anormal.<sup>12-14</sup>

## CONCLUSIÓN

Es fundamental conocer las variantes de posición y altura de la presentación del feto durante el trabajo de parto, además de los grados de descenso y rotación. La exploración vaginal es una prueba subjetiva y difícil de efectuar en casos de *caput succedaneum* o moldeamiento del polo cefálico. La ecografía es un estudio efectivo para la detección de anomalías de posición, pues disminuye las complicaciones materno-fetales

asociadas con el trabajo de parto extendido. La identificación ecográfica del signo de estrabismo es patognomónica de malposición fetal (occipito-posterior y transversa persistentes) y permite tomar decisiones oportunas para disminuir la morbilidad y mortalidad perinatal; sin embargo, consideramos que al reportar la experiencia de solo dos casos, no se tiene la evidencia para sustentar dicha afirmación.

## REFERENCIAS

1. Bellussi F, et al. The use of intrapartum ultrasound to diagnose malpositions and cephalic malpresentations. *Am J Obstet Gynecol* 2017;217(6):633-41. <http://dx.doi.org/10.1016/j.ajog.2017.07.025>
2. Malvasi A, et al. Intrapartum sonographic signs: new diagnostic tools in malposition and malrotation. *J Matern Fetal Neonatal Med* 2016;29(15):2408-13. <http://doi.org/10.3109/14767058.2015.1092137>.
3. Youssef A, et al. Fetal head-symphysis distance and mode of delivery in the second stage of labor. *Acta Obstet Gynecol Scand* 2014;93;(10):1011-1017. <http://doi.org/10.1111/aogs.12454>
4. Fouche J, et al. Ultrasound in monitoring of the second stage of labour. *Gynecol Obstet Fertil* 2012;40(11):658-665. <http://doi.org/10.1016/j.gyobfe.2012.09.001>
5. FIGO Safe motherhood and newborn health (SMNH) Committee. Management of second stage of labor. *Int J Gynecol Obstet* 2012;119(2):111-6. <http://doi.org/10.1016/j.ijgo.2012.08.002>
6. Gimovsky A, et al. Randomized controlled trial of prolonged second extending the time limit vs usual guidelines. *Am J Obstet Gynecol* 2016;214(3):3361. <http://doi.org/10.1016/j.ajog.2015.12.042>
7. Ehsanipoor R, et al. Normal and abnormal labor progression. Dirección URL: <<https://www.uptodate.com/contents/normal-and-abnormal-labor-progression>>. Senecal J, et al. Effect of fetal position on second-stage duration and labor outcome. *Obstet Gynecol* 2005;105(4):763-72. <http://doi.org/10.1097/01.AOG.0000154889.47063.84>
8. Senecal J, et al. Effect of fetal position on second-stage duration and labor outcome. *Obstet Gynecol* 2005;105(4):763-72. <http://doi.org/10.1097/01.AOG.0000154889.47063.84>
9. Martino V, et al. Occipito-posterior fetal head position, maternal and neonatal outcome. *Minerva Ginecol* 2007;59(4):459-64.
10. Ghi T, et al. Sonographic diagnosis of lateral asynclitism: a new subtype of fetal head malposition as a main determinant of early labor arrest. *Ultrasound Obstet Gynecol* 2015;45:229-231. <http://doi.org/10.1002/uog.13385>

11. Ghi T, et al. The occiput-spine angle a new sonographic index of fetal head deflexion during the first stage of labor. *Am J Obstet Gynecol* 2016;215(1):84.e1-7. <http://doi.org/10.1016/j.ajog.2016.02.020>
12. Ghi T, et al. Sonographic pattern of fetal head descent: relationship with duration of active second stage of labor and occiput position at delivery. *Ultrasound Obstet Gynecol* 2014;44:82-89. <http://doi.org/10.1002/uog.13324>
13. Gilboa Y, et al. Head progression distance in prolonged second stage of labor: relationship with mode of delivery and fetal head station. *Ultrasound Obstet Gynecol* 2013;41:436-441. <http://doi.org/10.1002/uog.12378>
14. Ghi T, et al. Intrapartum sonographic imaging of fetal head asynclitism. *Ultrasound Obstet Gynecol* 2012;39:238-240. <http://doi.org/10.1002/uog.9034>

### CITACIÓN ACTUAL

De acuerdo con las principales bases de datos y repositorios internacionales, la nueva forma de citación para publicaciones periódicas, digitales (revistas en línea), libros o cualquier tipo de referencia que incluya número doi (por sus siglas en inglés: Digital Object Identifier) será de la siguiente forma:

#### REFERENCIAS

1. Katarina V, Gordana T. Oxidative stress and neuroinflammation should be both considered in the occurrence of fatigue and depression in multiple sclerosis. *Acta Neurol Belg* 2018;34(7):663-9. doi: 10.1007/s13760-018-1015-8.
2. Yang M, et al. A comparative study of three different forecasting methods for trial of labor after cesarean section. *J Obstet Gynaecol Res* 2017;25(11):239-42. doi: <https://doi.org/10.1016/j.gyobfe.2015.04.015>