



Tumor neuroectodérmico recidivante. A propósito de un caso y revisión bibliográfica

Recurrent neuroectodermal tumor. A case report and literatura review.

Carolina Serrano-Diana,¹ Lucía de las Heras-Gómez,³ Antonio Nicolás Amezcua-Recover,^{1,2} Esteban González-Mirasol,^{1,2} Gaspar González-de Merlo^{1,2}

Resumen

ANTECEDENTES: La relación entre cáncer y embarazo supone 0.07% de las complicaciones gestacionales. Cuando estas situaciones coinciden el tratamiento del tumor se dificulta. El tumor neuroectodérmico primitivo es una neoplasia relacionada con el sarcoma de Ewing y su incidencia es excepcional durante el embarazo.

CASO CLÍNICO: Paciente de 34 años, con 36.3 semanas de embarazo, que ingresó a la unidad hospitalaria por dolor abdominal irradiado al miembro inferior derecho. A la exploración física se palpó una tumoración de gran dimensión en la fosa iliaca derecha. La ecografía abdominal objetivó una imagen compatible con un mioma. La resonancia magnética reportó una masa de 16 x 13 x 17 cm, retroperitoneal, paravertebral, coincidente con tumor neuroectodérmico, sarcoma y tumor neurogénico. La paciente tuvo parto eutócico, sin administración de analgesia epidural, del que nació una niña de 2950 g, con Apgar 8-9. Se efectuó una biopsia por aspiración con aguja gruesa, que reportó un tumor neuroectodérmico primitivo. El tratamiento consistió en quimioterapia con protocolo VAC (vincristina, dactinomicina y ciclofosfamida [14 ciclos]) y adriamicina (6 a 8 ciclos de inducción). Actualmente padece dolor neuropático en la pierna derecha y permanece en rehabilitación, con tratamiento médico.

CONCLUSIONES: Los tumores neuroectodérmicos primitivos son neoplasias excepcionales durante el embarazo. Se requieren estudios complementarios para conocer la relación exacta entre este tipo de tumores y el embarazo, y de esta forma establecer el protocolo de tratamiento adecuado.

PALABRAS CLAVE: Tumor neuroectodérmico primitivo; embarazo; biopsia por aspiración; protocolo VAC; adriamicina.

Abstract

BACKGROUND: The relationship between cancer and pregnancy accounts for 0.07% of gestational complications. This aspect makes treatment difficult and has a negative impact on pregnant patients. The primitive neuroectodermal tumor is a neoplasm related to Ewing's sarcoma and its incidence is exceptional during pregnancy.

CLINICAL CASE: A 34-year-old patient, 36.3 weeks pregnant, who was admitted to the hospital unit due to abdominal pain radiating to the right lower limb. Physical examination revealed a large tumor in the right iliac fossa. The abdominal ultrasound showed an image compatible with a myoma. Magnetic resonance imaging revealed a mass of 16 x 13 x 17 cm, retroperitoneal, paravertebral, coinciding with neuroectodermal tumor, sarcoma and neurogenic tumor. The patient had eutocic delivery, without administration of epidural analgesia, from which a girl of 2950 g was born, and Apgar 8/9. An aspiration biopsy was performed with a thick needle, which reported a primitive neuroectodermal tumor. The treatment consisted of chemotherapy with VAC protocol (vincristine, dactinomycin and cyclophosphamide [14 cycles]) and adriamycin (6 to 8 induction cycles). He currently suffers from neuropathic pain in the right leg and remains in rehabilitation, with medical treatment.

CONCLUSIONS: Primitive neuroectodermal tumors are exceptional neoplasms during pregnancy. Complementary studies are required to know the exact relationship between this type of tumors and pregnancy, and in this way establish the appropriate treatment strategy.

KEYWORDS: Primary neuroectodermal tumor; Pregnancy; VAC treatment; Adriamycin.

¹ Departamento de Obstetricia y Ginecología.

² Departamento de Ciencias Médicas.

³ Estudiante de Medicina.

Facultad de Medicina de Albacete, Universidad de Castilla La Mancha, España.

Recibido: enero 2019

Aceptado: febrero 2019

Correspondencia

Carolina Serrano Diana
carolinaserranodiana@hotmail.es

Este artículo debe citarse como

Serrano-Diana C, de las Heras-Gómez L, Amezcua-Recover AN, González-Mirasol E, González-de Merlo G. Tumor neuroectodérmico recidivante. A propósito de un caso y revisión bibliográfica. Ginecol Obstet Mex. 2019 abril;87(4):268-275.
<https://doi.org/10.24245/gom.v87i4.2653>



ANTECEDENTES

El espacio retroperitoneal está situado en la parte posterior de la cavidad abdominal, entre el peritoneo parietal posterior y la fascia que cubre los músculos de la región lumbar, extendiéndose desde la cara inferior del diafragma hasta el piso de la pelvis, llegando, lateralmente, al borde externo de los músculos lumbares. Por delante, el espacio retroperitoneal está cerrado por la hoja posterior del peritoneo, en contacto con la superficie posterior del hígado, una porción del duodeno-páncreas y parte del colon ascendente y descendente.¹ Los tumores primarios del retroperitoneo representan un tipo excepcional de neoplasias.²

El tumor neuroectodérmico primitivo fue descrito en 1989 por Gerald y Rosai.¹ Entre estos destacan un grupo de tumores relacionados con el sarcoma de Ewing y el tumor de Askin toracopulmonar. Se han descrito menos de 200 casos en la bibliografía y la incidencia es de aproximadamente 3/1,000,000 por año. Se estima que 1.1% de los tumores de tejidos blandos de la población general y entre 6.3-17% de la población pediátrica corresponden a este tipo de tumores¹. Los pacientes diagnosticados con estos tumores tienen mal pronóstico y el tratamiento disponible consiste en cirugía temprana, quimioterapia y radioterapia para control local.

El origen del tumor neuroectodérmico primitivo aún se desconoce; sin embargo, la teoría más aceptada sugiere que proceden de células progenitoras de la cresta neural, con capacidad migratoria y potencial de diferenciación ectodérmica o neuronal en grado variable. Otra hipótesis menos probable considera su origen de células madre pluripotenciales o, bien, mesenquimales. Estos tumores pueden afectar a pacientes de cualquier edad, pero se ha reportado mayor incidencia entre la segunda y tercera décadas de la vida, sin predilección

por el género. Estas neoplasias se incluyen dentro de un grupo heterogéneo de tumores de células pequeñas, con hallazgos morfológicos similares. Aunque los hallazgos histológicos, ultraestructurales e inmunohistoquímicos permiten definir la mayor parte de estos tumores, el diagnóstico es difícil de establecer, por lo que se recurre a estudios citogenéticos y moleculares, que ponen de manifiesto, aunque no siempre, la translocación característica compartida por este grupo de tumores t(11;22) (q24;q12).^{1,2} Se han informado casos en: huesos, tejido blando, abdomen, retroperitoneo, área torácico-pulmonar, columna vertebral, sistema nervioso central, riñones, vejiga y genitales externos; rara vez se han reportado en el conducto digestivo, espacio parafaríngeo, piel, órbita y pared abdominal, y excepcionalmente se han informado en el miocardio, vulva y meninges.³ Estos tumores suelen tener recidiva; su comportamiento es agresivo a nivel local y sistémico.¹ Entre 25 y 50% de los pacientes tiene metástasis al momento del diagnóstico y entre 45-55% reporta tasa libre de la enfermedad a cinco años con la intervención quirúrgica, radioterapia y quimioterapia agresiva.

Las manifestaciones clínicas más frecuentes incluyen: dolor, tumefacción y síntomas generales, sobre todo en pacientes con metástasis. No existen datos clínicos, de laboratorio e imagen patognomónicos de la enfermedad, por lo que el diagnóstico se establece mediante biopsia, inmunohistoquímica y biología molecular.³ El 75% de los pacientes muestra enfermedad local, con supervivencia global a cinco años de 70%, incluso disminuye a 26% en caso de metástasis. El tratamiento de elección consiste en cirugía y quimioterapia coadyuvante.⁴

CASO CLÍNICO

Paciente de 34 años, con 36.3 semanas de embarazo, que ingresó a la unidad hospitalaria por

dolor abdominal, irradiado al miembro inferior derecho, que ocasionalmente incapacitaba en posición decúbito y a la bipedestación, pero disminuía parcialmente con analgesia. Entre sus antecedentes personales destacó: tumor neuroectodérmico primitivo en el glúteo derecho, diagnosticado a los 9 años, que precisó cirugía y quimioterapia con ciclofosfamida y adriamicina. En cuanto a sus antecedentes ginecoobstétricos: embarazo en curso (36.3 semanas), sin complicaciones, excepto diabetes gestacional, en tratamiento con medidas higiénico-dietéticas.

A la exploración física se palpó una tumoración de gran tamaño en la fosa ilíaca derecha, indurada y dolorosa. La ecografía objetivó un embarazo con feto único, cefálico, con latido cardíaco y movimientos positivos; líquido amniótico sin alteraciones y placenta normoinserta. Se visualizó una imagen compatible con un mioma en el borde derecho, pediculado y con zonas de degeneración y necrosis, de 14 x 12 cm (**Figura 1**), que anteriormente no se reportó en las ecografías de control prenatal.

La resonancia magnética reportó una masa de 16 x 13 x 17 cm, retroperitoneal, paravertebral

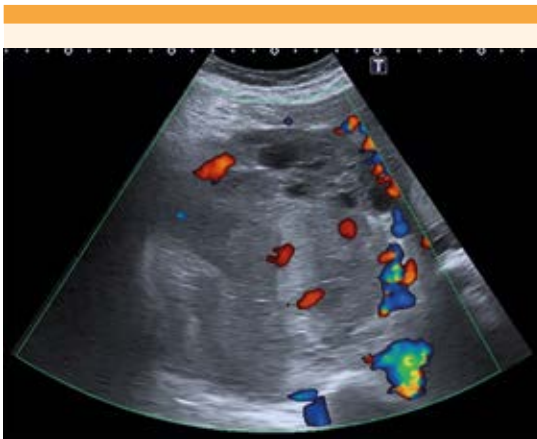


Figura 1. Ecografía que muestra un mioma en el borde derecho, pediculado y con zonas de degeneración y necrosis de 14 x 12 cm.

tebral derecha (**Figura 2**), que se desplazaba anterior y medialmente a los vasos ilíacos, las asas intestinales, el útero y uréter, produciendo hidronefrosis grado II; así mismo se desplazaba hacia el músculo psoas iliaco y se infiltraba en la porción iliaca, por lo que se pensó que el músculo pudo ser el origen de la tumoración. También se percibía en contacto con alguno de los agujeros de conjunción, sin descartar su origen neuroectodérmico; de igual forma se observó desplazamiento, cranealmente, al riñón derecho. La tumoración, sin aplicación de medio de contraste, mostraba un aspecto sólido, heterogéneo, con áreas de necrosis en su interior y dudosa área de hemorragia o grasa. El diagnóstico diferencial se estableció con tumor neuroectodérmico, sarcoma y tumor neurogénico.

Después de presentar el caso en la sesión clínica del servicio de Obstetricia y Ginecología se decidió finalizar el embarazo, mediante inducción del parto, en la semana 37. Nació una niña de 2950 g, con Apgar 8/9. La placenta se envió al servicio de Anatomopatología para estudio, sin hallazgo de lesiones microscópicas. El posparto transcurrió sin complicaciones. Se obtuvo una

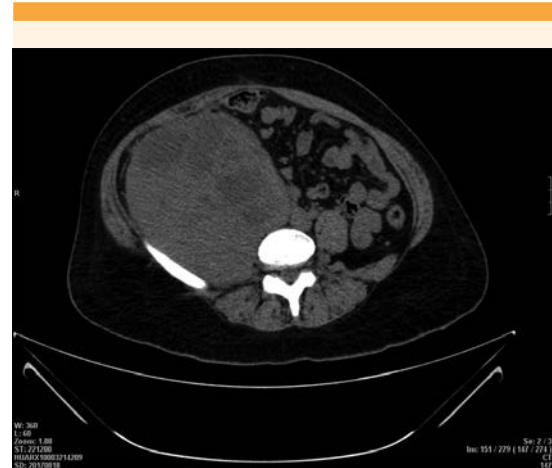


Figura 2. Resonancia que evidencia una masa de 16 x 13 x 17 cm, retroperitoneal, paravertebral derecha.



biopsia por aspiración con gruesa (18G) de la masa retroperitoneal derecha, de la que se obtuvieron 2 cc para estudio histológico. El reporte de anatomopatología, con hallazgos morfológicos e inmunohistoquímicos, fue compatible con tumor neuroectodérmico primitivo (CD99+++; FLI 1, CKAE1/AE3,EMA,S100,CD3,CD20, desmina, miogenina y WT1 negativas). Los estudios complementarios evidenciaron los siguientes hallazgos:

- Tomografía toracoabdominal: masa retroperitoneal paravertebral derecha sin modificación de su tamaño. Tiroides aumentada de tamaño a expensas del lóbulo tiroideo derecho, con nódulos en su interior de pequeño tamaño.
- Ecografía tiroidea: glándula aumentada de tamaño a expensas del lóbulo derecho. La punción-aspiración con aguja fina ecoguiada de nódulo en el lóbulo tiroideo derecho reportó: nódulo coloide (Bethesda II), negativo para células tumorales malignas.

En cuanto al tratamiento, el servicio de Oncología prescribió 14 ciclos de quimioterapia con protocolo VAC (vincristina, dactinomicina y ciclofosfamida) y adriamicina (6 a 8 ciclos de inducción). Después de la intervención quirúrgica se indicaron 6 a 8 ciclos más de consolidación-coadyuvancia. Al finalizar la quimioterapia citorreductora, personal del servicio Urología llevó a cabo la incisión de Gibson derecha, con acceso extraperitoneal a la fosa iliaca y el espacio retroperitoneal derechos, donde visualizaron una masa de 6 x 3 cm en el vientre y la zona lateral del músculo psoas derecho. Se efectuó exéresis de la tumoración y se envió para estudio histológico. El diagnóstico final fue tumoración necrosada, con áreas de hemorragia y tejido de granulación, sin evidencia de tumor residual.

La paciente continuó en quimioterapia coadyuvante. Actualmente recibe el cuarto ciclo, padece dolor neuropático en la pierna derecha y permanece en rehabilitación, con tratamiento médico.

DISCUSIÓN

Los tumores retroperitoneales primarios son neoplasias excepcionales (0.01-0.10%), casi 90% son malignas y 50% de estas corresponden a sarcomas.¹ Hasta la fecha se han reportado 17 casos en la bibliografía, incluido el expuesto en este artículo, de mujeres con tumor neuroectodérmico primitivo durante el embarazo. La mayoría coincide en cuanto a su origen mesenquimal y nervioso, incluso procedentes de restos embrionarios. Los liposarcomas representan los tumores mesenquimales más frecuentes (50%).¹ Estos son localmente invasivos y puede haber recidiva en caso de resección incompleta. El grado histológico del tumor representa el factor predictivo más importante de supervivencia a cinco años,¹ pues varía de 28-45% después de la cirugía, en función del grado de resección quirúrgica.² En lo que a incidencia respecta, no existen diferencias en cuanto al género; sin embargo, algunas series informan discreto predominio en las mujeres (57%).^{1,2} Casi siempre se diagnostican entre la segunda y tercera décadas de la vida; no obstante, ciertos tipos histológicos (rabdomyosarcoma embrionario, teratoma y neuroblastoma) son más frecuentes durante la infancia.² Aunque existe limitada evidencia de pacientes con tumores neuroectodérmicos primitivos, se ha sugerido la posible participación de las hormonas durante el embarazo. Nuestro caso es el único de los 17 reportados en la bibliografía que ha mostrado recidiva. Diversos estudios han investigado el efecto hormonal del tumoral durante el embarazo, pero no han reportado hallazgos específicos de tumores neuroectodérmicos primitivos; por tanto, se ha indagado acerca del sarcoma de Ewing, variedad tumoral

relacionada con tumores neuroectodérmicos primitivos y quizás extrapolable. Un estudio efectuado con dos mujeres embarazadas con recurrencia de sarcoma Ewing infantil, aunque el reporte de inmunohistoquímica fue negativo para receptores de estrógeno y progesterona, identificó indirectamente receptores del factor de crecimiento insulínico tipo 1 (IGF-1), casi en todas las células de este tipo de tumores. Esto sugiere que la elevada concentración de IGF-1 durante el embarazo puede acelerar el proceso de recidiva y evolución del tumor.^{2,3}

La clasificación de los tumores retroperitoneales primarios no ha variado desde la impuesta por Ackerman en 1954.¹ Los tumores más frecuentes incluyen a los sarcomas en sus distintas variedades, fundamentalmente: liposarcoma (6-20%) y leiomiomas (8-10%). Suelen manifestarse como masas abdominales, de consistencia dura y superficie irregular, rodeados por una cápsula que rápidamente es sobrepasada por el crecimiento tumoral, infiltrando el peritoneo parietal posterior y las vísceras intraabdominales adosadas a él, tal como las porciones ascendente y descendente del colon y el mesenterio.³ Pueden provocar diversos signos y síntomas, debido a la compresión e infiltración de los órganos circundantes (60% de los casos): dolor local asociado con síntomas neurológicos por afectación nerviosa, vómito por compresión gástrica, hemorragia gástrica por infiltración neoplásica, hipertensión portal secundaria, estreñimiento, diarrea, tenesmo o defecación dolorosa por la afectación del conducto intestinal, hidronefrosis y uremia debido a la compresión del riñón y el uréter,³ entre otros. El signo de Hesse se manifiesta por modificaciones térmicas, pilomotoras y sudoración en los miembros inferiores, provocadas por la compresión de las cadenas simpáticas paravertebrales. La compresión de los grandes vasos puede generar ascitis, edema y várices en los miembros inferiores; en los varones genera varicocele y en las mujeres edema de los

genitales externos. También pueden expresarse síntomas generales, con alteraciones inespecíficas como: pérdida de peso, astenia, anorexia o fiebre prolongada. Algunas veces puede haber un cuadro abdominal agudo con choque hemorrágico (Wunderlich).^{2,3}

Debido a su baja incidencia, el diagnóstico de tumor neuroectodérmico primitivo es difícil de establecer. El diagnóstico de tumores retroperitoneales se establece mediante estudios de imagen y suele ser tardío, pues el retroperitoneo es un espacio adaptable y el tumor permanece asintomático durante mucho tiempo, incluso algunos autores denominan al espacio retroperitoneal como "silencioso".^{1,2} Los estudios más confiables incluyen tomografía computada y resonancia magnética;² localizan el tumor de manera retroperitoneal y evalúan la afectación de los órganos circundantes. La ecografía abdominal tiene valor similar; incluso es más accesible, económicamente, y segura durante el embarazo. Otra ventaja de la ecografía es que permite distinguir la naturaleza quística o sólida de la tumoración, además de determinar el volumen, topografía y situación de la vena cava abdominal.² La interpretación cuidadosa de la resonancia magnética proporciona suficiente información para diferenciar y establecer el diagnóstico certero, incluso con la identificación del subtipo histológico.³ La radiografía simple de abdomen suele aportar hallazgos de una masa retroperitoneal: aumento de la densidad, desplazamiento o alteración de la sombra renal, desplazamiento de gases intestinales, posible coexistencia de calcificaciones y borramiento de la línea del psoas. La radiografía puede evidenciar la elevación del diafragma y permite valorar la metástasis pulmonar.³ Antes de implementarse la tomografía computada o la resonancia magnética, la urografía intravenosa era la técnica de elección para establecer el diagnóstico de tumores retroperitoneales primarios. La tomografía permite efectuar biopsias guiadas, aunque



esta técnica sigue discutiéndose, sobre todo en pacientes adultos, cuyo tratamiento consiste en exéresis del tumor y diversos autores reservan la biopsia por punción a casos de linfoma no Hodgkin o metástasis.^{3,4}

Respecto del estudio de inmunohistoquímica, es frecuente el reporte positivo a glucoproteínas de membrana de 30/32 kDa, producto de la expresión del gen MIC2, detectada con los anticuerpos O13 y 12E7, característica que comparten el sarcoma de Ewing y el tumor neuroectodérmico primitivo, sin ser específica de éstos. Los resultados de otros marcadores son variables, incluso muestran negatividad constante a citoqueratinas (CAM 5.2, MNF 116), marcadores musculares (SMA, MSA) y antígeno común leucocitario (LCA). La positividad para enolasa neuronal específica (NSE) y, en ocasiones para la tinción PAS, revelan la coexistencia de glucógeno citoplasmático; no obstante, tampoco se consideran específicas de la neoplasia.⁴ La inmunorreacción positiva de anticuerpos O13 o 12E7 no es patognomónica de la enfermedad; sin embargo, la variabilidad es menor y es efectiva para diferenciar el sarcoma de Ewing y el tumor neuroectodérmico primitivo de otras neoplasias de células pequeñas. El estudio ultraestructural suele identificar células con escaso citoplasma, organelos dispersos, depósitos de glucógeno y, en ocasiones, prolongaciones citoplasmáticas con escasos gránulos neurosecretorios, similares a las sinapsis. Ante la variabilidad de resultados, los estudios citogenéticos y moleculares han adquirido un papel significativo. La translocación entre los cromosomas 11 y 22, t(11;22) (q24;q12), mediante hibridación in situ, traducción molecular o reacción en cadena de la polimerasa-transcriptasa inversa (PCR-RT), se ha convertido en el método más específico de diagnóstico; sin embargo, solo se identifica en 80-90% de los pacientes con sarcoma de Ewing y tumor neuroectodérmico primitivo, por lo que su negatividad no excluye el diagnóstico de la

enfermedad. Los estudios de PCR-RT han confirmado que la transcripción de fusión EWS/FLI-1 aparece en 85% de los casos.⁵ Ambos tumores comparten la característica de translocación, aunque también se ha encontrado la variante t(21;22) (q22;q12) en 13% de los pacientes. En este reordenamiento, el gen EWS(22q12) relacionado con el procesamiento del ARN pierde su dominio de unión y se une con los genes FLI 1(11q24) o ERG (21q12), ambos pertenecientes a la familia de genes ETS, relacionados con factores de transcripción del ADN y que codifican un dominio de unión de ADN (ETS-dominio). Como consecuencia de la transcripción de esta secuencia se origina un ARN de fusión que produce una proteína híbrida anómala activadora de la transcripción inadecuada del ADN. Los tumores neuroendocrinos pueden mostrar inmunorreactividad con marcadores de diferenciación neuronal como: NSE, proteína S-100, Leu-7 y PgP9.5. El 20% de los pacientes reporta positividad para citoqueratinas.⁵

El tratamiento de elección consiste en la extirpación quirúrgica radical. La radioterapia posoperatoria se indica cuando la neoplasia no se ha resecado completamente y la quimioterapia se indica para tratamiento coadyuvante.⁶ Aunque la cirugía representa el patrón de referencia, este tipo de tumores generalmente se diagnostica en etapas avanzadas y, a menudo, es necesario resecar el órgano contiguo.⁶ Si se resecó con margen quirúrgico negativo, la tasa de supervivencia global a cinco años puede variar de 68-80%; sin embargo, la tasa de recurrencia local puede alcanzar, incluso, 75%.⁷ Aunque el tratamiento de elección de los tumores retroperitoneales incluye la extirpación total de la lesión, no siempre es posible efectuarla, debido a la afectación de estructuras vecinas vitales, a pesar de la posibilidad de realizar grandes resecciones viscerales (estómago, riñón, bazo, cola del páncreas, duodeno, colon, cava abdominal, etc.) y en cuyo caso no se considera

recidiva sino de tumor residual. Algunas series describen la extirpación completa sin traspasar la cápsula tumoral en 73% de los casos, por lo que deben recurrir a extirpaciones viscerales en 51.8% (la mayoría de los pacientes requiere nefrectomía)⁷. De acuerdo con otras series, la resección completa se logra en 38-70% de los casos.⁸ Los pacientes con tumores de gran dimensión requieren una vía de acceso amplia para efectuar la cirugía radical. La quimioterapia coadyuvante es un tratamiento que aún se discute. Se ha prescrito en diversos protocolos, con fármacos únicos o en combinación, cuyo índice de respuesta es prácticamente similar con cualquier régimen y, uniformemente, poco efectivos.^{8,9} El régimen de monoterapia más prescrito consiste en adriamicina y en combinación ADIC (adriamicina-DTIC) o CIVADIC (ciclofosfamida, vincristina, adriamicina y DTIC). También se indica de forma paliativa la adriamicina en caso de metástasis.^{9,10} La importancia de la resección completa tiene relación directa con la supervivencia; por su parte, la evolución del tumor está condicionada por el riesgo de recidiva local y metástasis.^{10,11} La mortalidad posoperatoria ha disminuido en 2%, debido al mejoramiento de la técnica quirúrgica y recuperación posoperatoria.

La supervivencia media después de la resección completa es de 60 meses.^{11,12} La tasa de supervivencia a cinco años varía de 40-74% en pacientes con resección completa, entre 8-35% en quienes se practica resección parcial y de 3-15% en tumores no resecables.^{12,13} La evolución de los tumores depende, básicamente, del estadio al momento del diagnóstico, extensión de la resección quirúrgica y clasificación histológica; son tumores de comportamiento agresivo, con tendencia a la recidiva local y metástasis en ganglios linfáticos, pulmón, hígado, hueso y médula ósea¹⁴.

El tiempo medio de aparición de la recidiva es de 15-24 meses,^{15,16} por lo que es importante el

seguimiento estricto durante los dos o tres primeros años del procedimiento quirúrgico, con tomografía o resonancia cada seis meses para su detección. Las resecciones iterativas pueden ser útiles, no sólo desde el punto de vista sintomático y paliativo, sino también en términos de supervivencia. Globalmente, la media de supervivencia de los pacientes con resección iterativa es de 24 meses, según el grado histológico.^{12,17} En pacientes con recidiva local se aconseja terapia coadyuvante. Es posible que los pacientes que reciben este tipo de terapia tengan mayor supervivencia libre de enfermedad, pero no se incrementa la supervivencia global.^{15,18} La posibilidad de aplicar altas dosis de radioterapia se limita porque el riñón y el intestino se encuentran con frecuencia dentro del campo de irradiación. La combinación de quimioterapia y radioterapia, local y sistémica, es una estrategia efectiva. La indicación de radioterapia coadyuvante se reserva para pacientes con tumor residual irresecable. Los pacientes con ciertos tipos de tumores retroperitoneales y linfomas (rabdomiosarcoma, neuroblastoma y sarcomas muy indiferenciados) pueden beneficiarse con este protocolo de tratamiento.

CONCLUSIÓN

Los tumores neuroectodérmicos primitivos son neoplasias excepcionales durante el embarazo. Las pacientes de 20 a 30 años son las más afectadas; el segundo trimestre del embarazo supone el inicio de las manifestaciones clínicas. Estos tumores suelen localizarse en la cabeza y el abdomen. Los signos y síntomas durante el embarazo pueden confundir y retrasar el diagnóstico, sobre todo en pacientes con alguna tumoración cercana al útero. La baja incidencia de tumores neuroectodérmicos primitivos hace difícil conocer con seguridad la relación entre esta neoplasia y el embarazo. Se requieren estudios complementarios para conocer esta relación y establecer los protocolos de tratamiento adecuados.



REFERENCIAS

- Alaggio R, et al. Liposarcomas in young patients: a study of 82 cases occurring in patients younger than 22 years of age. *Am J Surg Pathol* 2009;33(5):645-58. <https://doi.org/10.1097/PAS.0b013e3181963c9c>
- Lopes RI, et al. Successful outcome of a surgically treated giant retroperitoneal liposarcoma during pregnancy. *Arch Gynecol Obstet* 2009;280(6):1067-9. <https://doi.org/10.1007/s00404-009-1061-9>
- Khawaja D, et al. Extra-skeletal Ewing sarcoma of the lumbosacral region in an adult pregnant patient: a case report. *J Spine Surg* 2017;3(1):102-7. <https://doi.org/10.21037/jss.2017.03.02>
- Duenas-Garcia OF, et al. Well differentiated giant retroperitoneal liposarcoma during the pregnancy. *Rev Esp Enferm Dig* 2011;103(12):657-8.
- Kurogouchi A, et al. Long-term survivor following resection of a retroperitoneal myxoid liposarcoma during pregnancy (in Japanese with English abstract) *Nihon Rinsyogeka Gakkaizasshi. Jpn J Surg Assoc* 2011;72:2129-33. <https://doi.org/10.3919/jjsa.72.2129>
- Masuda TIN, et al. An 8-year survival case of liposarcoma located in pararectal space (in Japanese with English abstract) *Nihon Daichokoumonbyo Gakkaizasshi. J Jpn Soc Coloproctol* 2011;72:2129-33. <https://doi.org/10.3862/jcoloproctology.58.95>
- Oh SE, et al. A case of huge retroperitoneal liposarcoma in pregnancy. *Obstet Gynecol Sci* 2014;57 (3):236-9. <https://doi.org/10.5468/ogs.2014.57.3.236>
- Kasashima H, et al. A case of retroperitoneal liposarcoma after delivery with expression of estrogen receptor: Report of a case. *Int J Surg Case Rep* 2015;7C:99-103. <https://doi.org/10.1016/j.ijscr.2015.01.002>
- Szuhai K, et al. Transactivating mutation of the MYOD1 gene is a frequent event in adult spindle cell rhabdomyosarcoma. *J Pathol* 2014;232:300-307. <https://doi.org/10.1002/path.4307>
- Agaram NP, et al. Recurrent MYOD1 mutations in pediatric and adult sclerosing and spindle cell rhabdomyosarcomas: Evidence for a common pathogenesis. *Genes Chromosomes Cancer* 2014;53:779-87. <https://doi.org/10.1002/gcc.22187>
- Kohsaka S, et al. A recurrent neomorphic mutation in MYOD1 defines a clinically aggressive subset of embryonal rhabdomyosarcoma associated with PI3K-AKT pathway mutations. *Nat Genet* 2014;46:595-600. <https://doi.org/10.1038/ng.2969>
- Giménez-Bachs JM, et al. Fibrohistiocitoma maligno retroperitoneal de gran tamaño: aportación de un caso. *Arch Esp Urol* 2004;57(2):172-4.
- Virseda-Rodríguez JA, et al. Tumores retroperitoneales primarios. Revisión de nuestros casos de los diez últimos años. *Arch Esp Urol* 2010;63(1). http://scielo.isciii.es/scielo.php?script=sci_arttext&pid=S0004-06142010000100003.
- Santos SJA, et al. Tumor desmoplásico intrabdominal de células pequeñas redondas: hallazgos en imágenes y anatomía patológica. *Rev Chil Radiol* 2009;15(3):123-7. <http://dx.doi.org/10.4067/S0717-93082009000300005>
- Suárez-Antelo J, et al. Sarcoma de Ewing pulmonar/tumor neuroectodérmico primitivo (PNET): aportación de un caso y revisión de la bibliografía. *Arch Bronconeumol* 2010;46(01):44-6. <https://doi.org/10.1016/j.arbres.2009.03.008>
- Marinova L. Retroperitoneal primitive neuroectodermal tumour (PNET). A case report and review of the literature. *Rep Pract Oncol Radiother* 2009;14(6):221-4. <https://doi.org/10.1016/j.rpor.2009.11.002>
- DeLaney TF, Hornicek FJ, Bahrami A. Epidemiology, pathology, and molecular genetics of the Ewing sarcoma family of tumors. *UpToDate* 2017. <https://www.uptodate.com/contents/epidemiology-pathology-and-molecular-genetics-of-the-ewing-sarcoma-family-of-tumors>
- Torga G, et al. Rare renal incidentaloma in pregnancy: An unusual primitive neuroectodermal tumor presentation. *Urol Case Reports* 2015;3(2):12-4. <https://doi.org/10.1016/j.eucr.2014.12.004>