



Técnica quirúrgica vascular integral avanzada (VIVA) aplicada en pacientes con placenta previa anormalmente adherida con feto *in situ*

Advanced integral vascular surgical technique (AIVS) applied in patients with placenta previa adhered abnormally with *in situ* fetus.

Adrián Villegas-Cisneros,¹ Carlos Ortega-Montoya,² Abel García-López³

Resumen

OBJETIVO: Describir la técnica quirúrgica vascular integral avanzada (VIVA) aplicada en pacientes con placenta previa anormalmente adherida, con feto *in situ*.

MATERIALES Y MÉTODOS: Estudio prospectivo y descriptivo de serie de casos efectuado en pacientes atendidas en el Hospital de Especialidades del Niño y la Mujer de Querétaro, y en el Hospital Materno Celaya, entre enero y junio de 2017, con placenta previa anormalmente adherida en quienes se practicó la técnica quirúrgica vascular integral avanzada. Los datos se analizaron con estadística descriptiva y medidas de tendencia central. Parámetros de estudio: edad materna, edad gestacional al momento de la interrupción del embarazo, tiempo y sangrado quirúrgico estimado, concentración de hemoglobina y hematocrito pre y posquirúrgicos; pacientes que requirieron "biocirugía", ingreso a unidad de cuidados intensivos obstétricos y tiempo de estancia intrahospitalaria. Variables perinatales: Capurro al nacimiento, peso del neonato, calificación de Apgar y gasometría del cordón umbilical.

RESULTADOS: Se registraron 16 pacientes, todas se intervinieron en un solo procedimiento quirúrgico, sin necesidad de reintervención, con sangrado quirúrgico promedio objetivado con hemoglobina pre y posquirúrgica, sin indicación de ingreso a la unidad de cuidados intensivos obstétricos, con adecuada evolución posquirúrgica y sin morbilidad neonatal asociada.

CONCLUSIÓN: La técnica quirúrgica vascular integral avanzada (VIVA) es un procedimiento seguro, accesible, asequible y disponible; debe integrarse un equipo médico-quirúrgico adecuadamente organizado.

PALABRAS CLAVE: Placenta previa; acretismo; hemorragia obstétrica; hematocrito; unidad de cuidados intensivos; sangre fetal.

Abstract

OBJECTIVE: To describe the advanced integral vascular surgical technique (AIVS) applied in patients with placenta previa adhered abnormally with *in situ* fetus.

MATERIALS AND METHODS: Prospective and descriptive study presenting a series of cases, carried out in patients with abnormally attached placenta previa to whom the advanced integral vascular surgical technique was applied, attended at the Hospital of Specialties of the Child and the Woman of Querétaro, and Hospital Maternal Celaya, between January and June 2017. Using descriptive statistics of central tendency, maternal variables were analyzed such as: maternal age, gestational age at the time of the interruption of the obstetric event, time and estimated surgical bleeding, hemoglobin concentration and pre and post hematocrit postsurgical patients who required "biosurgery", admission to obstetric intensive care unit and intrahospital stay; perinatal variables: Capurro at birth, neonatal weight, Apgar score and umbilical cord blood gas.

RESULTS: 16 patients were registered. All the patients were operated on in a single surgical event, with no need for reoperation, with average surgical bleeding objecti-

¹ Ginecoobstetra, Hospital de Especialidades del Niño y la Mujer, Querétaro; Hospital Materno Celaya (ISAPEG), Guanajuato; profesor titular de Obstetrical Surgical Life Support (OSLS), Ciudad de México.

² Ginecoobstetra, Hospital Materno Celaya (ISAPEG), Guanajuato.

³ Ginecoobstetra, director general de Obstetrical Surgical Life Support (OSLS), Ciudad de México.

Recibido: octubre 2018

Aceptado: octubre 2018

Correspondencia

Adrián Villegas Cisneros
dravc@hotmail.com

Este artículo debe citarse como

Villegas-Cisneros A, Ortega-Montoya C, García-López A. Técnica quirúrgica vascular integral avanzada (VIVA) aplicada en pacientes con placenta previa anormalmente adherida con feto *in situ*. Ginecol Obstet Mex. 2019 febrero;87(1):36-45.
<https://doi.org/10.24245/gom.v87i1.2616>



fied with pre- and postoperative hemoglobin, without indication of admission to the Obstetric Intensive Care Unit, with adequate postoperative evolution and perinatal outcomes without associated neonatal morbidity.

CONCLUSION: The advanced integral vascular surgical technique (AIVS) is a safe, accessible, affordable and available technique, having to integrate a properly organized medical surgical team.

KEYWORDS: Placenta previa; Accreta; Obstetric Hemorrhage; Hematocrit; Intensive care unit; Fetal blood.

ANTECEDENTES

La técnica quirúrgica vascular integral avanzada (VIVA) es una herramienta y estrategia para abatir la morbilidad y la mortalidad materna y perinatal por hemorragia obstétrica secundaria a placenta previa anormalmente adherida en sus distintos grados de invasión trofoblástica al miometrio (acreta, increta o percreta). Esta situación se asocia estrechamente con hemorragia posparto con histerectomía obstétrica, lo que demuestra que la placenta acreta o anormalmente adherida tiene una incidencia de 29%.¹⁻³

La hemorragia posparto es la principal causa de ingreso a las unidades de cuidados intensivos obstétricos que implica un alto costo por su atención y de las secuelas multiorgánicas.⁴

Este problema obstétrico es cada vez más frecuente debido al cambio epidemiológico de la embarazada como consecuencia de la indicación indiscriminada y controvertida de la cesárea y de los procedimientos invasivos intrauterinos; de no revertirse esta situación en los próximos años habrá un incremento muy importante de esta complicación.⁵

Está demostrado que la atención multidisciplinaria de estas pacientes, integrada por un equipo quirúrgico debidamente estandarizado, comunicado y comprometido es una de las

opciones más viables para abatir la morbilidad y mortalidad ocasionada por la hemorragia posparto.⁶

El objetivo de este estudio fue: describir la técnica quirúrgica vascular integral avanzada aplicada a pacientes con placenta previa anormalmente adherida con feto *in situ*, como estrategia importante para disminuir de la morbilidad y mortalidad materna y perinatal.

MATERIALES Y MÉTODOS

Estudio prospectivo y descriptivo de serie de casos efectuado en pacientes atendidas en el Hospital de Especialidades del Niño y la Mujer de Querétaro, y en el Hospital Materno Celaya, entre enero y junio de 2017, con placenta previa anormalmente adherida en quienes se practicó la técnica quirúrgica vascular integral avanzada. Se siguieron las recomendaciones de conformar un equipo multidisciplinario para la atención de pacientes con esta grave complicación.

Variables de estudio maternas y perinatales: edad materna, semanas de embarazo al momento de su interrupción, tiempo y sangrado quirúrgico estimado, concentración de hemoglobina y hematocrito pre y posquirúrgicos, requerimiento de "biocirugía", ingreso a la unidad de cuidados intensivos obstétricos y tiempo de estancia intrahospitalaria; Capurro al nacimiento, peso del

neonato, calificación de Apgar y gasometría del cordón umbilical. Se utilizó análisis estadístico descriptivo, con tendencias centrales.

Descripción de la técnica

Con el seguimiento estricto del protocolo quirúrgico completo y anestésico, se hace una incisión media, infra y supraumbilical, disección por planos hasta la cavidad abdominopélvica y se exterioriza el útero con el feto *in situ*. **Figura 1**

Se coloca un separador maleable de Ribbon envuelto en una compresa aislante hacia la cavidad abdominopélvica, se expone el útero gestante y, posteriormente, se efectúa la ligadura prenatal de ambas arterias hipogástricas, con técnica GALA.⁷ **Figura 2**

Se coloca una pinza Kelly en la arcada anatómica que conforman la arteria ovárica y su anastomosis uterina-tubárica. **Figura 3**

Dependiendo del daño vascular de la placenta previa se recurre, como alternativa, al pinzamiento de las arterias uterinas con pinza Foerrester curva. Si no es posible, este paso se

retrasa hasta la extracción del feto, inmediatamente se practica la histerotomía fúndica vertical, con extracción inmediata del feto; se pinza y corta el cordón umbilical para proceder a la atención del neonato. **Figura 4**

Se liga el cordón umbilical; con la placenta *in situ* se hace la histerorrafia en un solo plano, con surgete anclado (**Figura 5**). Posteriormente se inicia la histerectomía seccionando el complejo útero ovárico, como variante técnica en uno o dos tiempos, se efectúa la sección de los ligamentos redondos de acuerdo con el grosor del pedículo. **Figura 6**

Si no fue posible la toma de las arterias uterinas en ese momento, se intenta pinzarlas elevando y manteniendo la pieza quirúrgica con una tracción sumamente cuidadosa. **Figura 7**

Se desciende la plica vesicouterina y, mediante disección fina cortante, se van ligando los vasos con daño vesical. Es preferible la disección con tijera que con electrocauterio, por el riesgo de fístula. **Figura 8**

Se cortan y ligan ambas arterias uterinas, posteriormente se seccionan los ligamentos cardinales

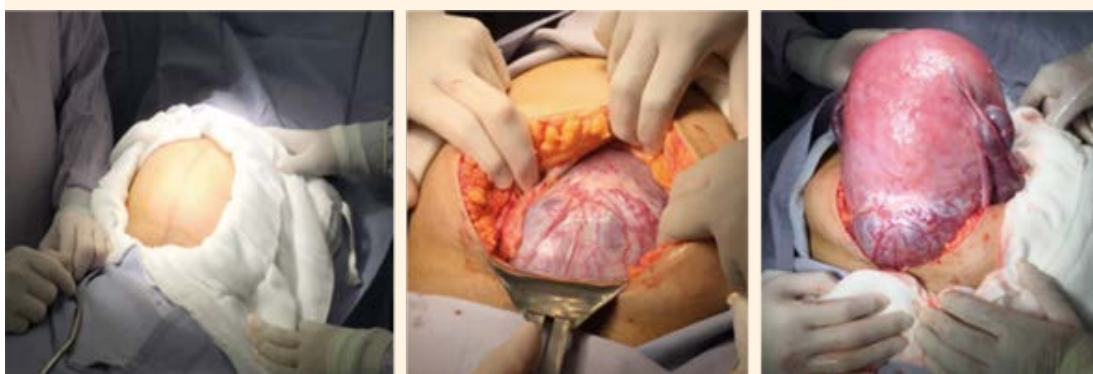


Figura 1. Disección por planos y exteriorización *in situ*.

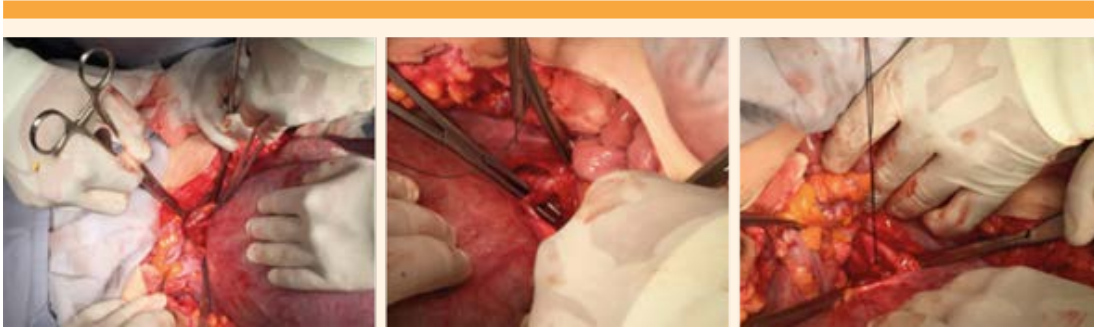


Figura 2. Ligadura de arterias hipogástricas.

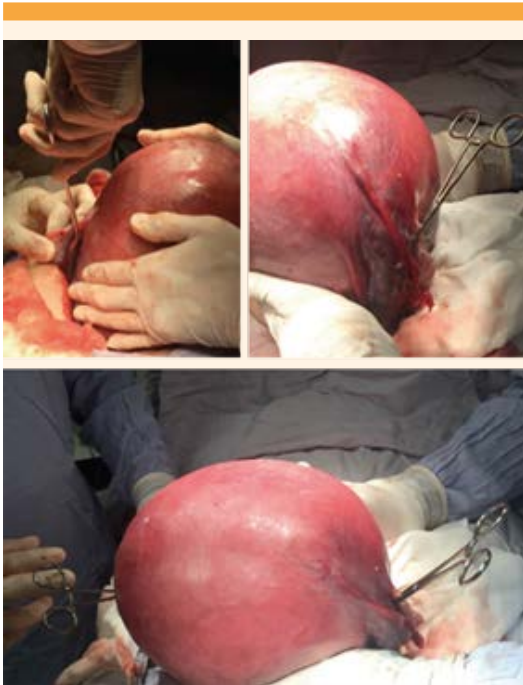

Figura 3. Anastomosis uterina-tubárica.

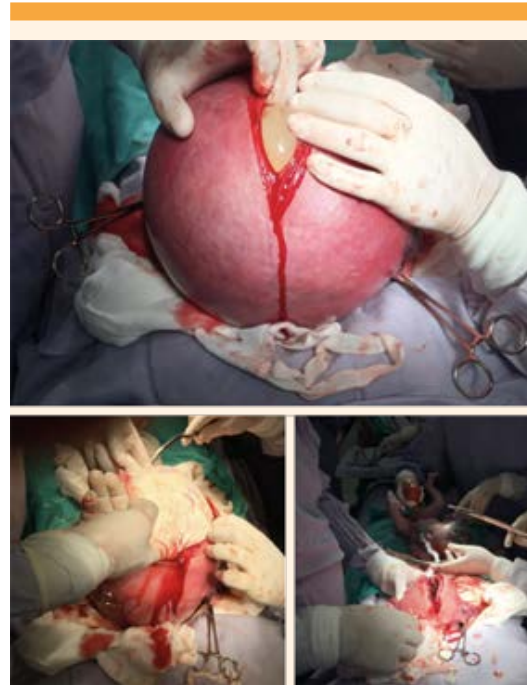

Figura 4. Histerotomía fúndica vertical con extracción del feto.

y, mediante técnica cerrada de la cúpula vaginal se extrae la pieza quirúrgica. **Figura 9**

Se verifica la hemostasia del lecho quirúrgico y si se requiere se aplica biocirugía como elección a la hemostasia tópica. **Figura 10**

Durante la ejecución de la técnica se prescindió del empaquetamiento y de los drenajes conforme al manejo vascular integral efectuado; se concluyó con el cierre cuidadoso de los planos anatómicos de la pared abdominal. **Figura 11**

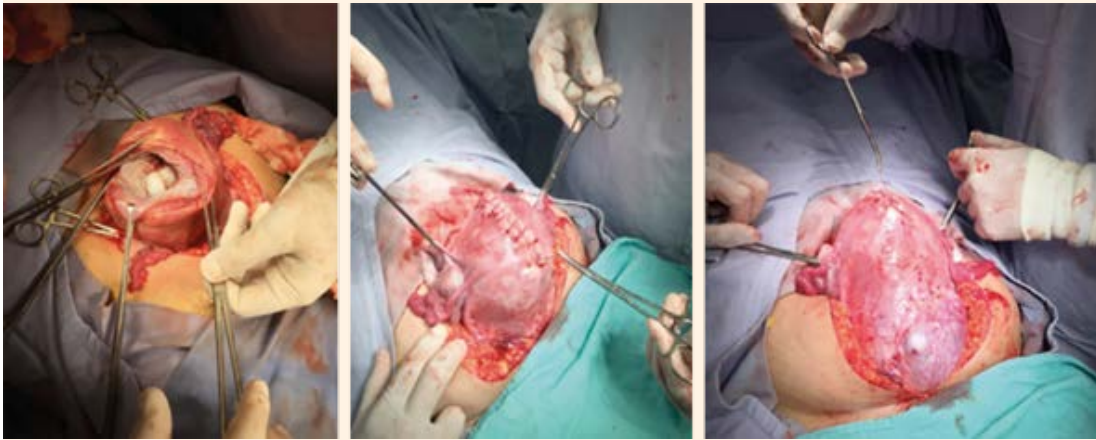


Figura 5. Ligadura del cordón umbilical e histerorrafia.

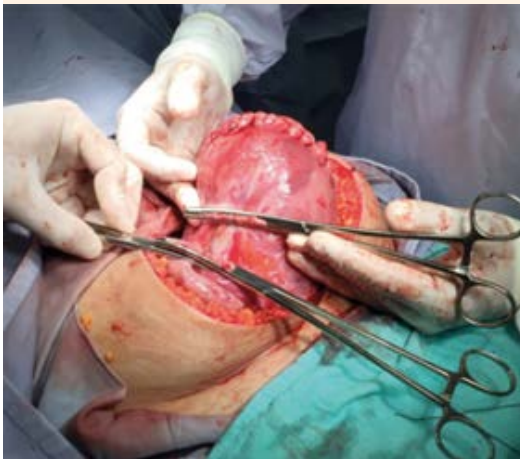

Figura 6. Histerectomía.

RESULTADOS

La técnica VIVA se aplicó en 16 pacientes, con edad media de 33.1 años, con el antecedente de estar cursando, en promedio, el tercer o cuarto embarazo. Todas las pacientes tenían antecedente de cesárea, las semanas a la interrupción del

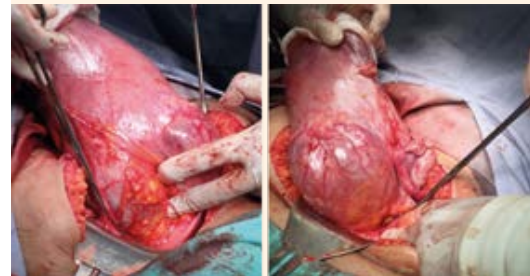


Figura 7. Pinzamiento de arterias uterinas.

embarazo fueron 35.4. A todas las pacientes se les indicó un antibiótico terapéutico y aplicó una técnica anestésica regional (bloqueo subaracnoideo 18.7%, bloqueo mixto 56.2%, bloqueo peridural 25%) con tiempo quirúrgico promedio de 123 minutos y sangrado quirúrgico promedio de 887 mL, con sangrado mínimo de 450 mL y máximo de 1300 mL. La cuantificación se correlacionó con la hemoglobina y hematocrito pre y posquirúrgico de 11.8, 33.9, 11.5 g/dL y 27.5%, respectivamente. Se indicó la trasfusión de un paquete globular a dos pacientes y a igual número se les transfundieron dos paquetes globulares en

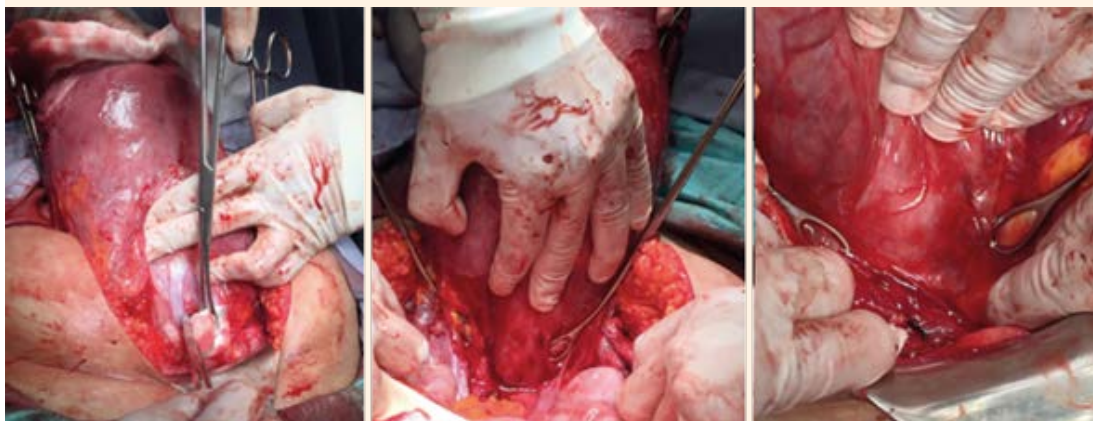


Figura 8. Ligadura de vasos y disección con tijeras.

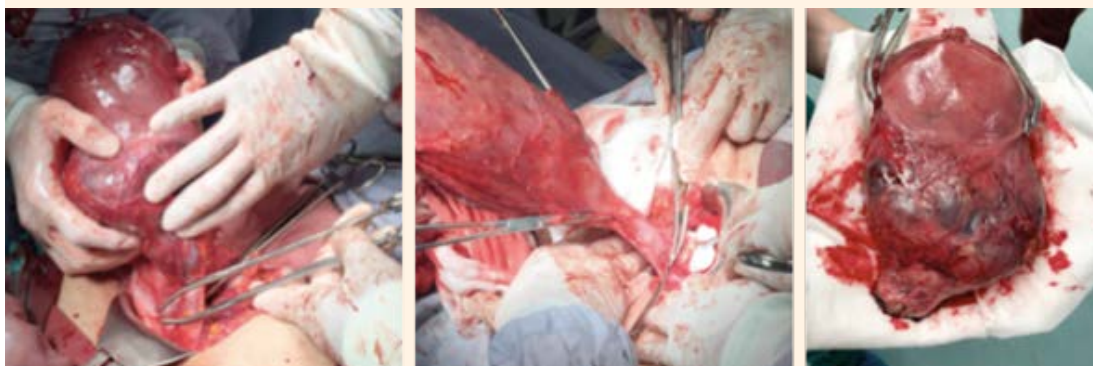

Figura 9. Disección de la pieza quirúrgica.

el prequirúrgico, por anemia. La hemoglobina posquirúrgica promedio fue de 11.5 g/dL y el hematocrito posquirúrgico medio fue de 27.5%. En tres pacientes se requirió la aplicación de biocirugía en el lecho quirúrgico y en otra se realizó cistostomía por invasión a la vejiga. Así, pues, en las 16 pacientes se aplicó trombotoprofilaxis a las 8 horas posteriores a la intervención quirúrgica; ninguna requirió apoyo por parte de la unidad de obstetricia crítica. Tampoco se reportó alguna

complicación inherente al procedimiento quirúrgico. La estancia intrahospitalaria posquirúrgica promedio fue de 2.8 días. **Cuadro 1**

La condición de los recién nacidos se consideró en todos los casos satisfactoria, con base en la calificación de Apgar de 8-9 confirmada con la gasometría del cordón umbilical, con media de pH de 7.23. No se documentaron episodios de asfixia. De acuerdo con la escala de Capurro los

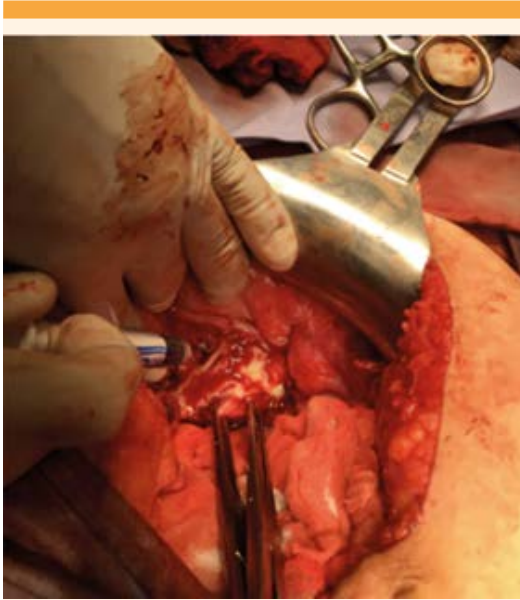

Figura 10. Hemostasia.

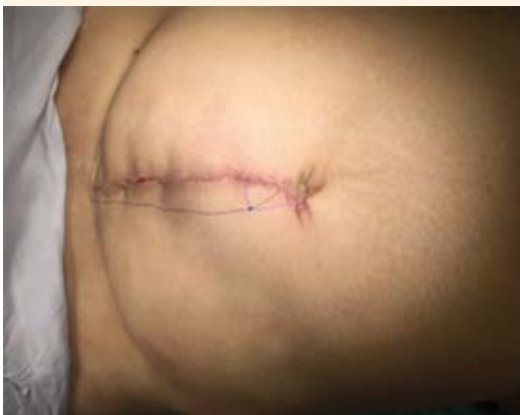

Figura 11. Cierre de la pared abdominal (finalización del procedimiento quirúrgico).

embarazos se interrumpieron a las 36 semanas. El peso fetal promedio al nacimiento fue de 2570 g (1650-4000 g). Todas las pacientes recibieron un esquema de madurez pulmonar completo,

Cuadro 1. Condiciones de las madres (n = 16)

VARIABLES	RESULTADOS
Edad media	33.1 años
Antecedente de cesárea	100%
Edad gestacional al momento de la interrupción del embarazo	35.4 semanas de gestación
Tiempo quirúrgico	123 min
Sangrado quirúrgico estimado	887 mL
Hemoglobina-hematocrito prequirúrgicos	11.8 g/dL - 33.9%
Hemoglobina-hematocrito posquirúrgicos	11.5 g/dL - 27.5%
Pacientes con biocirugía	3
Pacientes con cistostomía	1
Ingreso a la unidad cuidados intensivos obstétricos	-
Estancia intrahospitalaria	2.8 días

lo que se reflejó en el buen estado de los recién nacidos. **Cuadro 2**

DISCUSIÓN

El perfil epidemiológico de la Obstetricia cambió en las últimas dos décadas, consecuencia del abuso de la cesárea. Hoy día, México ocupa el segundo lugar, en el ámbito internacional, en práctica de la cesárea. A esta situación se agrega la deficiencia en los programas de anticoncepción posparto y la falta de conciencia del riesgo que corren las pacientes al elegir un método anticonceptivo definitivo, a pesar del antecedente de cesárea iterativa u alguna con-

Cuadro 2. Resultado perinatal

VARIABLES	RESULTADOS
Capurro al nacimiento	36 semanas de gestación
Peso neonatal	2570 g
Apgar	8/9
Gasometría cordón umbilical	pH 7.23



dición médica de riesgo. La consecuencia de lo anterior es la mayor incidencia de alteraciones en la placentación, que derivan en hemorragia obstétrica, en sus secuelas, en la muerte materna y en las repercusiones sociales de todo ello.^{3,8}

En nuestro medio, las principales causas de la hemorragia obstétrica tratada con histerectomía obstétrica son: atonía uterina (36.2%), acretismo placentario (32.7%) y placenta previa anormalmente adherida (12%). En la actualidad es menos probable hacer una histerectomía obstétrica por causas diferentes a las de un acretismo placentario.⁹

En un ensayo con 77 pacientes con acretismo placentario confirmado con estudio histopatológico se reporta que la pérdida sanguínea fue de 3 litros, con media de cinco paquetes de sangre transfundidos. Los autores advirtieron que 42% de los casos tuvieron pérdida hemática mayor a 5 litros y 13% de los casos tuvieron una pérdida estimada de 10 litros.¹⁰

Con base en la evidencia y apegados a la experiencia mundial multidisciplinaria, se insiste en la formación de equipos de respuesta inmediata quirúrgica obstétrica en la atención específica de estas pacientes. Además, disponer de las herramientas al alcance de la propia unidad.

Los resultados óptimos descritos con la técnica se apegan al término de profilaxis quirúrgica, con disponibilidad de recursos (sutura e instrumental elemental en cirugía obstétrica) al alcance de todas las unidades que proporcionan atención obstétrica sin la necesidad de utilizar recursos farmacológicos que, en muchas ocasiones, no se disponen y con riesgos inherentes a su aplicación, o a sustancias esclerosantes que pocas veces están disponibles y que limitan su practicidad, prescindiendo, incluso, de la exposición a quimioterapia con metotrexato, con sus consecuentes efectos adversos sistémicos,

riesgos infecciosos, necesidad de posteriores intervenciones quirúrgicas y riesgos anestésicos.

La poca y casi nula accesibilidad a recursos materiales y costo de los tratamientos endovasculares mediante embolizaciones arteriales y sus riesgos de hematomas, pseudoaneurismas, síndrome posembolización y eventos trombóticos se suman a los riesgos de coagulación.

Por todo lo anterior, la técnica VIVA no tiene la limitante de accesibilidad y complejidad de los instrumentos mecánicos que algunos grupos han diseñado para tal fin. Por esto se considera un valioso recurso accesible, asequible, disponible y práctico. Es necesario puntualizar que esta técnica se suma a todas las previamente mencionadas, sin excluir el valor de cada una de ellas.^{11,12}

En términos generales, la técnica VIVA ha permitido abatir costos de estancia intrahospitalaria, necesidad de terapia intensiva obstétrica, reintervenciones quirúrgicas, riesgo de transfusiones, uso de antifibrinolíticos y factores procoagulantes recombinantes costosos, poco accesibles y disponibles en casi todas las unidades. Esto no exime la responsabilidad de tenerles y gestionarlos como parte del arsenal de herramientas hemostáticas que, justamente, han demostrado su repercusión positiva en el control de la hemorragia obstétrica.^{13,14}

Es evidente la importancia de tener como complemento a la biocirugía, que se aplica cuando los procedimientos mecánicos ya no son suficientes, aporta hemostasia tópica en lechos quirúrgicos cruentos y con numerosas y extensas rupturas y quiebres en su superficie. La biocirugía da soporte a la sutura quirúrgica; esta herramienta, también fundamentada en la evidencia y en nuestra experiencia, reduce considerablemente la necesidad de reintervenciones por empaquetamientos pélvicos, con

óptimos resultados.^{15,16} Siguiendo todas las recomendaciones de la bibliografía en sensibilidad diagnóstica, a todas nuestras pacientes se les practicó un ultrasonido doppler, power doppler 3D (**Figura 12**) y en una de ellas la resonancia magnética fue un elemento valioso para la evaluación prequirúrgica.¹⁷⁻²¹

La complicación intraoperatoria más común del tratamiento quirúrgico de la placenta acreta es la lesión vesical, con una tasa reportada de 15 a 43%; en nuestra serie solo se registró en una sola paciente.^{22,23}

El riesgo de prematuridad en nuestra serie concuerda con lo documentado en revisiones sistemáticas y metanálisis de 57.7 a 81.9%.²⁴

Las consecuencias perinatales satisfactorias son resultado de esa evidente reserva fetal al nacimiento. El fundamento fisiológico de la ligadura de las arterias hipogástricas consiste en disminuir la presión de pulso a 87% cuando se ligan ambas arterias y no al hecho de cerrar por completo el flujo sanguíneo, que en torno a la pelvis disminuye al 50% con la ligadura bilateral gracias a los sistemas arteriales colaterales pélvicos que actúan inmediata e independientemente.²⁵

Las grandes series reportadas evidencian la seguridad del procedimiento de la ligadura de las arterias hipogástricas en el tratamiento

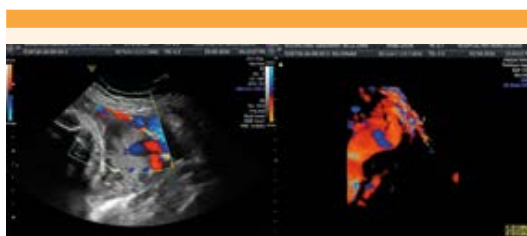


Figura 12. Ultrasonido Doppler.

profiláctico y terapéutico de la hemorragia pélvica.^{26, 27}

Este tipo de pacientes son todo un reto en su atención que pone a prueba todo el sistema de salud a todos los niveles.^{28,29}

CONCLUSIÓN

La técnica aquí expuesta es una opción quirúrgica segura para el feto y su madre, sin secuelas de morbilidad extrema. Su mayor ventaja estriba en el abatimiento de la muerte materna por hemorragia obstétrica. La capacitación para el manejo vascular pélvico a los médicos especialistas implicados en la atención de estas pacientes debe estar incluida en los programas académicos universitarios de formación en Ginecología y Obstetricia, porque el cambio de perfil epidemiológico y la situación actual así lo demandan.

REFERENCIAS

1. Mehrabadi A, et al. Contribution of placenta accreta to the incidence of postpartum hemorrhage and severe postpartum hemorrhage. *Obstet Gynecol* 2015;125:814-21. doi:10.1097/AOG.0000000000000722
2. Khong YT. The pathology of placenta accreta, a worldwide epidemic. *J Clin Pathol* 2008 61: 1243-6. doi: 10.1136/jcp.2008.055202
3. Knight M, et al. Trends in postpartum hemorrhage in high resource countries: a review and recommendations from the International Postpartum Hemorrhage Collaborative Group. *BMC Pregnancy Childbirth* 2009; 9:55. doi:10.1186/1471-2393-9-55
4. The American College of Obstetricians and Gynecologists. Practice Bulletin. Critical Care in Pregnancy. Number 158, January 2016. doi:10.1097/AOG.0000000000001701
5. Castelazo-Morales E, Monzalbo-Núñez DE, López-Rioja MJ, Castelazo-Alatorre S. Acretismo placentario, una de las repercusiones de la obstetricia moderna. *Ginecol Obstet Mex* 2013; 81:525-29.
6. Shamshirsaz AA, et al. Maternal morbidity in patients with morbidly adherent placenta treated with and without a standardized multidisciplinary approach. *Am J Obstet Gynecol* 2015; 212:218.e1-9. doi:10.1016/j.ajog.2014.08.019
7. García LA. Ligadura Arterias Hipogástricas Técnica GALA. Ed. Especial 25 aniversario. *Impulsora y Salud*; 2017.



8. Wu S, et al. Abnormal placentation: twenty-year analysis. *Am J Obstet Gynecol* 2005; 192:1458-1461. doi:10.1016/j.ajog.2004.12.074
9. Fernández-Lara JA, Toro-Ortiz JC, Martínez-Trejo Z, De la Maza-Labastida S, Villegas-Arias MA. Tasa de hemorragia, histerectomía obstétrica y muerte materna relacionada. *Ginecol Obstet Mex* 2017;52(4):247-53.
10. Wright JD, et al. Predictors of massive blood loss in women with placenta accreta. *Am J Obstet Gynecol.* 2011; 205:38.e1-6. doi:10.1016/j.ajog.2011.01.040
11. Lee SJ, Shepherd MS. Endovascular Treatment of Postpartum Hemorrhage. *Clin Obstet Gynecol* 2015; 53(1):209-218. doi: 10.1097/GRF.0b013e3181ce09f5
12. Belfort MA, Shamshiraz AA, Fox K. Minimizing blood loss at cesarean-hysterectomy for placenta previa percreta. *Am J Obstet Gynecol* 2017; 216:78.e1-2 doi: 10.1016/j.ajog.2016.10.030
13. Shakur H, et al. WOMEN Trial Collaborative Group. Effect of early tranexamic acid administration on mortality, hysterectomy, and other morbidities in women with post-partum haemorrhage (WOMEN): an international, randomised, double-blind, placebo-controlled trial. *Lancet* 2017; 389: 2105-16. doi: 10.1016/S0140-6736(17)30638-4.
14. Ekelund K, et al. Hemostatic resuscitation in postpartum hemorrhage – a supplement to surgery. *Acta Obstet Gynecol Scand.* 2015; 94(7):680-92. doi:10.1111/aogs.12607
15. Wysham WZ, et al. Use of topical hemostatic agents in gynecologic surgery. *Obstet Gynecol Surv.* 2014; 69(9):557-63. doi:10.1097/OGX.0000000000000106.
16. Chung JP, Leung TY. Uses of Floseal in obstetric hemorrhage: Case series and literature review. *Taiwan J Obstet Gynecol.* 2017;56(6):827-30. doi: 10.1016/j.tjog.2017.10.022
17. Vintzileos MA, et al. Using ultrasound in clinical management of placental implantation abnormalities. *Am J Obstet Gynecol* October 2015: S70-77. doi:10.1016/j.ajog.2015.05.059
18. Cho, et al. Diagnosis of placenta accreta by uterine artery doppler velocimetry in patients with placenta previa. *J Ultrasound Med* 2015; 34: 1571-75. doi: 10.7863/ultra.15.14.08039
19. Jaraquemada JMP, Bruno CH. Magnetic resonance imaging in 300 cases of placenta accreta: surgical correlation of new findings. *Acta Obstet Gynecol Scand* 2005; 84:716-24. doi:10.1111/j.0001-6349.2005.00832.x
20. Haghenbeck-Altamirano FJ, et al. Diagnóstico antenatal de acretismo-percretismo placentario. *Ginecol Obstet Mex* 2013; 81:259-71.
21. Tovbin J, et al. Prediction of morbidly adherent placenta using a scoring system. *Ultrasound Obstet Gynecol.* 2016; 48 (4):504-10. doi:10.1002/uog.15813.
22. Wright JD, et al. Morbidity and mortality of peripartum hysterectomy. *Obstet Gynecol.* 2010; 115:1187-1193. doi:10.1097/AOG.0b013e3181df94fb.
23. Eller AG, et al. Maternal morbidity in cases of placenta accreta managed by a multidisciplinary care team compared with standard obstetric care. *Obstet Gynecol.* 2011; 117:331-7. PMID: 21309195
24. Vahanian SA, et al. Placental implantation abnormalities and risk of preterm delivery: a systematic review and metaanalysis. *Am J Obstet Gynecol.* 2015; 213 (4 Suppl):S78-90. doi:10.1016/j.ajog.2015.05.058
25. Burchell RC. Physiology of internal iliac artery ligation. *J Obstet Gyneacol Br Commonw* 1968; 75(6): 642-51. PMID: 5659060
26. Sziller I, et al. Hypogastric artery ligation for severe hemorrhage in obstetric patients. *J Perinat Med.* 2007; 35(3): 187-92. doi:10.1515/JPM.2007.049
27. Papp Z, et al. Bilateral hypogastric artery ligation for control of pelvic hemorrhage, reduction of blood flow and preservation of reproductive potential. Experience with 117 cases. *Orv Hetil* 2005; 146 (24): 1279-85. PMID:16025996
28. Silver RM. Placenta accreta syndrome. Series in maternal-fetal medicine. Ed. Taylor & Francis Group 2017. <http://lccn.loc.gov/2016044635>
29. Palacios-Jaraquemada JM. Placental Adhesive Disorders. Vol. 1. Hot Topics in Perinatal Medicine. Ed De Gruyter; 2012.

Puntaje para mantener la vigencia

El Consejo Mexicano de Ginecología y Obstetricia otorga puntos para la vigencia de la certificación a los ginecoobstetras que envíen, a la página web del Consejo, un comentario crítico de un artículo publicado en la revista GINECOLOGÍA Y OBSTETRICIA DE MÉXICO. El comentario deberá tener mínimo 150 y máximo 500 palabras.