



Tratamiento laparoscópico de masas anexiales en el embarazo: reporte de dos casos

Laparoscopic management of adnexal masses in pregnancy: Report of two cases.

Gustavo Calle-G,¹ Juan Manuel Clavijo-R,¹ José F de los Ríos P,¹ Susana Salazar,² Claudia Cristina López-Ruiz¹

Resumen

ANTECEDENTES: Las masas ováricas detectadas durante el embarazo tienden a la desaparición espontánea. Casi siempre se trata de quistes funcionales, foliculares, cuerpos lúteos y quistes tecaluteínicos.

CASO CLÍNICO: Se reportan dos casos de pacientes en el segundo trimestre del embarazo en quienes se estableció el diagnóstico de masas anexiales en la ecografía del primer trimestre, con aumento del tamaño y dolor.

CONCLUSIONES: El riesgo de malignidad en pacientes con masas anexiales es muy bajo y el tratamiento quirúrgico está determinado por los síntomas de dolor o crecimiento rápido. En estas pacientes el acceso laparoscópico es factible y debe considerarse una alternativa segura.

PALABRAS CLAVE: Masa anexial; embarazo; cuerpo lúteo; dolor; laparoscopia.

Abstract

BACKGROUND: Ovarian masses detected during pregnancy tend to spontaneously disappear. It is almost always functional cysts, follicular, corpora lutea and tecaluteinic cysts.

CLINICAL CASE: Two cases of patients in the second trimester of pregnancy were reported in whom the diagnosis of adnexal masses was established in the ultrasound of the first trimester, with an increase in size and pain.

CONCLUSIONS: The risk of malignancy in patients with adnexal masses is very low and surgical treatment is determined by symptoms of pain or rapid growth. In these patients, laparoscopic access is feasible and should be considered a safe alternative.

KEYWORDS: Adnexal masses; Pregnancy; Corpora lutea; Pain; Laparoscopy.

¹ Especialista en Cirugía Endoscópica Ginecológica.

² Residente de Ginecología y Obstetricia. Universidad CES; Clínica del Prado, Medellín, Colombia; Fundación Santa Fe, Bogotá, Colombia.

Recibido: febrero 2018

Aceptado: marzo 2018

Correspondencia

Gustavo Calle G.
gustavocalle.md@gmail.com

Este artículo debe citarse como

Calle-G G, Clavijo-R JM, De los Ríos P JF, Salazar S, López-Ruiz CC. Tratamiento laparoscópico de masas anexiales en el embarazo: reporte de dos casos. Ginecol Obstet Mex. 2018 mayo;86(5):335-341.

DOI: <https://doi.org/10.24245/gom.v86i5.1965>

ANTECEDENTES

En la mujer embarazada las masas anexiales son excepcionales; los quistes de ovario en la gestación deben evaluarse con precisión para diferenciar quiénes sí y quiénes no requieren intervención y pueden permanecer en vigilancia.¹

La prevalencia de masas anexiales durante el embarazo va de 0.2 a 2%, dependiendo de las semanas de éste y la incidencia de malignidad está entre 1 y 6%. El diagnóstico se ha incrementado gracias a la ecografía obstétrica porque la mayor parte de las veces se descubren de manera fortuita durante las ecografías prenatales de rutina.²

De acuerdo con algunos estudios, las masas ováricas detectadas durante el embarazo tienden a la desaparición espontánea. Casi siempre se trata de quistes funcionales, foliculares, cuerpos lúteos y quistes tecaluteínicos.³⁻¹⁰ Los más frecuentes son los quistes del cuerpo lúteo, que tienden a la desaparición en la semana 16 del embarazo, seguidos por los teratomas, cistadenomas serosos, quistes paraováricos, cistadenomas mucinosos y endometriomas. La prevalencia de los tumores malignos varía de 0.01 a 6.8%.^{3,4,5,11} En la unidad obstétrica de la Clínica del Prado, en Medellín, Colombia, la prevalencia de masas anexiales y embarazo se ajusta a lo descrito en la bibliografía: 0.2%. El objetivo de este reporte es demostrar que el acceso laparoscópico en la embarazada es un método eficaz y seguro para este tipo de masas.

CASOS CLÍNICOS

Caso 1

Paciente de 18 años, en la semana 22 del primer embarazo. En la ecografía de la semana 16 se detectó una masa anexial quística, de características simples, con aumento progre-

sivo de tamaño hasta alcanzar 16 cm. Los marcadores tumorales fueron negativos (ACE, Ca125, AFP). Se realizó cistectomía electiva de ovario por laparoscopia, con anestesia general, en posición neutra. La fetocardia permaneció estable al inicio y al final del procedimiento.

El ingreso del primer puerto de 10 mm se llevó a cabo con técnica abierta, en la región umbilical y con la introducción de un lente de 0 grados. El segundo puerto, de 10 mm, se introdujo en el epigastrio, por donde se pasa el lente y el puerto umbilical se convierte en el canal operatorio. Se confirmaron los hallazgos de un quiste en el ovario derecho, de paredes lisas y delgadas (**Figura 1**), sin excrecencias o vegetaciones, de 16 cm, ubicado en el flanco e hipocondrio derechos. La punción y el drenaje del quiste se efectuaron con aspiración completa de material cetrino y, posteriormente, por la incisión umbilical se extrajeron la masa y el ovario (**Figuras 2 y 3**). La cistectomía y la rafia del ovario se practicaron por fuera de la cavidad abdominal. Después de verificar la hemostasia se introdujo, de nuevo, el anexo. Se corroboraron la circulación y la hemostasia. Solo se ocuparon dos puertos. El tiempo de permanencia en la sala de cirugía fue de 1 hora y 25 minutos y la evolución posquirúrgica fue

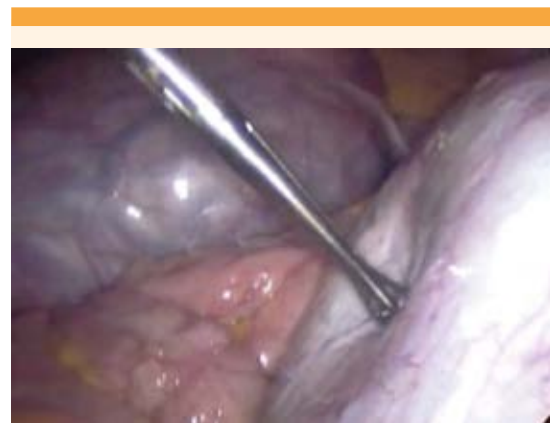


Figura 1. Fondo uterino y quiste de ovario derecho.



adecuada. Mientras la paciente permaneció en la clínica se le indicaron dipirona y tramadol. Se le dio de alta luego de verificar el bienestar fetal con ecografía obstétrica. No requirió ningún tipo de tocolisis y no hubo complicaciones durante el resto de la gestación. El reporte de patología fue: quiste simple de ovario. La paciente tuvo un parto vaginal eutócico a las 39.3 semanas de gestación; la recién nacida pesó 3262 g, midió 51 cm y tuvo Apgar 10/10.

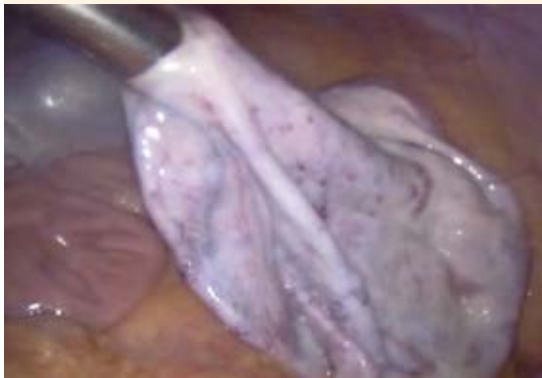


Figura 2. Quiste de ovario derecho drenado.

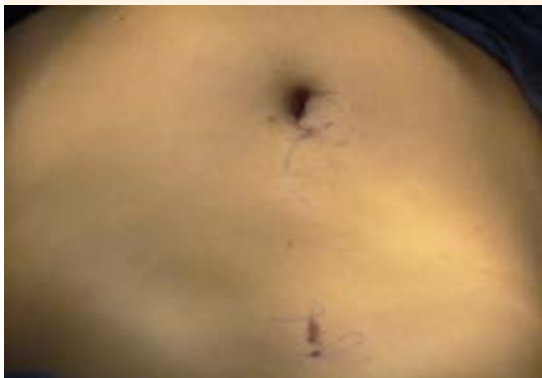

Figura 3. Quiste de ovario derecho drenado.

Caso 2

Paciente de 17 años, en la vigésima semana (+ 5 días) del primer embarazo determinada por ecografía de la décima primera semana (+ 6 días), que reportó una imagen compleja del ovario izquierdo, de 10.6 x 8.2 x 7.8 mm con componente quístico y sólido. Si bien los marcadores tumorales se reportaron negativos se le practicó una laparoscopia por aumento del tamaño de la masa y dolor. La cirugía se efectuó con anestesia general e intubación orotraqueal, en posición de decúbito lateral izquierdo. Permaneció termodinámicamente estable y con control de latidos cardiorfetales durante todo el procedimiento. El paso del primer puerto se efectuó con técnica abierta y se encontró un útero grávido de 20 semanas, con una masa anexial izquierda de 12 x 10 cm de aspecto quístico, sin papilas ni excrescencias. Durante la cistectomía sucedió la ruptura parcial del quiste, con liberación de contenido líquido en la cavidad (**Figuras 4 y 5**); por esto se hizo un lavado con 5000 cc de SSN a 0.9% y aspiración completa. El resto del contenido se extrajo a través del puerto umbilical en una endobolsa. Se utilizaron tres puertos, dos de 5 mm y el umbilical de 10 mm. La permanencia en la sala de cirugía fue de 2 horas 25 minutos. Durante el acto quirúrgico no hubo complicaciones y el reporte de patología fue: teratoma quístico maduro. La paciente evolucionó sin complicaciones y fue dada de alta del hospital a los dos días siguientes, luego de verificar el bienestar fetal con ecografía obstétrica. No requirió ningún tipo de tocolisis, no tuvo contracciones ni complicaciones posteriores atribuibles al procedimiento. Durante la hospitalización se le indicaron: acetaminofén, dipirona y tramadol de rescate. La evolución fue adecuada y el embarazo llegó a término a las 39 semanas, con parto vaginal eutócico de un recién nacido de sexo masculino, 2810 g, talla de 47 cm y Apgar 10/10.

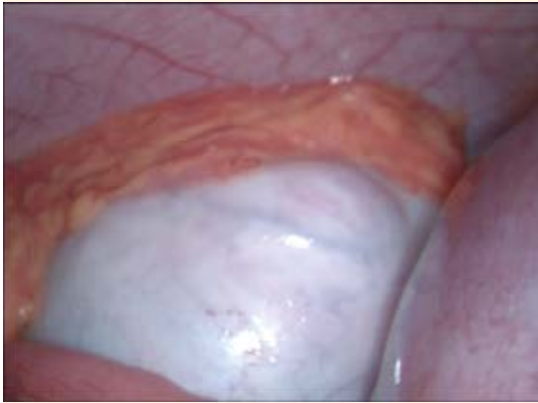


Figura 4. Teratoma de ovario izquierdo y fondo uterino.

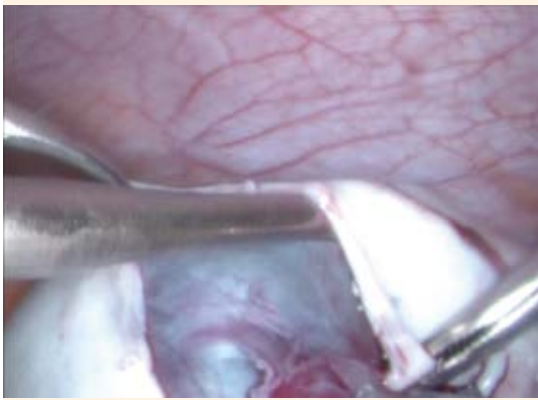


Figura 5. Cistectomía de teratoma de ovario izquierdo.

DISCUSIÓN

Para el diagnóstico de masas anexiales, la ecografía es el método de elección. El componente sólido, las papilas o excrecencias mayores de 6 mm, hiperecogenicidad y flujo sanguíneo dentro de las papilas hace sospechar la malignidad.^{4,6} La clasificación IOTA (Análisis internacional de los tumores de ovario) se estableció para desarrollar modelos para caracterizar la patología ovárica; su sensibilidad y especificidad son altas en

mujeres pre y posmenopáusicas; sin embargo, no se conoce su utilidad exacta en pacientes embarazadas.¹

La resonancia magnética puede proveer información valiosa pero sólo está indicada en caso de duda del diagnóstico ecográfico.¹

Puesto que en el embarazo los marcadores tumorales pueden alterarse no son un patrón de referencia aceptado. Su elevación se asocia con los cambios fisiológicos de la gestación, aunque también se han vinculado con complicaciones obstétricas: aborto, preeclampsia y síndrome HELLP.¹ El Ca-125 puede elevarse, sobre todo en el primer trimestre; por lo tanto, el índice de riesgo de malignidad carece de utilidad en las pacientes embarazadas.^{4,6}

Los tumores más frecuentes son los teratomas o quistes dermoides, que se originan en las células germinales primordiales, a lo largo de las líneas de la migración desde el saco vitelino a las gónadas primitivas. Durante el embarazo los quistes dermoides corresponden a 20 a 40% de los tumores ováricos. El riesgo de torsión se incrementa en comparación con los quistes simples y la ruptura puede causar peritonitis química y, posteriormente, depósitos de granulomatosis peritoneal.^{3,6} Caspi y su grupo¹² sugieren que un quiste dermoide menor de 6 cm generalmente no tiende a crecer durante el embarazo y no genera mayor complicación en el embarazo y parto. Hamilton y colaboradores¹³ recomiendan la cirugía electiva en cualquier masa anexial por encima de 6 cm, que persista después de la semana 16 de gestación para evitar el riesgo de cirugía de emergencia.

Tratamiento quirúrgico

La decisión de una intervención quirúrgica debe basarse en los síntomas, el examen físico y los hallazgos ecográficos.



En un seguimiento de Bernhard y sus coautores¹⁴ de 422 masas anexiales en mujeres embarazadas la mayoría (320; 76%) tuvo quistes simples menores de 5 cm. Las otras mujeres (102; 24%) tuvieron masas complejas o quistes mayores de 5 cm. Se resolvieron en 69% (70/102) de este último grupo.⁵

En otro estudio prospectivo, basado en ecografía, Zanetta y su grupo¹⁵ reportaron la resolución espontánea en 42 de 68 pacientes; es decir 62% de las mujeres asintomáticas con quistes mayores de 3 cm. En un estudio de Condous y su grupo se evaluaron 3000 mujeres embarazadas para diagnosticar masas anexiales antes de la semana 14 de gestación. Se encontraron quistes de ovario en 182 (6.2%) con resolución en 119 de las 182 (71%) mujeres.¹⁶

El tratamiento quirúrgico de las masas anexiales en mujeres embarazadas puede estar indicado cuando hay alta sospecha de malignidad, quistes grandes (mayor de 8 cm), abdomen agudo o riesgo de distocia en el parto.⁵

Los quistes gigantes tienen 1 a 22% de riesgo de torsión, de sangrado o ruptura. En un estudio de Yen y su equipo⁸ las masas anexiales con diámetros entre 6 y 8 cm tuvieron un alto riesgo de torsión comparadas con otros tamaños (22.41 vs 9.48%). El 60% de las torsiones ocurrieron entre la semana 10 y 17 de embarazo y sólo 5.9% después de la semana 20. La ruptura del quiste parece ser menos frecuente que la torsión; varía de 0 a 9% y la distocia del parto se ha reportado en 2 a 17%.

Cirugía y embarazo

Las opciones quirúrgicas consisten en: cistectomía, ooforectomía o salpingooforectomía por laparotomía o laparoscopia.³⁻⁵ El riesgo de aborto se incrementa en el primer trimestre con la laparotomía, con reportes incluso de 100% antes

de la séptima semana.¹⁶ El riesgo de eventos adversos en el embarazo aumenta con la edad gestacional posterior a la semana 23, al igual que se incrementa en situaciones de urgencia.^{5,17}

Se debe preferir el acceso laparoscópico por las ventajas de la cirugía de mínima invasión: menores tiempo de hospitalización, incapacidad, sangrado y dolor posoperatorio. Lo ideal es efectuar esta intervención en el segundo trimestre del embarazo.³⁻⁸

En un estudio retrospectivo de 35 pacientes, publicado en 2014, que evaluó pacientes con menos de 20 semanas de gestación, a quienes se practicó laparoscopia o laparotomía para tratar la masa anexial, en 21 (60%) fue por laparoscopia y en 14 (40%) por laparotomía. En el grupo de laparoscopia se encontró que las pacientes tuvieron, significativamente, menor pérdida sanguínea (67.4-55.8 vs 153.6 ± 181.0 mL, (p < 0.048) y menor estancia hospitalaria 2.8 ± 1.0 vs 3.8 ± 1.1 días p = 0.006) comparada con el grupo de laparotomía y no se encontraron diferencias en los desenlaces obstétricos. En ese estudio se recomienda la aproximación de LUQ para la entrada o la técnica abierta.¹⁸

Por su parte, la laparotomía exploradora ha sido, por tradición, la vía de elección para el acceso a masas en el primer trimestre. Varios estudios han demostrado que la laparoscopia es segura y factible en el embarazo.^{11,19,20} Se ha sugerido que la cirugía para masas anexiales en el embarazo debe posponerse para el segundo trimestre debido a que la mayor parte son quistes funcionales que desaparecen espontáneamente.¹⁸ La persistencia de las masas en el segundo trimestre puede indicar su remoción para prevenir el riesgo de torsión, ruptura y obstrucción durante el trabajo de parto o para evitar el diagnóstico tardío de posible malignidad. Hess y su grupo²¹ demostraron, en un estudio con 54 pacientes, que la cirugía electiva de la resección de las

masas anexiales en el embarazo tiene menor morbilidad que si se efectúa de urgencia.

Para evaluar el tiempo ideal para la cistectomía por laparoscopia en 2015 se publicó un estudio retrospectivo con 117 pacientes, donde 71 cirugías se efectuaron en el primer trimestre, con una edad gestacional promedio de 7.7 ± 1.9 semanas, comparadas con 46 laparoscopias llevadas a cabo en el segundo y tercer trimestres (edad gestacional promedio 18 ± 4.3 semanas) donde la única diferencia significativa fue el tiempo quirúrgico mayor en el grupo de edad gestacional avanzada (18.2 ± 24.0 vs 6.8 ± 10.6 h, $p = 0.001$). No se encontraron diferencias en otras variables analizadas: complicaciones quirúrgicas, hallazgos histopatológicos, o desenlaces obstétricos.²²

CONCLUSIONES

En los dos casos reportados el acceso laparoscópico de las masas anexiales fue un método seguro y efectivo. En la bibliografía se encuentra asentada la evidencia de la seguridad y ventajas de la cirugía de mínima invasión en mujeres embarazadas. Si bien el riesgo de complicaciones es bajo, se requiere experiencia en el acceso laparoscópico para que el desenlace sea satisfactorio.

En virtud de la baja prevalencia de la concomitancia de masas gigantes y embarazo en la institución, no existe un gran número de pacientes a quienes se haya practicado cirugía laparoscópica para tratar masas anexiales. Esperamos seguir tratando estas masas mediante acceso laparoscópico y que nuestras pacientes se beneficien de esta técnica quirúrgica.

REFERENCIAS

- Han SN, Verheecke M, Vandenbroucke T, Gziri MM, Van Calsteren K, Amant F. Management of gynecological cancers during pregnancy. *Curr Oncol Rep*. 2014 Dec;16(12):415.
- Amant, F., Brepoels, L., Halaska, M., Gziri, M. and Van Calsteren, K. (2010). Gynaecologic cancer complicating pregnancy: An overview. *Best Pract Res Clin Obstet Gynaecol*. 2010;24(1):61-79.
- Bunyavejchevin S, Phupong V. Laparoscopic surgery for presumed benign ovarian tumor during pregnancy. *Cochrane Database of Systematic Reviews* 2006, Issue 4. Art. No.: CD005459. DOI: 10.1002/14651858.CD005459.pub2.
- Giuntoli RL, Vang RS, Bristow RE. Evaluation and Management of Adnexal Masses During Pregnancy. *Clinical Obstetrics and Gynecology*. 2006; 49(3): 492–505.
- Bignardi T, Condous G. The management of ovarian pathology in pregnancy. *Best Pract Res Clin Obstet Gynaecol*. 2009;23(4):539-48.
- Walid MS, Boddy MG. Bilateral dermoid cysts of the ovary in a pregnant woman: case report and review of the literature. *Arch Gynecol Obstet*. 2009; 279: 105–108.
- Kolluru V, Gurumurthy R, Vellanki V, Gururaj D. Torsion of ovarian cyst during pregnancy: a case report. *Cases Journal*. 2009; 2: 9405. <https://doi.org/10.1186/1757-1626-2-9405>.
- Yen CF, Lin SL, Murk W, Wang CJ, Lee CL, Soong YK, and Arici A. Risk analysis of torsion and malignancy for adnexal masses during pregnancy. *Fertil Steril*. 2009; 91(5): 1895-1902.
- Sherard GB, Hodson CA, Williams HJ, Semer DA, Hadi HA, Tait DL. Adnexal masses and pregnancy: A 12-year experience. *Am J Obstet Gynecol*. 2003;189:358-63
- Leiserowitz GS, Xing G, Cress R, Brahmabhatt B, Dalrymple JL, Smith LH. Adnexal masses in pregnancy: How often are they malignant? *Gynecologic Oncology*. 2006; 101: 315 – 321
- Ko ML, Lai TH, Chen SC. Laparoscopic management of complicated adnexal masses in the first trimester of pregnancy. *Fertility and Sterility*. 2009; 92(1): 283-287.
- Caspi B, Levi R, Appelman Z, Rabinerson D, Goldman G, Hagay Z. Conservative management of ovarian cystic teratoma during pregnancy and labor. *Am J Obstet Gynecol*. 2000; 182(3):503– 505.
- Hamilton CA, Kost E, Ellison MC. Teratoma, cystic. [monograph on the Internet] New York, eMedicine. Last updates Jun 30, 2006. Cited April 1 2008
- Bernhard LM, Klebba PK, Gray DL. Predictors of persistence of adnexal masses in pregnancy. *Obstet Gynecol*. 1999 Apr; 93: 585–589.
- Zanetta G, Mariani E, Lissoni A, Ceruti P, Trio D, et al. A prospective study of the role of ultrasound in the management of adnexal masses in pregnancy. *BJOG*. 2003 Jun;110(6): 578-83.
- Condous G, Khalid A, Okaro E, Bourne T. Should we be examining the ovaries in pregnancy? Prevalence and natural history of adnexal pathology detected at first-trimester sonography. *Ultrasound Obstet Gynecol*. 2004 Jul;24(1):62-6.
- Knudsen UB, Tabor A, Mosgaard B, Andersen ES, et al. Management of ovarian cysts. *Acta Obstet Gynecol Scand*. 2004 Nov;83:1012-21.



18. Ngu SF, Cheung VY, Pun TC. Surgical management of adnexal masses in pregnancy. *JSL* 2014 Jan-Mar;18(1):71-5.
19. Parker WH, Childers JM, Canis M, Phillips DR, Topel H. Laparoscopic management of benign cystic teratomas during pregnancy. *Am J Obstet Gynecol* 1996 May;174(5):1499-501.
20. Mathevet P, Nessah K, Dargent D, Mellier G. Laparoscopic management of adnexal masses in pregnancy: a case series. *Eur J Obstet Gynecol Reprod Biol* 2003 Jun 10;108(2):217-22.
21. Hess LW, Peaceman A, O'Brien WF, Winkel CA, Cruikshank DP, Morrison JC. Adnexal mass occurring with intrauterine pregnancy: report of fifty-four patients requiring laparotomy for definitive management. *Am J Obstet Gynecol*. 1988 May; 158(5):1029-34.
22. Weiner E, Mizrahi Y, Keidar R, Kerner R, Golan A, Sagiv R. Laparoscopic surgery performed in advanced pregnancy compared to early pregnancy. *Arch Gynecol Obstet*. 2015 Nov;292(5):1063-8.

Puntaje para mantener la vigencia

El Consejo Mexicano de Ginecología y Obstetricia otorga puntos para la vigencia de la certificación a los ginecoobstetras que envíen, a la página web del Consejo, un comentario crítico de un artículo publicado en la revista *GINECOLOGÍA Y OBSTETRICIA DE MÉXICO*. El comentario deberá tener mínimo 150 y máximo 500 palabras.

AVISO PARA LOS AUTORES

Los autores de *GINECOLOGÍA Y OBSTETRICIA DE MÉXICO* estarán de acuerdo en que los artículos aceptados para publicación serán objeto de una revisión de sintaxis y ortografía del español y editorial para adaptar el escrito al estilo de esta publicación y de las revistas internacionales.