



Tumor ovárico benigno proliferante mucinoso de tipo endocervical con hiperplasia microglandular

Nayara López-Carpintero,¹ Francisco Javier Salazar-Arquero,¹ Ana Ibáñez-Santamaría,¹ Jesús de la Fuente-Valero,¹ Teresa Aramendi-Sánchez,² Juan José Hernández-Aguado³

Resumen

ANTECEDENTES: La aparición más común de la hiperplasia microglandular es en el endocérvix, luego en sitios con epitelio glandular mucinoso; en el ovario es excepcional. Se ha descrito posterior a la exposición a la progesterona como anticonceptivo, sin antecedente de exposición hormonal y en mujeres posmenopáusicas. En 2014 la OMS clasificó los tumores mucinosos de ovario como: mucinosos fronterizos (*borderline*), seromucinosos fronterizos (tumores mucinosos de tipo endocervical-mülleriano) y carcinoma mucinoso.

OBJETIVO: Exponer el diagnóstico de una tumoración ovárica benigna infrecuente, en una paciente que recibió estimulación hormonal con fines reproductivos.

CASO CLÍNICO: Paciente de 38 años, con hallazgo ecográfico de formación quística de 25 x 33 mm de pared gruesa e irregular, con papila de 6 mm vascularizada y el resto de contenido quístico heterogéneo. La paciente había recibido hiperestimulación ovárica controlada en cuatro ocasiones, la última seis meses previos al hallazgo, momento en que recibía anticoncepción combinada, previa a un nuevo ciclo. Se le practicó anexectomía derecha y lavado peritoneal. El diagnóstico anatomopatológico fue de tumor mucinoso proliferante, de tipo endocervical, con hiperplasia microglandular y citología del líquido aspirado, inflamatoria. El perfil inmunohistoquímico fue: citoqueratina7 positiva y citoqueratina 20, CDX2 (proteína *homeobox*) y antígeno carcinoembrionario negativos. El anticuerpo monoclonal Ki-67 fue menor de 10%. Los receptores de estrógenos fueron focalmente positivos y los de progesterona positivos de forma difusa e intensa. La paciente evolucionó favorablemente después del tratamiento.

CONCLUSIONES: La hiperplasia microglandular puede aparecer en tumores mucinosos benignos de ovario y hay que considerar su posible implicación hormonal.

PALABRAS CLAVE: Neoplasias mucinosas del ovario; tumor mucinoso benigno; tumor de ovario; hiperplasia microglandular; antígeno carcinoembrionario.

¹ Servicio de Obstetricia y Ginecología.

² Servicio de Anatomía Patológica.

³ Jefe del servicio de Obstetricia y Ginecología. Hospital Infanta Leonor, Madrid, España.

Recibido: septiembre 2017

Aceptado: enero 2018

Correspondencia

Nayara López Carpintero
dralopezcarpintero@yahoo.es

Este artículo debe citarse como

López-Carpintero N, Salazar-Arquero FJ, Ibáñez-Santamaría A, de la Fuente-Valero J, Aramendi-Sánchez T, Hernández Aguado JJ. Tumor ovárico benigno proliferante mucinoso de tipo endocervical con hiperplasia microglandular. Ginecol Obstet Mex. 2018 abril;86(4):281-288.

DOI: <https://doi.org/10.24245/gom.v86i3.1159>

Ginecol Obstet Mex. 2018 April;86(4):281-288.

Benign mucinous endocervical type ovarian tumor with microglandular hyperplasia.

Nayara López-Carpintero,¹ Francisco Javier Salazar-Arquero,¹ Ana Ibáñez-Santamaría,¹ Jesús de la Fuente-Valero,¹ Teresa Aramendi-Sánchez,² Juan José Hernández-Aguado³

Abstract

BACKGROUND: Microglandular hyperplasia is most commonly located in the endocervix, but may appear in any location with mucinous glandular epithelium. Ovarian presentation is exceptional. It has been described in women after exposure to progesterone as contraceptive, without history of hormonal exposure and in postmenopausal. In 2014, WHO classified mucinous ovarian tumors as borderline mucinous, borderline seromucinous (mucinous tumors of the endocervical/müllerian type) and mucinous carcinoma.

OBJECTIVE: To describe the diagnosis of an uncommon benign ovarian tumor in a patient who underwent hormonal stimulation for reproductive purposes.

CLINICAL CASE: 38-year-old patient with an ultrasound finding of a 25 x 33mm cystic formation with a thick and irregular wall, a 6mm vascularized papilla and a heterogeneous cystic content. The patient had undergone controlled ovarian hyperstimulation on four occasions, the last one 6 months prior to the finding, when she was on combined contraception prior to a new cycle. Right adnexectomy and peritoneal lavage were performed. The anatomopathological diagnosis was an endocervical mucinous proliferative tumor with microglandular hyperplasia and inflammatory cytology of the aspirated fluid. The immunohistochemical profile was: cytokeratin 7 positive and cytokeratin 20, CDX2 (homeobox protein) and CEA (carcinoembryonic antigen) negative. The monoclonal antibody Ki-67 was < 10%. Estrogen receptors were focally positive and progesterone receptors positive in a diffuse and intense form. After treatment, the patient had a favorable evolution.

CONCLUSIONS: Microglandular hyperplasia may be present in ovarian mucinous benign tumors. A hormonal involvement should be considered.

KEYWORDS: Mucinous ovarian neoplasms; Benign mucinous; Ovarian tumor; Microglandular hyperplasia; Carcinoembryonic antigen.



ANTECEDENTES

El tumor proliferante benigno mucinoso, de tipo endocervical, con hiperplasia microglandular en el ovario, lo describieron Saurine y colaboradores.¹ Lo común es que la hiperplasia microglandular aparezca en el endocérvix, pero también puede hacerlo en cualquier localización donde el epitelio glandular sea mucinoso (ectropión y adenosis vaginal). También está descrito un caso de hiperplasia microglandular en endosalpingiosis.² Los cambios de hiperplasia microglandular-like solo se han descrito en tumores ováricos benignos por Saurine y su grupo en la bibliografía revisada.¹

La hiperplasia microglandular es un padecimiento benigno que obliga a descartar malignidad al examinar la arquitectura glandular. En 1967 Taylor y sus coautores describieron un tipo distintivo de hiperplasia endocervical atípica polipoidea en mujeres que tomaban anticonceptivos.³ Más tarde se publicaron otros casos de mujeres jóvenes que tomaban anticonceptivos orales y en embarazadas.³⁻⁶ La hiperplasia microglandular puede relacionarse con la exposición a la progesterona de los anticonceptivos.³ También se han descrito casos de pacientes sin antecedente de exposición a los anticonceptivos orales o posmenopáusicas.⁷ El papel exacto de la progesterona, y de los estrógenos, no está claro, pero se sugiere que representa un ejemplo florido de hiperplasia de células de reserva con diferenciación glandular en respuesta a la estimulación hormonal.^{7,8} Aproximadamente 75% de los tumores mucinosos de ovario son benignos.⁹ El espectro se subdividió, inicialmente, en variantes intestinal, mülleriano o endocervical, cada una con su patrón de correlación clínica y patológica.¹⁰ Las neoplasias mucinosas fronterizas (*borderline*) proliferantes son, en su mayor parte, de subtipo intestinal. Las variantes müllerianas o endocervical-like han demostrado cambios en la arquitectura similares a los encontrados en los pólipos endocervicales.

En 2014, la Organización Mundial de la Salud (OMS) clasificó los tumores mucinosos de ovario como mucinosos fronterizos (*borderline*), seromucinosos fronterizos (tumores mucinosos de tipo endocervical-mülleriano) y carcinomas mucinosos.¹¹

Las neoplasias mucinosas derivan del epitelio celómico ovárico que reproduce al epitelio mülleriano endocervical.

El objetivo de este estudio fue: exponer el diagnóstico de una tumoración ovárica benigna infrecuente, en una paciente que recibió estimulación hormonal con fines reproductivos.

CASO CLÍNICO

Paciente de 38 años, con hallazgo ecográfico de una formación anexial sospechosa de malignidad en una revisión ginecológica previa a un nuevo ciclo de estimulación ovárica. Un examinador experto observó una formación quística de 25 x 33 mm, de pared gruesa e irregular, con papila de 6 mm, vascularizada; el resto del contenido quístico era heterogéneo (**Figuras 1, 2**). El ovario izquierdo se observó normal, de 19 x 10 mm. En el útero, el endometrio era homogéneo y congruente con la fase del ciclo. El cuerpo uterino tenía un mioma de 10 x 13 mm, en la cara posterior. No se visualizó líquido libre.

La exploración ginecológica no reportó hallazgos relevantes. Los marcadores tumorales séricos fueron Ca 19.9 (antígeno carbohidratado) de 57 U/mL, CA 125 de 10 U/mL y antígeno carcinoembrionario inferior a 0.5 ng/mL. La citología endocervical fue negativa.

La paciente no refirió antecedentes médicos de interés. De los antecedentes obstétricos destacaron: una cesárea en 2012 y un legrado por aborto diferido de 12 semanas de gestación en 2015. Los embarazos se lograron mediante in-

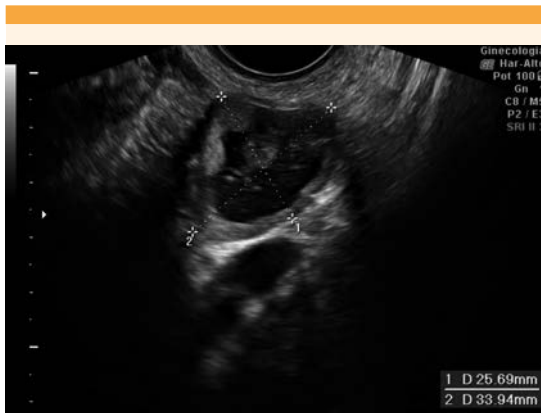

Figura 1. Tumoración ecográfica sospechosa de malignidad.

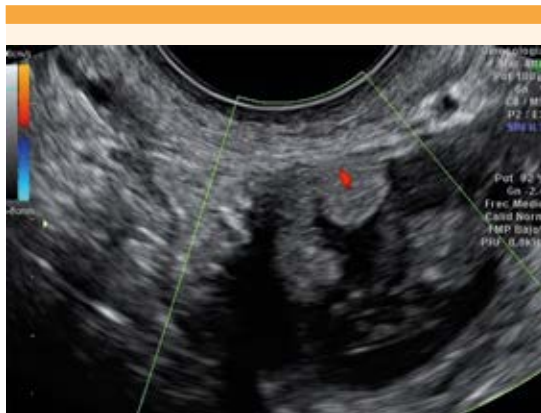


Figura 2. Formación papilar vascularizada de la tumoración.

seminación artificial. La paciente había recibido hiperestimulación ovárica controlada en cuatro ocasiones, tres ciclos de inseminación artificial y un ciclo de fecundación in vitro seis meses previos al hallazgo ecográfico de la formación anexial. Otro dato relevante fue la anticoncepción combinada durante un mes, con parches de liberación diaria de 20 mcg de etinilestradiol y 150 mcg de norelgestromina, previos al inicio de un nuevo ciclo de estimulación ovárica. A lo largo de su vida, la paciente había estado previa-

mente con anticoncepción hormonal combinada durante tres años.

Se llevó a cabo la anexectomía derecha, por laparoscopia, y el lavado peritoneal con los siguientes hallazgos intraoperatorios: mioma en fondo de 3 cm, ovario izquierdo normal y ovario derecho quístico de 4 cm de superficie lisa, con resto de la cavidad sin hallazgos y sin ascitis. **Figura 3 A, B**

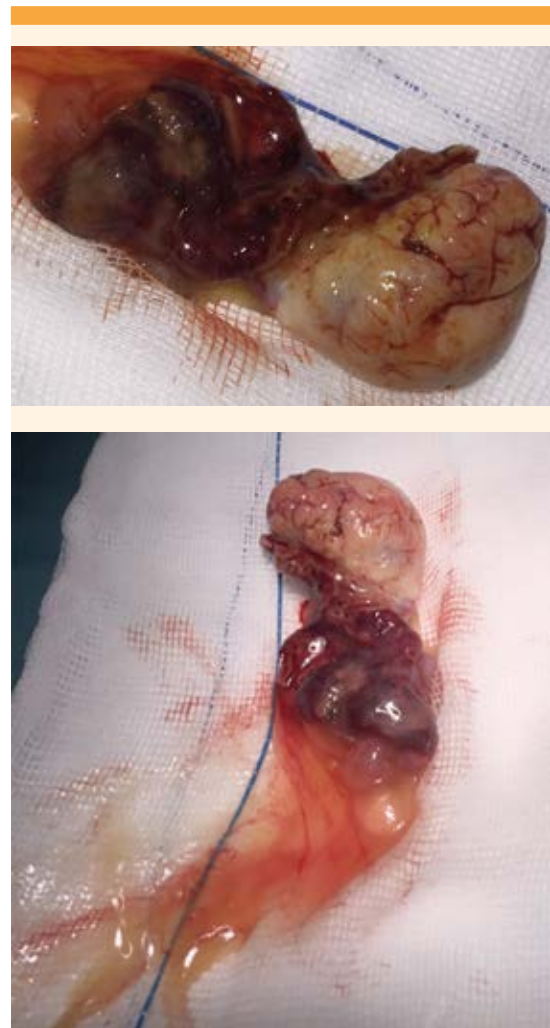


Figura 3 A y B. Anejo derecho intraoperatorio.



El diagnóstico anatomopatológico fue de tumor proliferante mucinoso de tipo endocervical, con hiperplasia microglandular. El lavado peritoneal mostró una citología inflamatoria, sin evidencia de malignidad.

En la descripción macroscópica se observó un quiste de 3 cm, con contenido mucinoso con una zona amarillenta hacia la luz, de superficie granular de 1.2 x 0.5 cm.

En la descripción microscópica el ovario mostró a la cavidad quística tapizada por epitelio mucinoso, sin atipia, con proyecciones nodulares hacia la luz en más de 10% (**Figura 4 A, B**). Estaban constituidas por glándulas revestidas por células mucosas, con leves variaciones de forma y tamaño nuclear, con patrón similar a una hiperplasia microglandular del cuello uterino (**Figura 5**). Se acompañaba de infiltración por leucocitos polimorfonucleares. El quiste se incluyó en su totalidad y no se observó infiltración de la pared. En los reportes del perfil inmunohistoquímico, la citoqueratina 7 resultó positiva, con citoqueratina 20, CDX2 (proteína homeobox) y antígeno carcinoembrionario negativo. El anticuerpo monoclonal Ki-67 fue menor de 10%. Los recep-

tores de estrógenos fueron focalmente positivos y los de progesterona positivos de forma difusa e intensa.

A partir del tratamiento, la paciente ha evolucionado favorablemente, con controles ecográficos endometriales y anexiales y controles citológicos normales. Los marcadores tumorales se tornaron negativos después de la cirugía.

DISCUSIÓN

Ante el hallazgo de una neoformación ovárica mucinosa proliferante es decisivo establecer el diagnóstico diferencial entre carcinoma, tumoración fronteriza (*borderline*) y tumor benigno mediante el estudio anatomopatológico exhaustivo y el perfil inmunohistoquímico. El caso expuesto tuvo una ecografía sospechosa de malignidad, y el estudio anatomopatológico posterior no se ajustó a un cistoadenoma mucinoso típico. Ello obligó a efectuar un estudio patológico detallado.

Las neoplasias seromucinosas fronterizas (tumores mucinosos de tipo endocervical-mülleriano) son una nueva categoría de la clasificación de

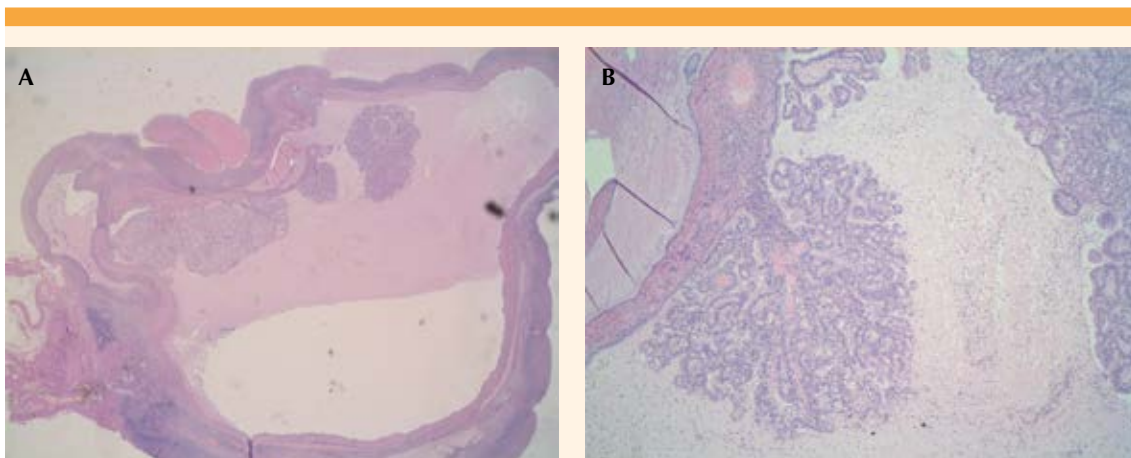


Figura 4 A y B. Formación quística con proliferaciones hacia la luz. Hematoxilina-eosina.

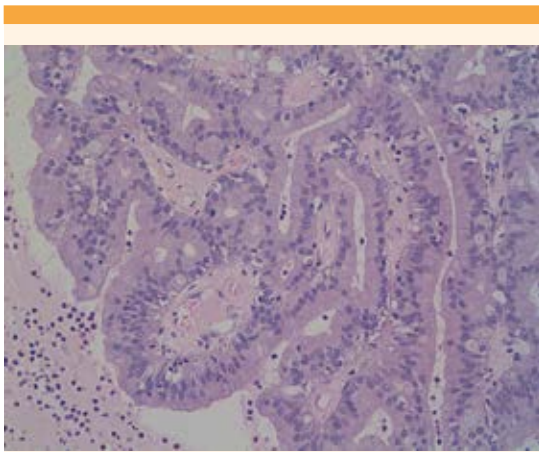


Figura 5. Epitelio de morfología similar al microglandular cervical.

tumores de los órganos reproductores femeninos de la OMS que están claramente descritas, pero pocos son los casos reportados de carcinomas seromucinosos.¹² De estos, la mayor parte tiene una arquitectura predominantemente papilar y es distintiva la coexistencia de múltiples tipos de células, con un infiltrado de polimorfonucleares y áreas de arquitectura microglandular con aclaramiento citoplasmático y polimorfismo intraluminal, características semejantes a la hiperplasia microglandular cervical.¹²

Esta semejanza con la hiperplasia microglandular cervical también se encontró en el caso expuesto, pero no se hallaron ni mitosis, ni invasión estromal, lo que orientó a una tumoración benigna. Tampoco se visualizaron atipias nucleares, ni pseudoestratificación nuclear, por lo que no se ajustó con un tumor fronterizo.

La atipia nuclear, la actividad mitótica y la invasión estromal diferencian un adenocarcinoma de una hiperplasia microglandular.¹³ El caso aquí detallado se diagnosticó como hiperplasia microglandular en una neoplasia mucinosa be-

nigna a nivel ovárico, similar al caso publicado por Saurine y colaboradores, que también tuvo infiltrado de polimorfonucleares.¹

Desde el punto de vista histológico, la hiperplasia microglandular consiste en una proliferación de numerosas glándulas pequeñas, estrechamente empaquetadas y forradas por células cuboides bajas. Una característica sobresaliente es que no hay mitosis. Es frecuente el infiltrado inflamatorio con edema estromal.¹⁴

El patrón morfológico orienta claramente al tipo mucinoso. El estudio se complementa con un perfil inmunohistoquímico.

De acuerdo con la inmunohistoquímica, la hiperplasia microglandular tiene bajo índice de anticuerpo monoclonal Ki-67;¹⁵ tanto p53 como el antígeno carcinoembrionario son típicamente negativos.¹⁶ Esto contrasta con el adenocarcinoma que casi siempre es de alta expresión de Ki-67, sobreexpresión de p53 y positividad marcada para el antígeno carcinoembrionario citoplasmático.¹⁶

La tumoración descrita tuvo antígeno carcinoembrionario negativo con concentraciones de anticuerpo monoclonal Ki-67 menores de 10%. La combinación de positividad del antígeno carcinoembrionario con moderado-alto índice de Ki-67 (superior a 10%) hubiera apoyado el diagnóstico de carcinoma.¹⁶

La neoplasia del caso expuesto mostró citoqueratina 7 positiva, con citoqueratina 20 y CDX2 negativas. La combinación de citoqueratina 7, citoqueratina 20 y CDX2 se utiliza para identificar la diferenciación mucinosa y resulta útil en la diferenciación entre tumor mucinoso ginecológico subtipo mülleriano y malignidad en el aparato gastrointestinal inferior.¹⁷ CDX2 y citoqueratina 20 positivas se correlacionan con diferenciación intestinal y resultan de especial



utilidad para el diagnóstico de neoplasias metastásicas del aparato gastrointestinal.^{17,18}

La proteína CDX2 participa en la regulación de la proliferación celular y en la diferenciación de las células epiteliales del intestino. Es codificada por el gen CDX2 (gen caudal homeobox de *Drosophila*).

De este modo, el perfil inmunohistoquímico de la neoformación descrita orienta más a una tumoración mucinosa de estirpe no intestinal.

El estudio ecográfico endometrial, previo a la cirugía y a los controles posteriores, y la citología endocervical no despertaron sospecha clínica, por eso no se consideró ningún estudio complementario.

Los primeros casos de hiperplasia microglandular cervical se describieron en usuarias de anticonceptivos hormonales con progesterona.³⁻⁶ Con posterioridad, en una serie de 43 casos, más de la mitad no tuvieron antecedente de anticoncepción oral y tres pacientes eran posmenopáusicas. En varios casos de tumores mucinosos en embarazadas no se observaron estos cambios.^{19,20}

En la bibliografía no se encontraron casos similares a los de pacientes que recibieron ciclos de estimulación ovárica en el marco de la fertilidad. Los receptores de progesterona y los de estrógenos fueron positivos en la tumoración benigna descrita. Los de progesterona de forma difusa e intensa, y los de estrógenos, focalmente. Los carcinomas seromucinosos ováricos descritos por Taylor y su grupo tenían receptores de estrógenos positivos en 16 de 16 casos estudiados y receptores de progesterona positivos en 6 de 7 valorados.¹²

Del caso aquí descrito podría desprenderse la posible implicación hormonal en la aparición

de tumores mucinosos, tipo hiperplasia microglandular-like, y la expresión de receptores de estrógenos y progesterona positivos apoyaría la respuesta hormonal de la neoformación.

La paciente del caso aquí descrito había recibido altas concentraciones de estrógenos con fines de hiperestimulación ovárica controlada; durante 12 semanas recibió dosis adicionales de 200 mg al día de progesterona las veces que se embarazó. La estimulación más cercana al hallazgo de la neoplasia ovárica había sido con anticoncepción hormonal combinada.

CONCLUSIÓN

Con base en los estudios revisados y las características clínicas de la paciente se concluye que la hiperplasia microglandular puede aparecer en tumores mucinosos benignos de ovario y debe considerarse su posible implicación hormonal.

REFERENCIAS

1. Saurine T, Danieletto S, Prabhala G, Russell P. Benign mucinous ovarian tumour with areas resembling microglandular hyperplasia of the cervix. *Pathology*. 2006; 38:87-89.
2. McCluggage WG, O'Rourke D, McElhenney C, Crooks M. Müllerian papilloma-like proliferation arising in cystic pelvic endosalpingiosis. *Hum Pathol*. 2002; 33: 944-946.
3. Taylor HB, Irey NS, Norris HJ. Atypical endocervical hyperplasia in women taking oral contraceptives. *JAMA*. 1967; 202: 637-639.
4. Kyriakos M, Kempson RL, Konikov NF. A clinical and pathologic study of endocervical lesions associated with oral contraceptives. *Cancer*. 1968; 22: 99-110.
5. Govan AD, Black WP, Sharp JL. Aberrant glandular polyp of the uterine cervix associated with contraceptive pills: pathology and pathogenesis. *J Clin Pathol*. 1969; 22: 84-89.
6. Nichols TM, Fidler HK. Microglandular hyperplasia in cervical cone biopsies taken for suspicious and positive cytology. *Am J Clin Pathol*. 1971; 56: 424-429.
7. Chumas JC, Nelson B, Mann WJ, Chalas E, Kaplan CG. Microglandular hyperplasia of the uterine cervix. *Obstet Gynecol*. 1985; 66: 406-409.
8. Heller DS, Nguyen L, Goldsmith LT. Association of cervical microglandular hyperplasia with exogenous progestin exposure. *J Low Genit Tract Dis*. 2016;20:162-164.

9. Scully RE, Young RH, Clement PB. Tumors of the Ovary, Maldeveloped Gonads, Fallopian Tube and Broad Ligament. Atlas of Tumor Pathology. 3rd Series, Fascicle 23. Washington: Armed Forces Institute of Pathology, 1998.
10. Russell P, Robboy SJ, Anderson MC. Epithelial/stromal ovarian tumors. In: Robboy SJ, Anderson MC, Russell P, editors. Pathology of the Female Reproductive Tract. London: Churchill Livingstone, 2002;539-605.
11. Kurman RJ, Carcangiu ML, Herrington CS, Young, RH. WHO Classification of Tumours of Female Reproductive Organs. Lyon: International Agency for Research on Cancer; 2014.
12. Taylor J, McCluggage WG. Ovarian seromucinous carcinoma: report of a series of a newly categorized and uncommon neoplasms. Am J Surg Pathol. 2015; 39: 983-992.
13. Qiu W, Mittal K. Comparison of morphologic and immunohistochemical features of cervical microglandular hyperplasia with lowgrade mucinous adenocarcinoma of the endometrium. Int J Gynecol. Pathol. 2003; 22: 261-265.
14. Kurman RJ, Norris HJ, Wilkinson E. Tumors of the Cervix, Vagina, and Vulva. Atlas of Tumor Pathology. 3rd Series, Fascicle 4. Washington: Armed Forces Institute of Pathology, 1992.
15. Cameron RI, Maxwell P, Jenkins D, McCluggage WG. Immunohistochemical staining with MIB1, bcl2 and p16 assists in the distinction of cervical glandular intraepithelial neoplasia from tubo-endometrial metaplasia, endometriosis and microglandular hyperplasia. Histopathology 2002; 41: 313-321.
16. Cina SJ, Richardson MS, Austin RM, Kurman RJ. Immunohistochemical staining for Ki-67 antigen, carcinoembryonic antigen, and p53 in the differential diagnosis of glandular lesions of the cervix. Mod Pathol. 1997; 10: 176-180.
17. Park KJ, Bramlage MP, Ellenson LH, Pirog EC. Immunoprofile of adenocarcinomas of the endometrium, endocervix, and ovary with mucinous differentiation. Appl Immunohistochem Mol Morphol. 2009;17:8-11.
18. Werling RW, et al. CDX2, a highly sensitive and specific marker of adenocarcinomas of intestinal origin: an immunohistochemical survey of 476 primary and metastatic carcinomas. Am J Surg Pathol. 2003;27:303-310.
19. Pascal RR, Grecco LA. Mucinous cystadenoma of the ovary with stromal luteinization and hilar cell hyperplasia during pregnancy. Hum Pathol. 1988; 19: 179-180.
20. Qublan HS, Al-Ghoweri AS, Al-Kaisi NS, Abu-Khait SA. Benign mucinous cystadenoma with stromal luteinization during pregnancy: a hormonally responsive tumor and a rare cause of fetal intrauterine growth restriction. J Obstet Gynaecol Res. 2002; 28: 104-107.

AVISO PARA LOS AUTORES

Los autores de *GINECOLOGÍA Y OBSTETRICIA DE MÉXICO* estarán de acuerdo en que los artículos aceptados para publicación serán objeto de una revisión de sintaxis y ortografía del español y editorial para adaptar el escrito al estilo de esta publicación y de las revistas internacionales.