



Gestación de curso fisiológico postembolización de fístula arteriovenosa uterina. Reporte de un caso

Pantoja-Garrido M, Cabrera-Rodríguez D, Holgado-Hernández A

Resumen

ANTECEDENTES: las malformaciones arteriovenosas uterinas constituyen un conjunto de alteraciones de la vascularización endometrial y miometrial que se caracterizan por la formación de comunicaciones heterogéneas y aberrantes entre los territorios arteriales y venosos que tienen como consecuencia cuadros de sangrado genital abundante e inestabilidad hemodinámica.

CASO CLÍNICO: paciente que luego de un legrado uterino hemostático resultó con una fístula arteriovenosa uterina que se trató mediante embolización selectiva de la arteria uterina izquierda; quedó embarazada después de tres meses del procedimiento, no tuvo alteraciones y la evolución perinatal fue satisfactoria.

CONCLUSIÓN: el diagnóstico de las malformaciones arteriovenosas es eminentemente clínico, aunque la confirmación depende de las pruebas de imagen. La ecografía con estudio Doppler y la angiografía son las técnicas de elección para el diagnóstico de las lesiones y la planificación del tratamiento a seguir, decisión que dependerá de los deseos reproductivos de la paciente. En la actualidad, el tratamiento de elección para las pacientes que desean embarazarse es la embolización endovascular selectiva, guiada radiológicamente. Los anticonceptivos orales, las técnicas histeroscópicas de resección o la histerectomía son otras opciones terapéuticas que pueden valorarse, en función de los parámetros indicados.

PALABRAS CLAVE: malformación arteriovenosa uterina, embolización arterial, malformación vascular, embarazo.

Ginecol Obstet Mex. 2017 Jul;85(7):466-471.

Normal pregnancy post-embolization of uterine arteriovenous fistula. Report of one case

Pantoja-Garrido M, Cabrera-Rodríguez D, Holgado-Hernández A

Abstract

BACKGROUND: uterine arteriovenous malformations constitute a group endometrial and myometrial vascularization disorders

Médicos especialistas de la Unidad de Gestión Clínica de Obstetricia y Ginecología, Hospital Universitario de Jerez de la Frontera, Cádiz, España.

Recibido: abril 2017

Aceptado: mayo 2017

Correspondencia

Manuel Pantoja Garrido
pantoja_manuel@hotmail.com

Este artículo debe citarse como

Pantoja-Garrido M, Cabrera-Rodríguez D, Holgado-Hernández A. Gestación de curso fisiológico postembolización de fístula arteriovenosa uterina. Reporte de un caso. Ginecol Obstet Mex. 2017 julio;85(7):466-471.



characterized by the formation of heterogeneous and aberrant communications between the arterial and venous territories, producing abundant genital bleeding pictures as well as hemodynamic instability.

CLINICAL CASE: a patient who underwent a hemostatic uterine D&C developed a uterine arteriovenous fistula that was treated through selective embolization of the left uterine artery; she became pregnant after three months of the procedure, she presented a normal pregnancy with satisfactory perinatal outcomes.

CONCLUSION: the diagnosis of arteriovenous malformations is mainly clinical, although confirmation depends on imaging tests. A Doppler ultrasound and angiography are the preferred techniques to diagnose lesions and to plan subsequent treatment, a decision that will depend on the patient's reproductive wishes. Currently, the choice treatment for patients who want to become pregnant is a radiologically guided selective endovascular embolization. Oral contraceptives, resection hysteroscopy techniques or hysterectomy are other therapeutic options that may be considered based on the parameters indicated.

KEY WORDS: uterine arteriovenous malformation, arterial embolization, vascular malformation, pregnancy

Médicos especialistas de la Unidad de Gestión Clínica de Obstetricia y Ginecología, Hospital Universitario de Jerez de la Frontera, Cádiz, España.

Correspondence

Manuel Pantoja Garrido
pantoja_manuel@hotmail.com

ANTECEDENTES

Las malformaciones arteriovenosas uterinas son un conjunto de alteraciones vasculares excepcionales (2% de las causas de sangrado genital).¹ Su causa puede ser congénita o adquirida, esta última es la más común, y se asocia con traumatismos, procedimientos o cirugías uterinas, legrados por aborto, carcinomas, enfermedad trofoblástica, endometriosis, miomas o tratamientos con dietilestilbestrol.^{1,2} Son la proliferación de canales vasculares heterogéneos en el endometrio y miometrio que sirven de comunicación entre los territorios arteriales y venosos; forman fístulas.¹ Su diagnóstico es clínico y basado en pruebas de imagen, decisivas para decidir el tratamiento médico o quirúrgico y preservar la capacidad reproductiva de la pa-

ciente.^{3,4} Se revisará la bibliografía de los últimos años relacionada con las malformaciones arteriovenosas uterinas, en donde solo se encontraron 300 casos.³

CASO CLÍNICO

Paciente de 25 años de edad, sin antecedentes personales médico-quirúrgicos de interés, excepto una interrupción voluntaria del embarazo a las 13 semanas de gestación, por malformación fetal grave (onfalocele) diagnosticada durante el estudio morfológico fetal del primer trimestre. Tres meses después acudió a la consulta de ginecología general en el Hospital Universitario de Jerez de la Frontera (Cádiz, España) para conocer los resultados del estudio anatomopatológico, que confirmó el diagnóstico ecográfico. En

los siguientes seis meses la paciente acudió en varias ocasiones a la Unidad de Urgencias Tocoginecológicas por sangrado uterino anormal irregular, no menstrual y abundante, asociado con anemia, que requirió la transfusión de varios concentrados de hemáties y un legrado uterino hemostático. En la consulta ginecológica postquirúrgica la paciente refirió, además, que sus menstruaciones eran más abundantes. En la exploración ginecológica todo se encontró sin alteraciones, excepto que en el estudio sonográfico transvaginal hubo una imagen compatible con útero de 92 x 57 x 76 mm en anteversión, de morfología normal, donde se evidencia a nivel endometrial una formación heterogénea muy vascularizada de 28 mm en el fondo uterino (**Figura 1**). En la histeroscopia se observó una formación de 30 mm, con vasos atípicos, compatible con hiperplasia endometrial; se decidió la ablación mediante electrocoagulación. Como tratamiento se indicaron: anticonceptivos orales combinados de etinilestradiol y levonorgestrel, durante tres meses. Al término de este lapso se le insertó un dispositivo intrauterino hormonal.

En la ecografía se observó que el espesor miometrial estaba, aparentemente, en contacto con la línea endometrial, una formación heterogénea de unos 10 mm con probable vascularización a través de un vaso uterino que captó el Doppler color, con flujo de baja resistencia. Esa formación podría ser compatible con una malformación

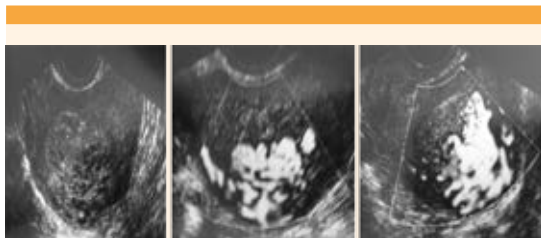


Figura 1. Examen ecográfico en el que se observa la malformación arteriovenosa uterina que capta Doppler color.

arteriovenosa uterina. En el diagnóstico de confirmación mediante angiorresonancia nuclear magnética pélvica se observó, en torno de la pared uterina izquierda, una lesión irregular de aproximadamente 35 mm, con extensión transmural desde el parametrio hasta la cavidad endometrial, compatible con fístula arteriovenosa. En el resto de las estructuras anatómicas no se apreciaron alteraciones. Ante esos hallazgos, el comité multidisciplinario del servicio de Ginecología decidió enviar a la paciente a la Unidad de Angiología y Cirugía Vascular, para valoración de las posibles estrategias terapéuticas que permitieran preservar su capacidad reproductiva.

En la prueba arteriográfica (**Figura 2**) se observó un patrón vascular heterogéneo, sobre todo dependiente de la arteria uterina izquierda, con mínima contribución de la arteria uterina derecha. Después de la valoración de los datos de esta prueba se realizó una cateterización arterial, con embolización selectiva de la arteria uterina izquierda, mediante dos dispositivos endovasculares de 3 mm. El procedimiento se efectuó sin complicaciones y se advirtió el cese del flujo sanguíneo a través de la malformación. El posoperatorio transcurrió sin incidentes y la paciente fue dada de alta del hospital con el diagnóstico de fístula arteriovenosa postrau-

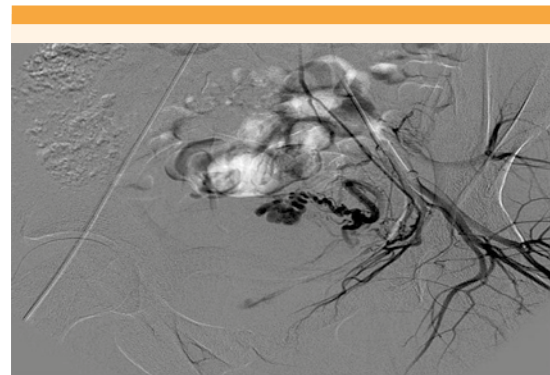


Figura 2. Arteriografía pélvica previa a la embolización arterial uterina.



mática, relacionada con el legrado previo. El seguimiento en las consultas ginecológicas transcurrió sin incidentes ni requerimiento de tratamientos hormonales o transfusionales adicionales. A los tres meses postintervención, la paciente tuvo prueba de embarazo positiva y se le dio seguimiento en la unidad de alto riesgo obstétrico, sin inconvenientes ni episodios de sangrado, con controles cardiotocográficos y estudios morfológicos ecográficos periódicos normales, acordes con las semanas de embarazo. A las 40 semanas de gestación la paciente acudió a urgencias por dinámica uterina regular; el embarazo finalizó mediante parto eutócico, con recién nacido varón de 2,680 g, APGAR y pH de la arteria umbilical en límites de normalidad. Se le administraron 10 unidades intravenosas de oxitocina, para prevenir la hemorragia posparto. La evolución puerperal fue favorable y se dio de alta del hospital a los dos días del parto.

DISCUSIÓN

Las malformaciones arteriovenosas uterinas son alteraciones de la vascularización uterina caracterizadas por la proliferación varicosa aberrante de vasos dilatados, donde se producen comunicaciones arteriovenosas directas en el miometrio y endometrio, sin relación con los sistemas capilares embriológicamente normales.^{3,4} En 1926, Dubreil y Loubat describieron este tipo de malformación por primera vez, y la definieron como aneurisma cirsoide.^{1,3} Las malformaciones arteriovenosas más frecuentes son las de localización cerebral, aunque pueden iniciarse en cualquier territorio vascularizado, como en la aortocava, íleon, extremidades, etc. Las malformaciones arteriovenosas uterinas son muy raras, con un reporte en la bibliografía que no sobrepasa los 300 casos^{2,3,5} y una prevalencia en la población de 0.22-1.5%.³⁻⁶

Las malformaciones arteriovenosas uterinas se dividen en función de su causa en congénitas

o adquiridas. La aparición más frecuente es durante la edad reproductiva (96%).^{5,6,7} Los signos clínicos son heterogéneos, en función de la localización del defecto vascular y de su magnitud; pueden abarcar desde el sangrado genital, metrorragia en rango anemizante intermitente y abundante o dolor pélvico, hasta cuadros de insuficiencia cardíaca congestiva.¹⁻⁷ En nuestro caso la paciente resultó con una fístula arteriovenosa secundaria a un legrado uterino hemostático, que se inició con un cuadro de sangrado anormal, irregular, no menstrual y abundante, que requirió varias transfusiones de concentrados de hematíes. Por lo tanto, la malformación es parte del grupo de formas adquiridas, más frecuentes durante la edad reproductiva.

El diagnóstico de las malformaciones arteriovenosas uterinas se fundamenta en la sospecha clínica ante episodios de sangrado en mujeres, predominantemente en edad fértil, con antecedentes de enfermedades o procedimientos que generen angiogénesis o neovascularización en torno del útero. Sin embargo, la confirmación se basa, actualmente, en las pruebas de imagen. La ecografía con estudio espectral Doppler es la más utilizada en las evaluaciones iniciales de este padecimiento, que se caracteriza porque en el miometrio-endometrio se observan imágenes tubulares anecoicas e hipoecoicas heterogéneas e hipervascularizadas. Con el Doppler color muestran un flujo turbulento, multidireccional, de alta velocidad y baja resistencia, con vasos tortuosos y lesiones en mosaico.^{1,2,4,5,8,9,10}

La resonancia magnética nuclear y la tomografía axial computada son técnicas de imagen útiles para valorar las malformaciones arteriovenosas uterinas porque aportan imágenes multiplanares que permiten evaluar el grado de malformación, aunque su alto costo no permite que sean la primera opción del estudio de este tipo de padecimientos.^{1,2,4,5,8}

La angiografía convencional es la técnica de elección para el estudio y valoración prequirúrgica de las malformaciones arteriovenosas uterinas porque permite observar los nidos y ovillos vasculares, evaluar los flujos uterinos arteriales y drenajes venosos de los defectos fistulosos.^{1,2,4,5,8,9,10} Como parte del diagnóstico diferencial de esta afección, además de descartar los sarcomas o hemangiomas uterinos,⁴ deben solicitarse determinaciones de B-HCG, porque el coriocarcinoma, el embarazo o la enfermedad trofoblástica pueden confundirse con este padecimiento en sus estadios iniciales.⁹ En nuestro caso, el diagnóstico clínico se confirmó después de una ecografía con estudio Doppler y una angio-resonancia magnética nuclear, en donde pudo observarse el defecto vascular. Posteriormente, la arteriografía realizada por los angiólogos permitió evaluar la vascularización de la lesión para planificar adecuadamente el tratamiento que se iba llevar a cabo. Las opciones terapéuticas para la resolución de las malformaciones arteriovenosas uterinas dependen de tres factores: 1) el grado de afectación clínica, 2) el estado hemodinámico, el origen congénito o adquirido y 3) los deseos genésicos de la paciente. Los tratamientos médicos con anticonceptivos hormonales y los procedimientos quirúrgicos son la base actual para tratar este tipo de afecciones, que pueden ir desde las formas selectivas basadas en la embolización del trayecto fistuloso o las técnicas histeroscópicas resectivas (el legrado uterino evacuador está totalmente contraindicado), hasta la cirugía más radical mediante histerectomía, sobre todo para grandes defectos congénitos en pacientes con deseos genésicos cumplidos.^{1,2,11,12} En la actualidad, la técnica terapéutica de elección para el tratamiento de las malformaciones arteriovenosas uterinas en pacientes que desean preservar la fertilidad, es la embolización endovascular selectiva radioguiada del trayecto fistuloso.^{2,4,5,7,13} No existe consenso acerca del material utilizado

para obstruir el tracto fistuloso, ni de la eficacia de la embolización unilateral *versus* bilateral porque la vascularización colateral permite mantener un aporte sanguíneo adecuado al útero.^{2,5} Desde la divulgación de la técnica por Forssman y su grupo, en 1982, se han efectuado varios estudios de recurrencia de los defectos vasculares postembolización, que es inferior a 20% dependiendo de la experiencia del equipo quirúrgico, como citan Vilos y colaboradores en una revisión retrospectiva del tema.⁷ En el tratamiento de las malformaciones arteriovenosas uterinas se están estudiando nuevos procedimientos de embolización con balones intravasculares asociados al tratamiento endoluminal con N-butil-2-cianoacrilato, o técnicas de crioablación guiadas por resonancia magnética, pero aún no existe suficiente evidencia para recomendar su uso sistemático.^{6,14} A la paciente motivo de esta comunicación se le hizo una embolización selectiva de la arteria uterina izquierda, que nutría el defecto vascular, con bobinas espirales endovasculares, sin complicación alguna durante el procedimiento ni en el posoperatorio y quedando de manifiesto el cese completo del flujo fistuloso en los controles postembolización. Las revisiones de la tasa de embarazo postembolización están más en el contexto del tratamiento de los miomas uterinos que en las malformaciones arteriovenosas uterinas; sin embargo, lo que parece claro es que existen buenos resultados en la preservación de la capacidad reproductiva en estas pacientes, aunque la tasa de abortos espontáneos y finalización de parto mediante cesárea, parecen aumentados con respecto a la población general.⁷ Nuestra paciente quedó embarazada tres meses después del procedimiento (sin necesidad de técnicas de reproducción asistida), con una gestación de curso fisiológico que finalizó en un parto eutócico con feto a término, con todos los controles y parámetros neonatológicos dentro de la normalidad.



CONCLUSIONES

Las malformaciones arteriovenosas uterinas son más frecuentes en pacientes en edad fértil, y pueden ser congénitas o adquiridas con posterioridad a procedimientos o enfermedades que afectan a la vascularización uterina normal. El diagnóstico se basa en las manifestaciones clínicas, que se distinguen por episodios de metrorragia abundante e intermitente, confirmada posteriormente con pruebas de imagen, donde la ecografía con estudio Doppler y, sobre todo, la angiografía convencional, son las técnicas de elección. La estrategia terapéutica depende de múltiples factores, aunque la embolización selectiva del trayecto fistuloso guiada radiológicamente, permite la resolución del cuadro clínico y la conservación de la capacidad reproductiva de la paciente.

REFERENCIAS

1. Alesandrino E, Di Silverio, Moramarco LP. Uterine arteriovenous malformation. *J Ultrasound*. 2013 Mar; 16(1): 41-44.
2. Abhishek Vijayakumar, Amruthashree Srinivas, Babitha Moogali Chandrashekar and Avinash Vijayakumar. Uterine Vascular Lesions. *Rev Obstet Gynecol* 2013; 6(2): 69-79.
3. Rosas-Delgadillo N, Padilla-Rodríguez AL. Malformación arteriovenosa uterina como causa de sangrado posparto, reporte de un caso. *Ginecol Obstet Mex*. 2017 feb; 85(2):102-108.
4. Badía Agustí P, Tamarit Bordes S, Alcover Barrachina I, Tamarit Bordes G, Pérez-Moneo Pérez P, Balanzá Chancosa MR. Malformación arteriovenosa uterina. A propósito de un caso. *Rev Chil Obstet Ginecol* 2016; 81(5): 406-410.
5. Taehwan Kim, Ji Hoon Shin, Jinho Kim, Hyun-Ki Yoon, et al. Management of Bleeding Uterine Arteriovenous Malformation with Bilateral Uterine Artery Embolization. *Yonsei Med J*. 2014 Mar 1; 55(2): 367-373.
6. van Breugel JM, Nijenhuis RJ, Ries MG, Toorop RJ, Vonken EJ, Wijlemans JW, et al. Non-invasive magnetic resonance-guided high intensity focused ultrasound ablation of a vascular malformation in the lower extremity: a case report. *J Ther Ultrasound*. 2015;3:23.
7. Vilos AG, Vilos GA, Hollett-Caines J, Rajakumar C, Garvin G and Kozak R. Uterine artery embolization for uterine arteriovenous malformation in five women desiring fertility: pregnancy outcomes. *Hum Reprod*. 2015 Jul; 30(7):1599-605.
8. Senthil Kumar Aiyappan, Upasana Ranga and Saveetha Veeraiyan. Doppler Sonography and 3D CT Angiography of Acquired Uterine Arteriovenous Malformations (AVMs): Report of Two Cases. *J Clin Diagn Res*. 2014 Feb; 8(2): 187-189.
9. Halil Aslan, Deniz Kanber Acar, Ali Ekiz, Basak Kaya et al. Sonographic features and management options of uterine arteriovenous malformation. Six cases report. *Med Ultrason* 2015;17(4):561-563
10. Ichikawa Y, Nakauchi T, Sato T, Oki A, Tsunoda H and Yoshikawa H. Ultrasound diagnosis of uterine arteriovenous fistula associated with placental site trophoblastic tumor. *Ultrasound Obstet Gynecol* 2003; 21: 606-608.
11. Moulder JK, Garrett LA, Salazar GM and Goodmana A. The Role of Radical Surgery in the Management of Acquired Uterine Arteriovenous Malformation. *Case Rep Oncol*. 2013 May-Aug; 6(2): 303-310.
12. Sánchez-Usabiaga RA, González-Becerra JE, Romero-Tovar S, Hurtado-Amador R, Batista-Espinoza A. Fístula arteriovenosa uterina-pólipo placentario: tratamiento histeroscópico. Reporte de un caso. *Ginecol Obstet Mex*. 2017 ene; 85(1):27-31.
13. Shu Soeda, Hyo Kyojuka, Satoshi Suzuki, Shun Yasuda, Yasuhisa Nomura and Keiya Fujimori. Uterine Artery Embolization for Uterine Arteriovenous Malformation Is Associated with Placental Abnormalities in the Subsequent Pregnancy: Two Cases Report. *Fukushima J Med Sci* 60 (1), 86-90 2014.
14. Reiko Woodhams, Go Ogasawara, Kenichiro Ishida, Kaoru Fujii et al. Successful treatment of acquired uterine arterial venous malformation using N-butyl-2-cyanoacrylate under balloon occlusion. *Acta Radiol Short Rep*. 2014 Sep; 3(8): 2047981614545910.