



Endometrioma complicado por absceso ovárico espontáneo

Mateo-Sáñez HA,¹ Olea-Covarrubias E,² Hernández-Escobar L,² Mateo-Madrigal M,³ Mateo-Madrigal V,³ Mateo-Madrigal D⁴

Resumen

OBJETIVO: reportar un caso de endometrioma complicado con absceso ovárico, exponer y discutir los factores de riesgo asociados, con la finalidad de difundir esta rara alteración y establecer el diagnóstico oportuno.

CASO CLÍNICO: paciente de 34 años de edad, que acudió a consulta al Hospital Santa Rosa de Lima (Ensenada, Baja California Norte), con antecedente de dolor pélvico crónico de 5 meses de evolución y fiebre intermitente. El tratamiento con antibiótico de amplio espectro no mostró reacción satisfactoria. El ultrasonido transvaginal del ovario derecho mostró una imagen compatible con endometrioma. Mediante laparotomía se disecó la cápsula y se drenaron múltiples adherencias tubo-ováricas. El informe histopatológico confirmó el diagnóstico de endometrioma complicado por absceso.

CONCLUSIÓN: es importante conocer los factores de riesgo para definir la causa de un absceso en un endometrioma, a través de la historia clínica detallada. La sospecha y diagnóstico oportuno es trascendental para reducir la morbilidad y mortalidad de esta complicación. Cualquier mujer con endometriosis en etapa avanzada es susceptible de complicaciones, como la formación de un absceso ovárico espontáneo.

PALABRAS CLAVE: endometrioma, endometrioma infectado, absceso ovárico, endometriosis.

Ginecol Obstet Mex. 2017 April;85(4):267-271.

Endometrioma complicated by spontaneous ovarian abscess

Mateo-Sáñez HA,¹ Olea-Covarrubias E,² Hernández-Escobar L,² Mateo-Madrigal M,³ Mateo-Madrigal V,³ Mateo-Madrigal D⁴

Abstract

OBJECTIVE: To report a case of Endometrioma complicated with ovarian abscess, expose and discuss the factors of risk associated with the purpose of disseminating this rare alteration and establishing the appropriate diagnosis.

CASE REPORT: A 34 year old, seen at the Santa Rosa de Lima Hospital in Ensenada, Baja California, for a history of 5 months long chronic

¹ Fundador y director general, ginecoobstetra, biólogo de la Reproducción Humana.

² Adscrita a la consulta externa, Hospital Santa Rosa de Lima.

³ Residente de Pediatría, Hospital Infantil de Hermosillo, Sonora.

⁴ Estudiante de Medicina, Universidad Autónoma de Baja California, Campus Mexicali.

Recibido: enero 2017

Aceptado: febrero 2017

Correspondencia

Dr. Henry A. Mateo Sáñez
hmfertil@hotmail.com

Este artículo debe citarse como

Mateo-Sáñez HA, Olea-Covarrubias E, Hernández-Escobar L, Mateo-Madrigal M, Mateo-Madrigal V, Mateo-Madrigal D. Endometrioma complicado por absceso ovárico espontáneo. Ginecol Obstet Mex. 2017;85(4):267-271.

pelvic pain with intermittent fever, under treatment with broad spectrum antibiotic with no improvement. Transvaginal ultrasound revealed a compatible image with an endometrioma on the right ovary, followed by a laparotomy, capsule dissection and release of multiple tube-ovarian adhesions. The histo-pathological report confirmed that it was an ovarian endometrioma complicated by abscess.

CONCLUSION: We emphasized in the study the risk factors and define a cause of an endometrioma and the clinical history details. Prevention and a good diagnoses as a priority to reduce morbi-mortality. It is very important to know that any woman with advanced stage history of endometriosis is susceptible to complications.

KEY WORDS: Endometrioma; Infected endometrioma; Ovarian abscess; Endometriosis

¹ Fundador y director general, ginecoobstetra, biólogo de la Reproducción Humana.

² Adscrita a la consulta externa, Hospital Santa Rosa de Lima.

³ Residente de Pediatría, Hospital Infantil de Hermosillo, Sonora.

⁴ Estudiante de Medicina, Universidad Autónoma de Baja California, Campus Mexicali.

Correspondence

Dr. Henry A. Mateo Sáñez

hmfertil@hotmail.com

ANTECEDENTES

El absceso de novo dentro de un endometrioma es una complicación ginecológica muy rara, que resulta en urgencia quirúrgica con alto índice de mortalidad.

Los quistes endometriósicos infectados fueron descritos inicialmente por Schmidt y su grupo. En 1981 Wetchiery y sus colaboradores propusieron tres causas primarias para el origen del absceso ovárico en endometriomas:¹ 1) inoculación de bacterias directamente en el estroma ovárico por traumatismo quirúrgico;² 2) propagación hematógena de bacterias; o 3) diseminación linfática. En 1991, Lipscomb y sus coautores reportaron un caso de endometrioma complicado por absceso sin ningún factor de riesgo conocido, posiblemente provocado por propagación hematógena a través de la vía urinaria.³

Hasta la fecha este tipo de complicaciones son excepcionales y la fuente de infección, en casos aislados, representa un enigma.

El objetivo de este estudio es reportar un caso de endometrioma complicado con absceso ovárico,

además de exponer y discutir los factores de riesgo asociados, con la finalidad de difundir esta rara alteración y establecer el diagnóstico oportuno.

CASO CLÍNICO

Paciente de 34 años de edad, con antecedentes ginecoobstétricos de: menarquia a los 9 años; primigesta, nulípara y con aborto espontáneo a las 6 semanas de gestación (2001); ciclos menstruales irregulares, antecedente de dismenorrea, sin prescripción de método anticonceptivo, inicio de vida sexual a los 18 años; negó actividad sexual actual, citología cervicovaginal normal.

La paciente refirió antecedente de dolor pélvico crónico, punzante, de cinco meses de evolución y fiebre intermitente no cuantificada. En su anterior evaluación médica fue diagnosticada con pielonefritis aguda, cuyo tratamiento consistió en gentamicina de 160 mg/día por 5 días, sin reacción satisfactoria, por lo que acudió al Hospital Santa Rosa de Lima para someterse a una nueva valoración.

En la exploración física no se encontraron signos de fiebre ni datos de irritación peritoneal,



pero percibió dolor moderado a la palpación en la fosa iliaca izquierda, que se irradiaba a la región lumbar y se extendía hasta el muslo posterior ipsilateral. En la evaluación física inicial se encontró útero en antroversoflexión, cérvix central y posterior; a la palpación: fondo de saco posterior doloroso y ocupado por abultamiento de consistencia suave en más de 50% de la pelvis izquierda. El ultrasonido transvaginal del ovario izquierdo mostró una imagen compatible con endometrioma de 9.2 x 8.4 cm (Figuras 1 y 2).

Los exámenes de laboratorio revelaron leucocitosis de $14 \times 10^3/\text{mm}^3$, neutrofilia, hemoglobina de 10.6 g/dL, plaquetas $495,000/\text{mm}^3$ y tiempo parcial de protrombina de 14 segundos (índice o proporción internacional normalizado de 0.95). Las pruebas de anticuerpos anti VIH y anti *Chlamydia trachomatis* fueron negativas y la determinación de proteína C reactiva fue de 205 mg/L. La química sanguínea y el examen general de orina permanecieron dentro de los parámetros normales. La serología para *Chlamydia* y *Mycoplasma* fue negativa.

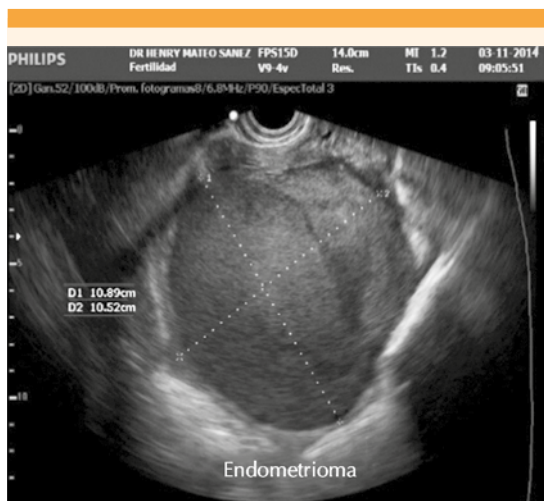

Figura 1. Ultrasonido transvaginal (región adyacente al útero) que identifica el endometrioma de 10.8 x 10.5 cm, a expensas del ovario derecho.

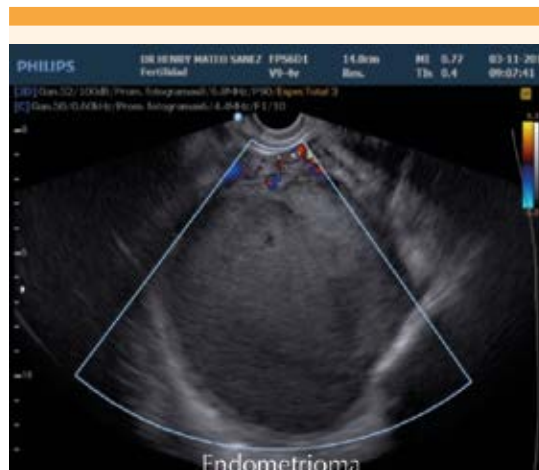

Figura 2. Ultrasonido Doppler transvaginal que muestra la lesión no vascularizada.

Se intervino quirúrgicamente con diagnóstico presuntivo de endometrioma izquierdo, con disección de la cápsula del quiste endometriósico de 11 x 10 cm, de la que drenaron 500 cc de líquido fétido, color marrón oscuro y liberación de múltiples adherencias tubo-ováricas. Ambas trompas uterinas se observaron con datos sugerentes de infección.

La evolución posoperatoria fue satisfactoria y el informe histopatológico confirmó el diagnóstico de endometrioma de ovario izquierdo complicado con proceso inflamatorio crónico agudizado, con formación de abscesos intramurales y pared revestida con abundante fibrina y neutrófilos, que provocó una ooforitis crónica agudizada purulenta (Figuras 3 y 4).

DISCUSIÓN

El absceso ovárico espontáneo dentro de un endometrioma es una complicación excepcional. La bibliografía señala diferentes teorías relacionadas con el origen de un absceso espontáneo en un endometrioma; por ejemplo, puede deberse a un trastorno inmunológico

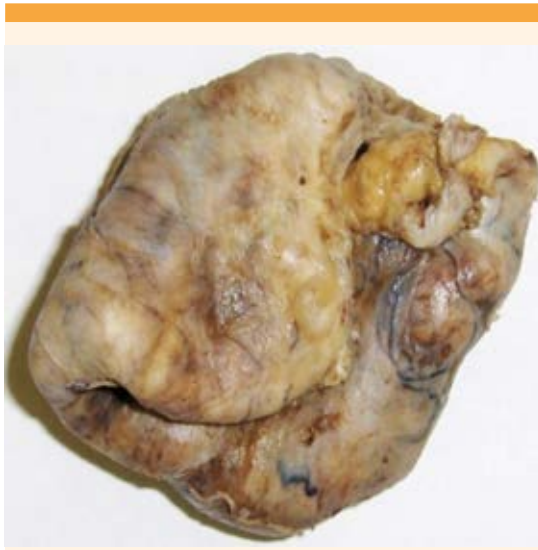


Figura 3. Imagen macroscópica: superficie externa del quiste endometriósico de ovario derecho, complicado con proceso inflamatorio agudo y crónico, correspondiente a ooforitis crónica agudizada.

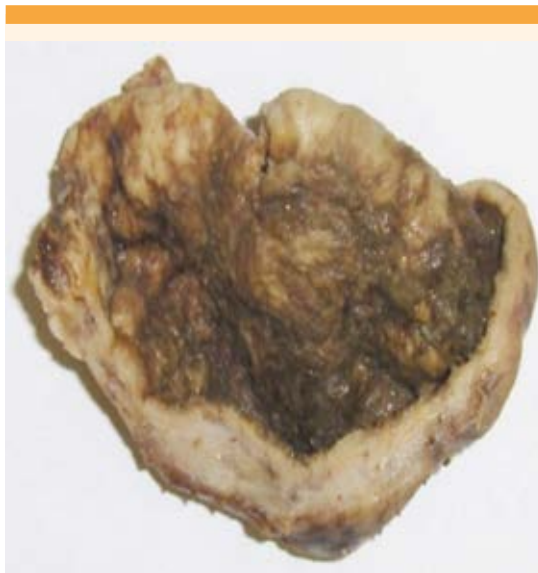


Figura 4. Imagen macroscópica: pared interna del quiste endometriósico de ovario derecho, complicado con proceso inflamatorio crónico agudizado. Se observan numerosos abscesos intramurales y revestimiento con abundante fibrina y neutrófilos.

en las glándulas endometriales y el estroma.⁵ Teóricamente, la pared quística del endometrioma es débil, comparada con el epitelio ovárico normal, por lo que es susceptible de invasión bacteriana, incluso la colección de sangre menstrual en algún espacio quístico del ovario representa un medio de cultivo adecuado para el desarrollo de agentes patógenos. Kubota y su grupo reportaron una incidencia de abscesos tubo-ovárico de 2.3 y 0.2% en pacientes con y sin endometrioma, respectivamente ($p=0,0001$), lo que sugiere un factor de riesgo para la formación de un absceso ovárico. Las mujeres con endometriosis en estadio III-IV, nulíparas o que no han parido más de dos hijos tienen mayor posibilidad de sufrir abscesos tubo-ováricos que quienes no padecen endometriosis.⁴

La paciente de este estudio no tenía antecedentes de intervención quirúrgica reciente, enfermedad inflamatoria pélvica, dispositivo intrauterino, aspiración de ovocitos para FIV ni vaginitis bacteriana; por tanto, estos datos demuestran que un absceso ovárico puede originarse dentro de un endometrioma sin ningún factor de riesgo reconocido.

Nuestra paciente nunca se había evaluado por infertilidad o endometriosis, por lo que no conocemos el tiempo de evolución. Es difícil determinar la vía de infección; sin embargo, la hipótesis más aceptada indica que el absceso pudo originarse en el endometrioma por alguna infección ascendente del canal vaginal, por bacteroides (comensales vaginales), debido a una alteración del equilibrio de la flora vaginal, lo que aumentó el potencial replicativo y patogénico de las bacterias.^{6,7} De igual forma, pudo precipitarse por el consumo reciente de antibióticos. Las pruebas y cultivos vaginales resultaron negativos, por lo que la verdadera fuente de infección resulta un enigma.



Incluso pudo plantearse la posibilidad de alguna infección de transmisión sexual; sin embargo, el antecedente de inactividad sexual, ausencia de secreción vaginal y nula respuesta al tratamiento médico nos orientó a descartar esta hipótesis.

El alto índice de sospecha, la pronta obtención de imágenes por ultrasonido y el drenaje oportuno del absceso fueron la clave para el tratamiento de la paciente.

El caso aquí reportado es trascendente, pues un endometrioma complicado por absceso representa una verdadera urgencia ginecológica. El absceso de ovario sin ruptura es difícil de diagnosticar, debido a que su manifestación clínica es muy variable. Sin embargo, en caso de ruptura, puede provocar la muerte.²

La cirugía es el tratamiento de elección para los endometriomas. La técnica quirúrgica más común es la extirpación de manera conservadora, limitándose al anexo afectado, con la finalidad de minimizar las secuelas.⁸

CONCLUSIÓN

Para definir el origen de un absceso dentro de un endometrioma es importante estudiar los factores de riesgo. Debemos ser estrictos en la obtención de datos de las pacientes, pues su

historial patológico relacionado con la clínica del padecimiento actual puede orientar al diagnóstico certero y oportuno. Sospecharlo, prevenirlo y diagnosticarlo oportunamente es prioridad para reducir la morbilidad y mortalidad de esta complicación. Cualquier mujer con antecedente de endometriosis en etapa avanzada puede tener complicaciones (requerir cirugía mayor o quedar infértil) que pongan en serio riesgo la vida.

REFERENCIAS

1. Dicker D, Dekel A, Orvieto R, Bar-hava I, Feldberg D, Ben-Rafael Z. Ovarian abscess after ovum retrieval for in-vitro fertilization. *Human Reproduction*. 1998;13:1813-1814.
2. Shah RC, Shah JM, Mehta MN. Laparoscopic management of an endometrioma complicated by an ovarian abscess. *Int J Reprod Contracept Obstet Gynecol* 2013;2:473-4.
3. Schmidt CL, Demopoulos RI, Weiss G. Infected endometriotic cysts: clinical characterization and pathogenesis. *Fertil Steril*, 1981;36:27-30.
4. Chen MJ, Yang JH, Yangs YS, Ho HN. Increased occurrence of tubo-ovarian abscesses in women with stage III and IV endometriosis. *Fertil Steril*. 2004;82(2):498-9.
5. Lebovic DI, Mueller MD, RN Taylor. Immuno biology of endometriosis. *Fertil Steril*. 2001;75(1):1-10.
6. Hameed A, Mehta V, Sinha P. A rare case of de novo gigantic ovarian abscess with in an endometrioma. *Yale J Biol Med*. 2010;83(2):73-5.
7. Hsia L, Cheong A, Emil S. Non-sexually transmitted tubo-ovarian abscess in an adolescent; *J Ped Surg Case Reports* 2013;1:378-380.
8. Keyhan S, Hughes C, Price T, Muasher S. An update on surgical versus expectant management of ovarian endometriomas in infertile women. *Biomed Res Int*. 2015:204792.