



Cáncer de ovario durante el embarazo: experiencia institucional y revisión de la bibliografía

Castillo-Luna R,¹ Delgado-Amador DE,² Arteaga-Gómez AC²

Resumen

ANTECEDENTES: la incidencia de cáncer de ovario durante el embarazo es de 1:10,000-100,000 casos. La cirugía y quimioterapia pueden indicarse después del primer trimestre. El tratamiento de estas pacientes debe ser multidisciplinario.

OBJETIVO: reportar la experiencia institucional relacionada con el diagnóstico, tratamiento, vigilancia y resultados perinatales de pacientes embarazadas con cáncer de ovario.

MATERIAL Y MÉTODOS: estudio retrospectivo, observacional y descriptivo efectuado en pacientes embarazadas, con cáncer de ovario, atendidas en el Instituto Nacional de Perinatología de 2009 a 2014. Del expediente clínico se obtuvieron los datos demográficos, antecedentes ginecoobstétricos, síntomas, semanas de gestación al momento de establecer el diagnóstico de malignidad, tipo histológico y estadificación de la neoplasia según los criterios de la FIGO 2014. Los resultados se expresan en medidas de tendencia central.

RESULTADOS: se registraron 5 pacientes con edad promedio de 24.6 ± 8.9 años. A todas se les realizó cirugía conservadora durante el embarazo, entre las 22.8 ± 6.4 semanas, sin observar complicaciones relacionadas; se encontraron 3 pacientes en estadio I, 1 en IIIA2 y 1 en IVB. Se obtuvieron 4 neonatos vivos y sanos, con edad gestacional promedio de 38 ± 1.1 semanas y peso de $2,845 \pm 700$ g. La evolución y estancia hospitalaria posterior al nacimiento fue satisfactoria.

CONCLUSIÓN: el diagnóstico, tratamiento y vigilancia de pacientes con cáncer de ovario durante el embarazo deben realizarse de manera multidisciplinaria, considerando el estadio de la enfermedad, edad gestacional y deseo genésico, con la finalidad de ofrecer las mejores alternativas. Se requieren estudios de seguimiento a largo plazo de los niños expuestos a quimioterapia durante el embarazo, para evaluar los efectos de la misma durante su desarrollo.

PALABRAS CLAVE: cáncer de ovario, embarazo, quimioterapia.

¹ Ginecoobstetra.

² Ginecoobstetra oncóloga.

Servicio de Oncología, Instituto Nacional de Perinatología Isidro Espinosa de Los Reyes, Ciudad de México.

Recibido: agosto 2016

Aceptado: febrero 2017

Correspondencia

Dr. Rogelio Castillo Luna
rogcl@hotmail.com

Este artículo debe citarse como

Castillo-Luna R, Delgado-Amador DE, Arteaga-Gómez AC. Cáncer de ovario durante el embarazo: experiencia institucional y revisión de la bibliografía. Ginecol Obstet Mex. 2017 abril;85(4):224-233.



Ginecol Obstet Mex. 2017 April;85(4):224-233.

Ovarian cancer in the pregnancy: An institutional experience and literature review

Castillo-Luna R,¹ Delgado-Amador DE,² Arteaga-Gómez AC²

Abstract

BACKGROUND: The incidence of ovarian cancer diagnosed during pregnancy is 1: 10,000-100,000 pregnant women. Surgery and use of chemotherapy during pregnancy is feasible after the first trimester. The management of this patients should be performed by a multidisciplinary team.

OBJECTIVE: To describe the treatment and perinatal outcomes of patients diagnosed with ovarian cancer during pregnancy.

MATERIAL AND METHODS: Retrospective, observational and descriptive study included 5 patients with ovarian cancer associated with pregnancy treated at the Instituto Nacional de Perinatología Isidro Espinosa de los Reyes of 2009-2014. Demographic data, gynecological findings, symptoms, weeks of gestation at the time of diagnosis of malignancy, histological type and staging of neoplasia (FIGO 2014) were obtained from the clinical file. The results were expressed in measures of central tendency.

RESULTS: The mean age of patients was 24.6 ± 8.9 years. All were performed conservative surgery during pregnancy (median 22.8 ± 6.4 weeks) without observing complications related to this. Three patients were in stage I, 1 in IIIA2 and 1 in IVB. 4 newborn and healthy, gestational age 38 ± 1.1 weeks, weight of $2,845 \pm 700$ g neonates were obtained. The evolution and post-natal hospital stay was satisfactory.

CONCLUSION: The diagnosis, treatment and monitoring of ovarian cancer during pregnancy should be done in a multidisciplinary manner, considering the stage of the disease, gestational age and patient decision of the patient, in order to offer the best alternatives. It requires studies of long term follow up of children exposed to chemotherapy during pregnancy to evaluate the effects of it during development.

KEY WORDS: Ovarian cancer; Pregnancy; Chemotherapy

¹ Ginecoobstetra.

² Ginecoobstetra oncóloga.

Servicio de Oncología, Instituto Nacional de Perinatología Isidro Espinosa de Los Reyes, Ciudad de México.

Correspondence

Dr. Rogelio Castillo Luna
rogcl@hotmail.com

ANTECEDENTES

El riesgo de cáncer de ovario a lo largo de la vida de una mujer es menor de 2% y durante la vida reproductiva de 0.01%.¹ La incidencia

de cáncer de ovario durante el embarazo es de 1:10,000-100,000 casos.¹ La ecografía obstétrica representa un estudio importante en la detección de masas anexiales asintomáticas,^{2,3} pues se ha estimado una incidencia de 0.2-2% y de éstas

1-6% son malignas. Las concentraciones de gonadotropina coriónica humana (HCG), alfa-feto proteína (AFP) y Ca-125 suelen aumentar durante el embarazo y seguimiento de las pacientes. Por su parte, el antígeno carcinoembrionario (ACE), Ca 19-9 y deshidrogenasa láctica (DHL) representan marcadores útiles en estos casos.^{2,4,5}

El 80% de las neoplasias de ovario asociadas con el embarazo se diagnostican en etapas tempranas de la enfermedad, incluso cuando se encuentra confinada al ovario, por lo que puede realizarse cirugía conservadora (lavado peritoneal, salpingooforectomía unilateral, omentectomía, obtención de biopsias, linfadenectomía pélvica y paraaórtica), sin necesidad de interrumpir el embarazo; por tanto, este protocolo tiene importante función diagnóstica y terapéutica, que deberá completarse en el puerperio.^{1,2,6-9} La quimioterapia coadyuvante es un tratamiento factible después del primer trimestre del embarazo, específicamente entre las semanas 16 y 18.^{10,11} La atención de este tipo de pacientes se realiza en forma multidisciplinaria, en hospitales con infraestructura y experiencia médica en el tratamiento del cáncer durante el embarazo.^{4,12}

El objetivo de este estudio es reportar la experiencia institucional relacionada con el diagnóstico, tratamiento, vigilancia y resultados perinatales de pacientes embarazadas con cáncer de ovario.

MATERIAL Y MÉTODOS

Estudio retrospectivo, observacional y descriptivo efectuado en pacientes diagnosticadas con cáncer de ovario durante el embarazo, atendidas en el Instituto Nacional de Perinatología entre enero de 2009 y diciembre de 2014. Del expediente clínico se obtuvieron los datos demográficos, antecedentes ginecoobstétricos, síntomas, semanas de gestación al momento de establecer el diagnóstico de malignidad, tipo

histológico y estadificación de la neoplasia según los criterios de la Federación Internacional de Ginecología y Obstetricia (FIGO) 2014;¹³ tratamiento y complicaciones durante el embarazo, y resultados perinatales. Los resultados se expresaron en medidas de tendencia central.

RESULTADOS

Durante el periodo de estudio se registraron 5 pacientes en quienes se estableció el diagnóstico de cáncer de ovario durante el embarazo. La edad promedio fue de 24.6 ± 8.9 años (límites de 16-37 años) y la edad gestacional al momento de ingresar al hospital de 19 ± 7.5 semanas (límite mínimo y máximo de 13 y 28.3 semanas, respectivamente). El Cuadro 1 muestra las comorbilidades y síntomas de las pacientes al ingreso hospitalario.

El diagnóstico de masa anexial se estableció mediante ecografía durante la vigilancia del embarazo. El Cuadro 2 señala las características ecográficas y concentraciones de los marcadores tumorales.

Se realizó laparotomía exploradora, en promedio, a las 23 semanas de gestación (límites mínimo y máximo de 13-30 semanas, respectivamente), con lavado de la cavidad abdominal, resección del anexo afectado y estudio transoperatorio. El reporte de malignidad obligó a continuar con laparotomía protocolizada para preservar el embarazo y el anexo contralateral. El Cuadro 3 muestra el tipo de cirugía efectuada a cada paciente, reporte histopatológico y estadio de la enfermedad (criterios FIGO).¹³ En el posquirúrgico inmediato se comprobaron los signos vitales del feto con ultrasonido Doppler y se prescribió indometacina (100 mg/12 h, por vía rectal, en tres dosis), con la finalidad de prevenir la amenaza de aborto o parto pretérmino (complicaciones no reportadas en ningún caso).

**Cuadro 1.** Características demográficas y clínicas de las pacientes.

n	Edad	Comorbilidades	Embarazos	Edad gestacional al ingreso	Signos y síntomas
1	29	Hipertensión pulmonar	1	14.3	Aumento de volumen abdominal
2	16	-	1	27.5	Ortopnea, lumbalgia
3	37	-	1	16	Asintomática
4	25	-	2	28.3	Ascitis, DPB
5	16	Hipertensión arterial sistémica	1	13	Disnea, ascitis, DPB

DPB: derrame pleural bilateral.

Cuadro 2. Características ecográficas de las masas anexiales y marcadores tumorales relacionados.

n	Localización	Tamaño del tumor (cm)	Consistencia	Grosor de la pared >3 mm	Septos >3 mm	Vascularidad	Marcador tumoral U/mL
1	Derecho	21	Quístico	+	+	Baja resistencia	Ca 19-9: 931.2
2	Izquierdo	18	Sólido	-	-	-	DHL: 5,332
3	Izquierdo	9.6	Quístico	+	+	-	Ca 19-9: 271.6
4	Derecho	30	Sólido	-	-	Flujo bajo	DHL: 5,954
5	Bilateral	30	Mixto	+	+	-	Ca 125: 1,369

Cuadro 3. Edad gestacional a la que se realizó la cirugía, reporte histopatológico y estadificación según la FIGO.

n	Edad gestacional*	Cirugía	Reporte histopatológico	Estadio
1	22	SOD, omentectomía, biopsia correderas parietocólicas, LPB, LPA	Cistoadenocarcinoma papilar seroso G1	IA
2	27.6	SOI, omentectomía, LPB, LPA	Disgerminoma puro	IA
3	22	SOI, biopsia de ganglios pélvicos, peritoneo y omentectomía, LPB, LPA	Cistoadenocarcinoma endometroide (células claras)	IC2
4	30	SOD, omentectomía, biopsia de correderas parietocólicas, resección de ganglios sospechosos	Disgerminoma puro	III A2
5	13	SOD, apendicectomía, omentectomía	Tumor de células de la granulosa de tipo juvenil	IVB

*Edad gestacional al momento de la cirugía; SOD: salpingooforectomía derecha; SOI: salpingooforectomía izquierda; LPB: linfadenectomía pélvica bilateral; LPA: linfadenectomía pélvica periaórtica.

Una paciente con cistoadenocarcinoma seroso G1, estadio IA, prescindió de quimioterapia coadyuvante, pues estos casos no requieren dicha intervención (debido al estadio y grado de diferenciación). La paciente con diagnóstico de cistoadenocarcinoma endometroide recibió

quimioterapia coadyuvante con paclitaxel (tres ciclos) después de la semana 22 del embarazo.

En 4 pacientes se registró la finalización del embarazo entre las semanas 37 y 39.1; un embarazo se interrumpió a las 22 semanas de

gestación, debido a hipertensión arterial sistémica y preeclampsia. La vía de nacimiento más frecuente fue por cesárea (3 cesáreas vs 2 partos); no se registraron complicaciones durante dichos eventos. A dos de las pacientes a quienes se realizó cesárea, simultáneamente se les efectuó el estudio de rutina de ovario y a la otra exploración abdominopélvica después del evento obstétrico, sin observarse actividad tumoral; por tanto, no se completó la rutina de ovario y se inició la quimioterapia coadyuvante con tres ciclos de BEP (bleomicina, etopósido y cisplatino), con respuesta parcial por estudios de imagen y bioquímica completa. Sin embargo, durante el seguimiento, a los 9 meses se observó actividad tumoral en el mediastino, retroperitoneo y pélvis. En relación con los resultados perinatales, se obtuvieron 4 neonatos vivos, con promedio de 3,035 g (2460-3895 g), puntuación Apgar mayor de 8 al primer minuto y de 9 a los 5 minutos, sin ingreso a la unidad de cuidados neonatales.

DISCUSIÓN

Durante el embarazo se ha observado una variación notable en la incidencia de masas anexiales (2.3-4.1%); previamente se reportó una incidencia institucional de 0.22%,^{3,11} situación determinada por los diferentes métodos de diagnóstico (ecografía, exploración física, hallazgo transcesárea). Durante esta etapa y con la ecografía obstétrica oportuna (con mayor sensibilidad mediante la vía transvaginal) es frecuente establecer el diagnóstico de masa anexial, incluso en 92% de los casos,^{1,5,8,11,14} de las que 10% son complejas y requieren evaluación ecográfica detallada para determinar el riesgo de malignidad por personal adiestrado en identificar la ubicación, tamaño, estructura interna, características (sólida o quística) y vascularidad de la neoplasia,^{2,4,14,15} con sensibilidad de 93% y probabilidad de 1-6% de malignidad.³ Además, pueden registrarse

complicaciones por torsión, rotura, hemorragia e infección.¹⁶

La incidencia de cáncer de ovario en el embarazo es de 1:10,000-100,000 mujeres, cuyo incremento en las últimas décadas se debe a dos factores importantes: 1) forma parte de las neoplasias específicas de la mujer (mama, ovario y útero), que se manifiesta a edades más tempranas y 2) tendencia a postergar el embarazo en una etapa reproductiva mayor.^{5,12} Arteaga y su grupo reportaron 4% de masas anexiales malignas durante el embarazo en pacientes del Instituto Nacional de Perinatología.^{1,5,11} En relación con la paridad, algunos estudios señalan mayor incidencia en mujeres multíparas, lo que implica que la protección de la gestación no es clara durante la edad fértil;¹⁶ en este estudio se observó que 80% de las pacientes cursaron con su primer embarazo.

La vigilancia prenatal, tratamiento oncológico y nacimiento debe implicar la participación de un equipo multidisciplinario, conformado por especialistas en medicina materno-fetal, obstetras, oncólogos médicos y quirúrgicos, anestesiólogos, neonatólogos, anatomopatólogos y psicólogos, y llevarse a cabo en hospitales que cuenten con la experiencia e infraestructura óptima,¹² con la finalidad de ofrecer las medidas oportunas ante complicaciones como: nacimiento pretérmino, comorbilidades maternas o eventos quirúrgicos durante el embarazo, como parte del tratamiento oncológico o restricción del crecimiento intrauterino por exposición a quimioterapia.^{2,5}

Entre 65 y 80% de las pacientes no manifiestan síntomas de la enfermedad;^{2,3} sin embargo, quienes los expresan suelen relacionarse con los efectos del embarazo. De acuerdo con estos datos, solo 1/5 casos no manifestó síntomas. Los más frecuentes fueron: aumento del volumen secundario a la masa tumoral, ascitis, ortopnea o disnea por derrame pleural.



La mayor parte de los marcadores utilizados en la identificación de tumores epiteliales y no epiteliales de ovario son difíciles de interpretar durante el embarazo, pues se encuentran implicados en funciones biológicas del desarrollo, diferenciación y maduración fetal.⁵ El Ca-125 se encuentra elevado durante el primer trimestre del embarazo, con concentraciones máximas de 1,000 U/mL. Este aumento se inicia entre los 30 y 40 días después de la última menstruación, con pico máximo entre los 35-60 días y disminución al final del primer trimestre;^{2,14} por tanto, después de la semana 15 y antes del nacimiento los valores entre 1,000-10,000 U/mL no pueden atribuirse al embarazo. La concentración elevada de alfa-feto proteína, en especial 9 veces por arriba de la media durante el embarazo, es sugerente de tumor de células germinales. Por su parte, la concentración elevada de deshidrogenasa láctica en pacientes con disgerminomas representa un marcador adecuado para establecer el diagnóstico y seguimiento de mujeres embarazadas, como se reportó en las 2 pacientes con disgerminoma puro de este estudio (concentraciones plasmáticas mayores de 5,000 U/mL). El Ca 19-9 se encontró elevado en una paciente con cistoadenocarcinoma endometroide (271.6 U/mL). En la paciente con tumor de células de la granulosa, la concentración de Ca-125 fue considerablemente alta (1,369 U/mL).⁶

La cirugía es el tratamiento de elección en pacientes con cáncer de ovario, pues tiene importante función en el diagnóstico, estadificación y citorreducción de la enfermedad. La cirugía pélvica durante el embarazo implica mayor grado de dificultad, debido al gran tamaño del útero; por tanto, deben realizarla cirujanos o ginecólogos oncológicos adiestrados, ya que se ha observado que esta técnica no incrementa el riesgo de aborto ni anomalías congénitas.^{1,15} El tratamiento quirúrgico de las masas anexiales se sugiere efectuarlo durante el segundo trimestre del embarazo, específicamente cuando: son

mayores de 8 cm, muestran datos ecográficos sugerentes de malignidad, tienen componente sólido o mixto, se identifica ascitis o existe evidencia de enfermedad extraovárica. La vía de abordaje tradicional es por laparotomía.^{5,14} La laparoscopia también puede indicarse durante el embarazo, sobre todo cuando no existe alta sospecha de malignidad de la masa anexial.¹¹ El estudio transoperatorio es necesario y de acuerdo con éste se establecerán las conductas necesarias.^{17,18}

La mayor parte de las neoplasias de ovario relacionadas con el embarazo se diagnostican en etapas tempranas, con enfermedad aún confinada en esa área, por lo que puede realizarse cirugía conservadora (lavado peritoneal, salpingooforectomía unilateral, omentectomía, biopsias y linfadenectomía pélvica y paraaórtica). En pacientes con enfermedad avanzada deben aplicarse los criterios de estadificación completa y citorreducción similar al tratamiento de pacientes no embarazadas. La indicación de histerectomía durante el embarazo es rara, excepto cuando contribuye significativamente a la eliminación del tumor.^{17,18}

Casi todos los tumores malignos de células germinales pueden tratarse mediante cirugía conservadora, sin afectar la supervivencia de las pacientes, pues se ha observado que son sensibles a la quimioterapia.¹⁹ Los tumores de bajo grado de malignidad (*borderline*), que manifiestan otro tipo histológico frecuente en mujeres con cáncer de ovario asociado con el embarazo, en general muestran un comportamiento indolente y tienen buen pronóstico; por tanto, son ideales para cirugía conservadora, con preservación del útero y ovario contralateral, incluso con estadificación completa, aunque puede suprimirse la linfadenectomía y omentectomía, porque no se ha observado incremento en la tasa de supervivencia. La quimioterapia en estas pacientes no ha demostrado beneficios,

excepto con implantes peritoneales invasores. Los tumores epiteliales representan el peor pronóstico de las neoplasias de ovario; estas pacientes deben estadificarse en forma completa, realizar citorreducción e indicar quimioterapia coadyuvante en todos los estadios, excepto en IA G1.²⁰ La quimioterapia consiste en carboplatino y paclitaxel, que no debe retrasarse durante el embarazo.

Los tumores malignos del estroma y de los cordones sexuales son poco frecuentes; sin embargo, el tipo histológico más común es el de células de la granulosa, generalmente diagnosticados en etapas tempranas y requieren cirugía conservadora, con estadificación completa, aunque la linfadenectomía puede omitirse.²¹ La linfadenectomía en pacientes con cáncer de ovario es un protocolo que aún se discute. El tratamiento de tumores epiteliales consiste en linfadenectomía, pues este procedimiento tiene repercusión en el diagnóstico y pronóstico.²² El estudio ACTION representa una evidencia indirecta del tratamiento con linfadenectomía (reportó que en las pacientes con estadificación completa, la quimioterapia coadyuvante no aumentó la tasa de supervivencia comparada con el grupo control).²³

Los tumores del estroma ovárico y de los cordones sexuales, algunos germinales malignos y tipos histológicos epiteliales (como el mucinoso) tienen un comportamiento biológico único que difieren de las variantes epiteliales comunes y aunque la mayor parte se estadifican en forma completa, la linfadenectomía puede suprimirse en algunas pacientes.²¹ Sin embargo, debido a los patrones de diseminación de ciertos tumores, como el disgerminoma, la linfadenectomía es muy importante.²⁴ Los criterios para realizar linfadenectomía a pacientes embarazadas con cáncer de ovario son similares a los de mujeres no embarazadas, solo puede implicar mayor dificultad técnica, por el útero gestante, aumen-

tado de tamaño, mayor vascularidad y riesgo de sangrado.

La quimioterapia coadyuvante está contraindicada en pacientes con tumores epiteliales, estadio IA, grado 1, teratomas inmaduros grado I o disgerminomas. En estadios más avanzados se recomienda la interrupción del embarazo antes de las 24 semanas y realizar el estudio de rutina completo de ovario; en mujeres con embarazo mayor de 24 semanas debe efectuarse cirugía citorreductora, con preservación del útero y el ovario contralateral, cuya finalidad es lograr la resección completa del tumor, sin interrumpir el embarazo; en estas pacientes y en quienes tienen tumores epiteliales se indica quimioterapia coadyuvante con paclitaxel y carboplatino hasta conseguir la madurez fetal y efectuar la cirugía después del nacimiento (Figura 1). No se ha observado mal pronóstico en las mujeres a quienes se realiza cirugía con preservación del embarazo después del segundo trimestre en los análisis multivariados.^{1,3,4,6-9,14} En todas las pacientes de este estudio se detectó una masa anexial durante la ecografía obstétrica, posteriormente se realizó cirugía preservadora del embarazo, entre las 22 y 30 semanas de gestación en 3 pacientes y a las 13 semanas en 1 paciente, lo que demuestra que la cirugía realizada durante el segundo trimestre del embarazo es segura para la madre y el feto, ya que no se registraron complicaciones obstétricas relacionadas. El principal efecto adverso de la cirugía abdominal es la prematuridad provocada por el parto pretérmino, por lo que no existe contraindicación para la prescripción de tocolíticos posterior al evento quirúrgico o cuando se presente actividad uterina perioperatoriamente como: nifedipino, atosiban o indometacina (antes de la semana 32), aunque su eficacia no es clara porque no existen estudios controlados al respecto.^{5,11,25} En el Instituto Nacional de Perinatología se prescriben tocolíticos (betamiméticos, calcioantagonistas, antiinflamatorios no esteroides) para evitar este tipo de desenlaces,

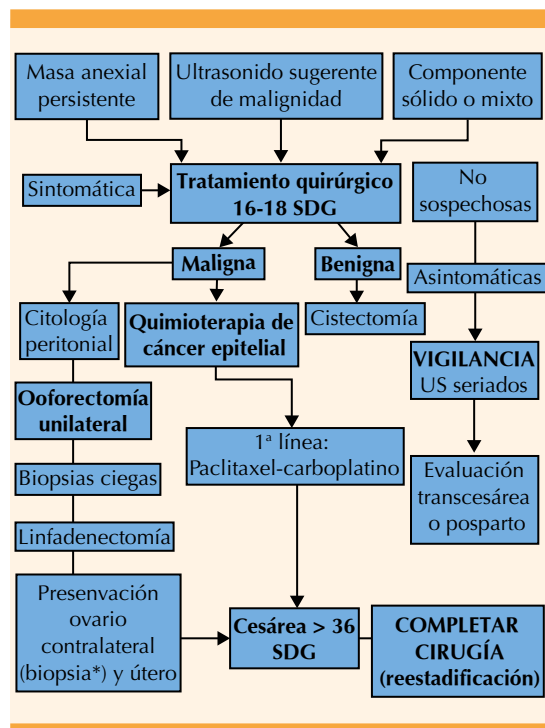


Figura 1. Algoritmo de tratamiento de pacientes con masas anexiales malignas durante el embarazo. Modificado de: Tewari K. Cancer in pregnancy. En: DiSaia P, Creasman W, editors. *Clinical Gynecologic Oncology*. US: Elsevier, 2012; 420-429 20. (SDG) Semanas de gestación, (US) Ultrasonido, (BEP) Bleomicina, etopósido, cisplatino.

sin que exista evidencia de sus ventajas.¹¹ A las 5 pacientes de este estudio se administraron 3 dosis de indometacina por vía rectal (100 mg/12 h).

De acuerdo con la clasificación de la Organización Mundial de la Salud de masas anexiales durante el embarazo, la identificación de tumores epiteliales varía de 49-75%, células germinales de 6-40% y del estroma de 9-16% de los casos.³ En este estudio se reportó una incidencia mayor de tumores epiteliales (40%), seguida de células germinales (40%) y el resto derivados de células de la granulosa. Aún se discute cuál es el subtipo histológico más frecuente. La mayor parte de los estudios coinciden en que el diagnóstico se

establece en etapas tempranas, generalmente limitadas al ovario, en 59.9-87% de los casos, en estadios I y II.^{2,3,14} En nuestra serie se reportaron 60% de los casos en estadio I, 20% en IIIA2 y 20% en IVB.

Se reporta mayor frecuencia de cesáreas y nacimientos pretérmino (entre 32 y 36 semanas de gestación, con el fin de proporcionar a corto plazo el tratamiento oncológico sistémico completo a la paciente), según la decisión multidisciplinaria y el consentimiento de la paciente. El tratamiento quirúrgico completo debe efectuarse después de la cesárea por parte de un cirujano o ginecólogo oncológico.^{3,4,8,26} Las complicaciones provocadas por la quimioterapia después del primer trimestre del embarazo se relacionan inversamente con la edad gestacional y las tasas de malformaciones congénitas (16, 8 y 6% por cada trimestre de gestación, respectivamente).⁵ Dos estudios multicéntricos realizados en Estados Unidos y Europa reportaron una incidencia de 7.7 y 14.9% de restricción del crecimiento intrauterino²⁶ y riesgo relativo de 4.23 en las pacientes que no recibieron quimioterapia.¹⁶

Debe evitarse el nacimiento pretérmino, pero cuando la interrupción del embarazo se planea entre las semanas 35-37 para completar el tratamiento oncológico, está indicada la aplicación de esteroides entre las semanas 24 a 34 para acelerar la maduración pulmonar fetal.^{1,6,25}

El embarazo no afecta, por sí mismo, el pronóstico de la enfermedad y está indicado el tratamiento habitual en pacientes con complicaciones obstétricas, como ocurrió en 2 mujeres que manifestaron hipertensión severa y requirieron la interrupción del embarazo, una de ellas a las 22 semanas de gestación. Comparado con la bibliografía, en este estudio se observó que 80% de los embarazos llegaron a término de la gestación. La curva de crecimiento fetal de la paciente que recibió quimioterapia (paclitaxel) en

el segundo trimestre fue normal y al nacimiento no se reportaron alteraciones en la exploración física neonatal. La indicación de quimioterapia con platino y taxanos provoca mínimas consecuencias fetales a partir del segundo trimestre del embarazo; sin embargo, la terapia combinada puede incrementar el riesgo de alteraciones estructurales.^{5,10,14}

CONCLUSIONES

La evaluación y tratamiento de pacientes con masas anexiales complejas, además de la vigilancia obstétrica en quienes se establece el diagnóstico de cáncer de ovario durante el embarazo deben efectuarse en centros especializados, con experiencia e infraestructura óptima para su abordaje.

La determinación de la fracción β de HCG, alfa-feto proteína y Ca-125 durante el embarazo es poco útil para establecer el diagnóstico y seguimiento de cáncer de ovario, comparada con el antígeno carcinoembrionario, Ca 19-9 y deshidrogenasa láctica; sin embargo, la conducta terapéutica no debe depender de estos resultados.

La individualización de cada caso es fundamental para establecer el diagnóstico de cáncer de ovario durante el embarazo, con el objetivo de preservarlo siempre que sea posible.

El diagnóstico, tratamiento y vigilancia del cáncer de ovario durante el embarazo debe realizarse de manera multidisciplinaria, considerando el estadio de la enfermedad, edad gestacional y deseo genésico de la paciente, con la finalidad de ofrecer las mejores alternativas.

Una vez establecido el diagnóstico deberá iniciar el tratamiento oncológico, sin olvidar que la cirugía y la quimioterapia durante el embarazo son factibles después del primer trimestre.

Para estadios limitados al ovario, el tratamiento conservador se considera la mejor opción y en caso de enfermedad avanzada debe realizarse cirugía citorreductora con quimioterapia coadyuvante, con especial atención en la maduración del feto, evolución de la enfermedad materna y deseo de continuar el embarazo.

Durante el tratamiento oncológico es importante limitar la prematuridad iatrogénica y prescribir corticosteroides prenatales para acelerar la maduración fetal o confirmar la madurez pulmonar fetal.


Se requieren estudios de seguimiento a largo plazo de los niños expuestos a quimioterapia durante el embarazo, para evaluar los efectos de la misma durante su desarrollo.

REFERENCIAS

1. Amant F, Brepoels L, Halaska M, Gziri M, Van Calsteren K. Gynaecologic cancer complicating pregnancy: An overview. *Best Pract Res Clin Obstet Gynaecol* 2010;24:61-79.
2. Aggarwal P, Kehoe S. Ovarian tumours in pregnancy: a literature review. *Eur J Obstet Gynecol Reprod Biol* 2011;155:119-124.
3. Gezginç K, Karataylı R, Yazici F, Acar A, Çelik Ç, Çapar M. Ovarian cancer during pregnancy. *Int J Gynaecol Obstet* 2011;115:140-143.
4. Marret H, Lhomme C, Lecuru F, Canis M, Lévesque J, Golfier F, et al. Guidelines for the management of ovarian cancer during pregnancy. *Eur J Obstet Gynecol Reprod Biol* 2010;149:18-21.
5. Salani R, Billingsley C, Crafton S. Cancer and pregnancy: an overview for obstetricians and gynecologists. *Am J Obstet Gynecol* 2014;211:7-13.
6. Amant F, Halaska M, Fumagalli M, Dahl Steffensen K, Lok C, Van Calsteren K, et al. Gynecologic cancers in pregnancy: Guidelines of a second international consensus meeting. *Int J Gynecol Cancer* 2014;24:394-403.
7. Horowitz N. Management of adnexal masses in pregnancy. *Clin Obstet Gynecol* 2011;54:519-527.
8. Kodama M, Grubbs B, Blake E, Cahoon S, Murajami R, Kimura T, et al. Feto-maternal outcomes of pregnancy complicated by ovarian malignant germ cell tumor: a systematic review of literature. *Eur J Obstet Gynecol Reprod Biol* 2014;181:145-156.
9. Marret H, Lhomme C, Lecuru F. Guidelines for the management of ovarian cancer during pregnancy. *Eur J Obstet Gynecol Reprod Biol* 2010;149:18-21.



10. Koren G, et al. Cancer chemotherapy and pregnancy. *J Obstet Gynaecol Can* 2013;35:263-80.
11. Arteaga A, Aranda C, Márquez G, Colín A. Tumor anexial y embarazo: diagnóstico y tratamiento. *Ginecol Obstet Mex* 2010;78:160-167.
12. Pentheroudakis G, Orecchia R, Hoekstra H, Pavlidis N. Cancer, fertility and pregnancy: ESMO Clinical Practice Guidelines for diagnosis, treatment and follow-up. *Ann Oncol* 2010;21:266-73.
13. Mutch D, Prat J. 2014 FIGO staging for ovarian, fallopian tube and peritoneal cancer. *Gynecol Oncol* 2014;133:401-404.
14. Morice P, Uzan C, Gouy S, Verschraegen C, Haie-Meder C. Gynaecological cancers in pregnancy. *Lancet* 2012;379:558-569.
15. Groszmann Y, Howitt B, Bromley B, Feltmate C, Benacerraf B. Decidualized endometrioma masquerading as ovarian cancer in pregnancy. *J Ultrasound Med* 2014;33:1909-1915.
16. Álvarez E, Vilouta M, Gómez-Sánchez D, Licerias J, Doval J. Cáncer de ovario y gestación. *Clin Invest Gin Osbs* 2010;37:124-128.
17. Zanotti K, Belison J, Kennedy A. Treatment of gynecologic cancers in pregnancy. *Semin Oncol* 2000;27:686-98.
18. Boulay R, Podczaski E. Ovarian Cancer complicating pregnancy. *Obstet Gynecol Clin N Am* 1998;25:385-99.
19. Tewari K, Cappuccini F, Disaia P, Berman M, Manetta A, Kholer M. Malignant germ cell tumors of the ovary. *Obstet Gynecol* 2000;95:128-33.
20. Hermans R, Fischer D, Van Der utten H, et al. Adnexal masses in pregnancy. *Onkologie* 2003;26:39-42.
21. Brown J, Sood AK, Deavers MT, et al. Patterns of metastasis in sex cord-stromal tumors of the ovary: Can routine staging lymphadenectomy be omitted? *Gynecol Oncol* 2009;113:86-90.
22. Maggioni A, Benedetti Panici P, Dell'Anna T, Landoni F, Lissoni A, Pellegrono A, et al. Randomised study of systematic lymphadenectomy in patients with epithelial ovarian cancer macroscopically confined to the pelvis. *Br J Cancer* 2006;95:699-704.
23. Ditto A, Martinelli F, Reato C, Kusamura S, Solima E, Fontalelli R, et al. Systematic para-aortic and pelvic lymphadenectomy in early stage epithelial ovarian cancer a prospective study. *Ann Surg Oncol* 2012;19:3829-55.
24. Schorge J, Eisenhauer E, Chi D. Current surgical management of ovarian cancer. *Hematol Oncol Clin N Am* 2012;26:93-109.
25. Amant F, Van Calsteren K, Halaska M, Beijnen J, Lagae L, Hanssens M, et al. Gynecologic cancer in pregnancy: Guidelines of an international consensus meeting. *Int J Gynecol Cancer* 2009;19:S1-S12.
26. Gziri M, Amant F, Debiève F, Calsteren K, De Catte L, Mertens L. Effects of chemotherapy during pregnancy on the maternal and fetal heart. *Prenatal Diagnosis* 2012;32:614-619.



AVISO IMPORTANTE

www.ginecologiayobstetricia.org.mx

Ahí se consulta la edición más reciente y el acervo de los últimos 10 años. La página web está permitiendo la participación de ginecoobstetras de otros países y continentes y el intercambio de las experiencias de los ginecoobstetras mexicanos.