



Encefalopatía de Wernicke en gestante con hiperemesis gravídica grave

Cotaina GL,¹ Lázaro GVE,¹ Roca AM,¹ Lahoz PI,¹ Rodríguez LL,¹ Campillos-Maza JM¹

Resumen

ANTECEDENTES: la encefalopatía de Wernicke se origina por el déficit de vitamina B1 y sus características sobresalientes son: triada de confusión, ataxia y oftalmoplejía. Cuando hay déficit de memoria o aprendizaje se denomina síndrome de Wernicke-Korsakoff.

CASO CLÍNICO: se comunica el caso de una paciente en su primer embarazo, de 18 semanas de gestación, con varios ingresos al hospital por hiperemesis gravídica; acudió al servicio de Urgencias por un cuadro de pérdida progresiva de fuerza en las extremidades inferiores. A los cinco días del ingreso tuvo empeoramiento del estado general. A la exploración física se identificó nistagmus horizonte-rotatorio, bilateral, espontáneo, tetraparesia flácida de predominio proximal, con arreflexia global de predominio en EEII y pérdida de tono de los esfínteres. La paciente se encontraba confusa, desorientada y repetitiva en su discurso. Se inició tratamiento con tiamina parenteral, por sospecha de polineuropatía metabólica por déficit de tiamina; el nistagmus y el cuadro de confusión disminuyeron. Un mes más tarde se programó para tratamiento intensivo de rehabilitación. La evolución del embarazo transcurrió con normalidad y continuó en tratamiento con tiamina y antieméticos, con estabilidad y control del cuadro.

CONCLUSIÓN: la encefalopatía de Wernicke es un padecimiento de frecuencia excepcional, pero de consecuencias muy graves; de ahí la importancia de tenerlo en mente en pacientes embarazadas susceptibles de padecerlo y poner en práctica las medidas de profilaxis adecuada que eviten su aparición y las secuelas.

PALABRAS CLAVE: encefalopatía de Wernicke, hiperemesis gravídica, tetraparesia, déficit vitamina B1, tiamina.

Ginecol Obstet Mex. 2017 February;85(2):92-101.

Wernicke's encephalopathy associated with gravidarum hypermesis

Cotaina GL,¹ Lázaro GVE,¹ Roca AM,¹ Lahoz PI,¹ Rodríguez LL,¹ Campillos-Maza JM¹

Abstract

BACKGROUND: Wernicke's encephalopathy, caused by vitamin B1 deficiency, is characterised by the triad of confusion, ataxia and oph-

¹ Servicio de Obstetricia, Sección de Medicina Materno-Fetal, Hospital Universitario Miguel Servet, Zaragoza, España.

Recibido: enero 2016

Aceptado: enero 2017

Correspondencia

Dra. Laura Cotaina G.
lcotaina@gmail.com

Este artículo debe citarse como

Cotaina GL, Lázaro GVE, Roca AM, Lahoz PI, Rodríguez LL, Campillos-Maza JM. Encefalopatía de Wernicke en gestante con hiperemesis gravídica grave. Ginecol Obstet Mex 2017 feb;85(2):92-101.



thalmoplegia. If memory or learning deficits appear simultaneously, it is known as Wernicke-Korsakoff syndrome.

CLINICAL CASE: We present the case of a primigravida in her 18th week of pregnancy who had been suffering from hyperemesis gravidarum. She came to the emergency unit because of progressive loss of strength in her lower limbs. Five days after her admission, a deterioration of her general condition was observed. The examination revealed bilateral spontaneous horizontal-rotatory nystagmus, flaccid tetraparesis with proximal predominance, global areflexia predominantly in the lower limbs and loss of sphincters tone. The patient was confused, disoriented and repetitive in her speech. Parenteral vitamin B1 was initiated as a metabolic polineuropathy due to thiamine insufficiency was suspected. As a result the symptoms of nystagmus and confusion subsided. Intensive physical therapy was programmed in a rehabilitation unit 1 month later. Pregnancy developed normally and she continued with thiamine and antiemetic therapy.

CONCLUSIONS: Wernicke's encephalopathy is an infrequent pathology, but its consequences may be really serious. This is the reason why it is paramount to take into account this entity in pregnant women liable to develop it and to carry out adequate prophylaxis to prevent its appearance and development of posterior sequels.

KEY WORDS: Wernicke's encephalopathy; Hyperemesis gravidarum; Tetraparesis; Vitamin B1 deficiency; Thiamine

¹ Servicio de Obstetricia, Sección de Medicina Materno-Fetal, Hospital Universitario Miguel Servet, Zaragoza, España.

Correspondencia

Dra. Laura Cotaina G.
lcotaina@gmail.com

ANTECEDENTES

La encefalopatía de Wernicke es una enfermedad poco frecuente pero de consecuencias muy graves; de ahí la importancia de tenerla en mente en mujeres embarazadas susceptibles de padecerla y poner en práctica una profilaxis adecuada que evite su aparición o las secuelas. La encefalopatía de Wernicke se distingue por la triada de confusión, ataxia y oftalmoplejía.^{1,2} Cuando hay déficit de memoria o del aprendizaje se denomina síndrome de Wernicke-Korsakoff.³

Se comunica el caso de una paciente embarazada con encefalopatía de Wernicke desencadenada luego de un periodo prolongado de hiperemesis gravídica.

CASO CLÍNICO

Paciente primigesta, de 26 años de edad, de origen marroquí, sin antecedentes de interés ni alergias conocidas. Durante el primer trimestre del embarazo requirió varios ingresos al hospital comarcal de referencia, por episodios de hiperemesis gravídica. Se le prescribió tratamiento con metoclopramida y suplementos vitamínicos y, en repetidas ocasiones, se comprobó que la paciente no cumplía con el tratamiento pautado.

Luego de dos meses con un cuadro clínico de hiperemesis gravídica, a las 18 semanas de embarazo acudió al servicio de Urgencias de su hospital por un cuadro de pérdida progresiva de fuerza en las extremidades inferiores (EELI). Durante la exploración se objetivó una parapa-

resia flácida, de predominio izquierdo y distal, hiporreflexia y ausencia de alteraciones sensitivas. La analítica al momento del ingreso mostró hipopotasemia acentuada (2.2-2.8 mEq/L). Los valores analíticos se normalizaron a los pocos días del ingreso después de administrarle suero y fármacos antieméticos; a pesar de ello no hubo mejoría del cuadro clínico. La paciente padecía una hepatopatía que fue estudiada por los médicos del servicio de aparato digestivo, sin conseguir filiar su causa; el alivio fue espontáneo.

A los cinco días del ingreso al hospital el estado general de la paciente empeoró. A la exploración se detectó nistagmus horizontal, rotatorio, bilateral, espontáneo, tetraparesia flácida de predominio proximal, con arreflexia global de predominio en EEII y pérdida de tono de esfínteres. La paciente se encontraba confusa, desorientada y repetitiva en su discurso.

Enseguida del estudio inicial no se encontró un diagnóstico etiológico y, ante la necesidad de realizar nuevas pruebas complementarias, de las que no se disponían en su hospital de referencia, se decidió su traslado al Hospital Universitario Miguel Servet por ser un centro de tercer nivel.

En el Hospital Universitario Miguel Servet fue internada en la planta de Neurología, con el diagnóstico de encefalopatía metabólica, con polineuropatía subaguda en el contexto de una hepatopatía con embarazo de 18 semanas.

En la exploración física al ingreso, la paciente se encontró consciente, orientada, buen color de piel, hidratación adecuada y constantes normales, con saturación de oxígeno al 100%. La auscultación cardiopulmonar resultó normal. No tenía edemas ni signos de trombosis venosa profunda. El lenguaje era hipofonémico, pero bien articulado. El nivel de conciencia era normal. Se encontraba orientada pero amnésica,

de acuerdo con la comprobación del marido. Las pupilas se observaban isocóricas, con reactividad normal y con nistagmus horizontal tras mirada conjugada bilateral. El resto de los pares craneales se encontraron normales. Tenía tetraparesia flácido-arrefléxica, de predominio en EEII 2/5 proximal, 0/5 distal. Extremidades superiores (EES) 3/5 proximal con 0/5 distal. No tenía amiotrofias ni fasciculaciones y se objetivó arreflexia universal. (Figura 1)

Durante su ingreso se realizaron numerosas pruebas complementarias y se solicitó la colaboración de médicos de otros servicios.

Valores sanguíneos: hemograma sin alteraciones. Glucemia de 153 mg/dL, urea 8 mg/dL, creatinina 0.35 mg/dL, proteínas 6.8 g/L, transaminasas ligeramente elevadas (AST 63 U/L, ALT 94 U/L, GPT 92 U/L), hemoglobina glucosilada normal. Coagulación dentro de la normalidad. Lactato y amonio en plasma normales. Piruvato en plasma ligeramente aumentado (0.62 mg/dL). Ácido fólico y vitamina B12 normales. Calcio y paratohormona normales. Hormonas tiroideas normales. Cortisol, aldosterona y enzima convertidora de angiotensina normales. Protoporfirinas en sangre y orina normales. Cobre en suero 227 mcg/dL (ligeramente elevado). Magnesio y zinc normales.

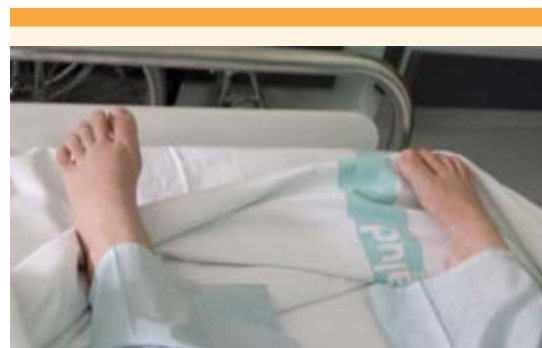

Figura 1. Paciente con arreflexia en las extremidades inferiores.



Estudio de autoinmunidad negativo. No se detectaron anticuerpos frente a los antígenos neuronales nucleares.

Análisis básico de orina y sedimento normales. Aminas biógenas en orina normales.

Punción de líquido cefalorraquídeo (LCR) en dos ocasiones, sin disociación albúmino citológica y citología negativa para malignidad.

La resonancia magnética nuclear craneal reportó normalidad. El corte sagital (Figura 2) y el corte axial (Figura 3) fueron de normalidad. No tuvo ninguna de las lesiones típicas de la encefalopatía de Wernicke que suelen ser lesiones bilaterales y simétricas.

Videoelectroencefalograma de 4 horas de duración con paciente en vigilia. Actividad de fondo

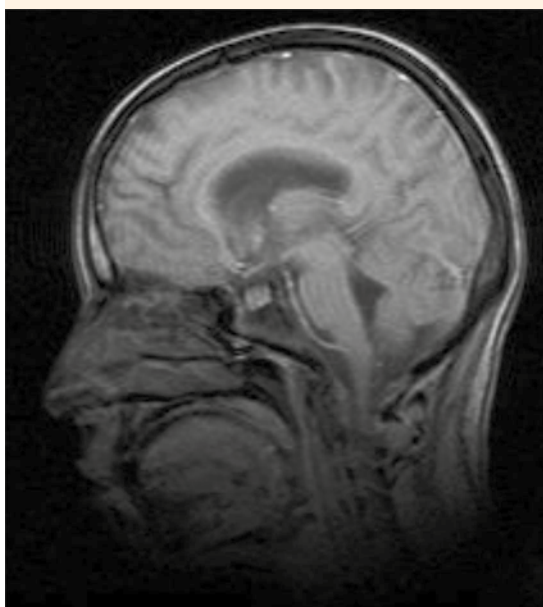


Figura 2. Resonancia magnética nuclear craneal normal (corte sagital).

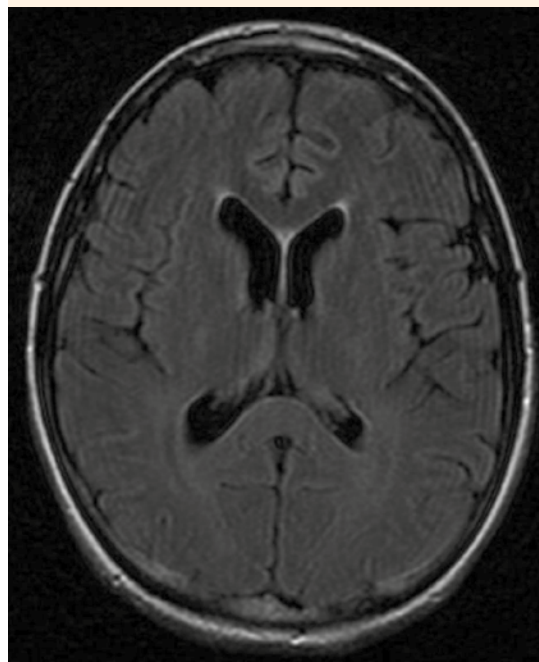


Figura 3. Resonancia magnética nuclear craneal normal (corte axial).

lentificada de forma global durante todo el registro. Trazado indicativo de disfunción eléctrica, sin signos de patología comicial.

El estudio de neuroelectrofisiología con electromiograma y electroneurograma reportó: ramas motoras y sensitivas de nervio mediano derecho, nervio tibial posterior, peroneo común y nervio sural. Se observaron signos neurofisiológicos de una intensa polineuropatía axonal sensitivo-motora, con denervación activa en la musculatura subsidiaria.

La valoración por el personal del servicio de aparato digestivo reportó: elevación transitoria de las enzimas hepáticas. La ecografía abdominal fue normal. Se descartó la colestasis como responsable de la elevación enzimática.

La valoración endocrinológica reportó: diabetes gestacional, por lo que se le indicó una dieta específica y controles glucémicos mediante las tiras de medición BM-test (Roche UK).

La valoración cardiológica informó: taquicardia sinusal y en el ecocardiograma no se objetivó cardiopatía estructural. La impresión diagnóstica fue de taquicardia secundaria a dolor o ansiedad.

Se solicitó la valoración psiquiátrica debido a un cuadro de ansiedad generalizada, insomnio y alteración del nivel de conciencia sin origen neurológico; se diagnosticó: trastorno de adaptación, con predominio de síntomas ansiosos. Se recomendó terapia de relajación.

A las pocas horas de su ingreso se inició tratamiento con tiamina parenteral, por sospecha de polineuropatía metabólica por déficit de vitamina B1; el nistagmus y el cuadro de confusión mostraron alivio. Al inicio hubo episodios dudosos de desconexión. Tras la evaluación mediante monitorización electroencefalográfica no se confirmó el origen comicial.

Un mes más tarde la paciente se envió a la Unidad de lesionados medulares, para tratamiento rehabilitador. A su ingreso al servicio de Rehabilitación la paciente presentaba área perceptiva y sensorial íntegra. En área motora: EESS proximal 3/5 con leve actividad en flexión y abducción de hombros; distal 1/5. EEII proximal 2/5 con leve actividad en flexión y abducción de caderas; distal 1/5. Buen control del tronco aunque con fatiga. No era capaz de permanecer en bipedestación y, por lo tanto, tampoco de iniciar la marcha. También padecía incontinencia urinaria que requería uso de pañal.

El índice motor en EESS era 29/100 y en EEII 22/100. I.M.T. 25.5 test de control de tronco 11/100. Según el índice de Bartel, también conocido como Índice de Discapacidad de Ma-

ryland,^{4,5} es una medida genérica que valora el grado de independencia del paciente con respecto a la ejecución de algunas actividades básicas de la vida diaria, mediante la que se asignan diferentes puntuaciones y ponderaciones según la capacidad del sujeto examinado para llevar a cabo estas actividades;⁶ tenía una incapacidad funcional severa (10/100), dependiente en todos los ítems de actividades de la vida diaria básicas.

La evolución durante su ingreso en el servicio de rehabilitación fue lenta, con leve mejoría. Los objetivos marcados fueron: minimizar la discapacidad, maximizar la funcionalidad, realizar actividades de la vida diaria básicas de forma autónoma o supervisada, controlar el tronco, lograr marcha asistida, concienciación de su situación clínico-funcional y control del área emocional.

El curso gestacional fue normal. La ecografía morfológica no reportó hallazgos significativos. La paciente permaneció asintomática y en tratamiento con complejo piridoxina-doxilamina, metoclopramida si precisaba por vómitos; ácido fólico 2.5 mg al día, yoduro potásico 200 mcg al día, magnesio lactato 500 mg al día, tiamina 300 mg al día, gabapentina 1600 mg al día y lorazepam 1 mg nocturno.

Se programaron controles obstétricos mensuales. A las 32 semanas continuaba en la Unidad de Lesionados Medulares para rehabilitación. Salvo tetraparesia flácida no experimentó ningún otro síntoma.

Los análisis del tercer trimestre se reportaron normales, excepto que tuvo anemia (hemoglobina 9.2 g/dL, hematocrito 27.5%). Se indicó tratamiento con sulfato ferroso, manteniendo el resto sin cambios.

A las 35 + 4 semanas nació un varón de 2750 g con Apgar 8/9 y pH de la arteria umbilical de 7.31, tras un parto con ventosa tipo Kiwi.



La paciente movilizaba activamente EESS con un balance muscular (BM) proximal de 4/5 y distal. Realizaba prensión y pinza término-terminal bilateral. Las manos eran funcionales para actividades manipulativas groseras, no para actividades que requirieran precisión o disociación digital. En EEII la flexión de cadera 4/5; extensión de rodillas 3/5 y distal 1/5. La bipedestación era posible mediante ayuda y suponía una gran fatiga, por lo que requería silla de ruedas. Persistía la incontinencia nocturna. Índice de Bartel 35/100 con incapacidad funcional severa, dependiente para la comida, baño, higiene personal, transferencias y traslados.

El puerperio cursó sin incidencias, con lactancia natural. Fue revalorada por el Servicio de Rehabilitación, el electromiograma permaneció estable respecto al realizado en el ingreso, con muy intensa polineuropatía axonal sensitivo-motora con intensos signos de denervación en la musculatura subsidiaria. Fue dada de alta con discapacidad moderadamente severa (escala Rankin 4), con diagnóstico de tetraparesia tras polineuropatía axonal severa por déficit de vitamina B1 y síndrome depresivo ansioso reactivo. El tratamiento al alta fue: paracetamol 1g cada 8 horas; tiamina (vitamina B1) 300 mg diarios; gabapentina 1000 mg diarios; piridoxina (vitamina B6) 300 mg diarios; bromazepam 1.5 mg diarios; hierro en forma de ferromanitol ovoalbúmina 160 mg al día; de ser necesario, lorazepam por la noche.

Fue remitida a su hospital de referencia con el diagnóstico de puerpera con tetraparesia en contexto de enfermedad de Wernicke, con situación neurológica estable pero con secuelas que requieren controles periódicos por su médico de atención primaria, neurólogo de área y trabajadora social. Fue citada a la consulta externa de los servicios de Medicina física y rehabilitación para continuar el tratamiento rehabilitador ambulatorio.

DISCUSIÓN

El síndrome de Wernicke se origina por déficit de vitamina B1 (tiamina),⁷ coenzima esencial en el metabolismo de los hidratos de carbono.⁸ Esta vitamina se encuentra en muchos alimentos como: cereales, granos, alubias, nueces, cerdo y pato. Esta vitamina es hidrosoluble y se reabsorbe activamente en el duodeno;^{9,10} se deposita en el músculo, el corazón, el hígado, los riñones y el cerebro, aunque su lugar más importante de almacenamiento es el músculo.^{10,11} El pirofosfato de tiamina es la forma activa biológica de la vitamina, es una coenzima esencial en muchos procesos bioquímicos del cerebro.¹² Los requerimientos de tiamina dependen de la tasa metabólica de los tejidos. El agotamiento de tiamina produce lesión neuronal por inhibición del metabolismo en las regiones cerebrales, con altos requerimientos metabólicos y elevada rotación de tiamina.¹³ Los depósitos de tiamina se mantienen durante 18 días, si las concentraciones de tiamina no se restauran después de este lapso, se inicia el deterioro en la actividad de las enzimas que requieren pirofosfato para su funcionamiento.

El déficit de tiamina es endémico en todo el mundo; en nuestro medio es más frecuente en pacientes diabéticas, malnutridas o con abuso en el consumo de alcohol. Existen situaciones especiales que aumentan la predisposición a padecer encefalopatía de Wernicke (Cuadro 1).¹⁴ Es importante tener en cuenta que en estas pacientes embarazadas puede precipitarse el cuadro si se administran sueros glucosados de forma repetida o en situaciones de hipertiroidismo o tirotoxicosis. Por ello, en estos contextos debe tenerse en cuenta este padecimiento a la hora del diagnóstico diferencial.

Las recomendaciones dietéticas deben comprender el incremento de tiamina en dietas con alto porcentaje de hidratos de carbono o en

Cuadro 1. Factores de riesgo que predisponen a padecer una encefalopatía de Wernicke.¹⁴

Alcoholismo
Vómitos excesivos, hiperemesis gravídica
Cirugía gastrointestinal, cirugía bariátrica
Situaciones de malnutrición
Nutrición parenteral prolongada
Anorexia nerviosa y bulimia
Hemodiálisis o diálisis peritoneal
Síndrome de inmunodeficiencia adquirida
Infección severa, sepsis
Obstrucción del píloro

situaciones en las que la excreción hepática se incrementa. Éste es el motivo de la necesidad de insistir en el incremento de tiamina en la dieta de las mujeres embarazadas, cuyos requerimientos diarios deben ser de 1.5 mg.

En una revisión bibliográfica inglesa de Gangi y su grupo,¹⁵ que incluyó 62 publicaciones de encefalopatía de Wernicke, se observó que la edad gestacional media a la que se manifestó esta enfermedad fueron las 14.6 ± 3.9 semanas. La clínica de vómitos era de 7.3 ± 3.2 semanas previas a la encefalopatía; la media de peso perdido fue de 13 ± 6 kg. De estas pacientes 20.6 % requirió tratamiento por vía parenteral.

Di Gangi y sus colaboradores¹⁵ observaron que las alteraciones oculares aparecen en 95.2% de las pacientes, y de ellas el nistagmus es la más frecuente. Las alteraciones cerebrales aparecen en 82.5%, la ataxia en 74.6% y la confusión e hipotonía en 60.3% de los casos. Las alteraciones leves de la memoria surgen en 52.3% de los casos y alteraciones severas de la conciencia en 30.1%.

Chiossi y su grupo¹⁶ llevaron a cabo una revisión en 49 pacientes con hiperemesis gravídica, en las que solo 47% tuvieron la triada clásica. Los

síntomas oculares aparecieron en 96% de los casos, y se manifestaban con: nistagmus, debilidad o parálisis de los músculos rectos que les producían: diplopía, ptosis, pupilas mióticas arreactivas, pequeñas hemorragias retinianas y edema de papila. La ataxia apareció en 96% de la muestra, y se manifestó como alteraciones de la marcha y la postura, con marcha lenta y escalonada con amplia base de sustentación. Otras manifestaciones incluyen: neuropatía periférica, hipotermia, hipotensión postural, taquicardia y síncope. Estas últimas, que son causadas por afectación hipotalámica, son menos frecuentes.

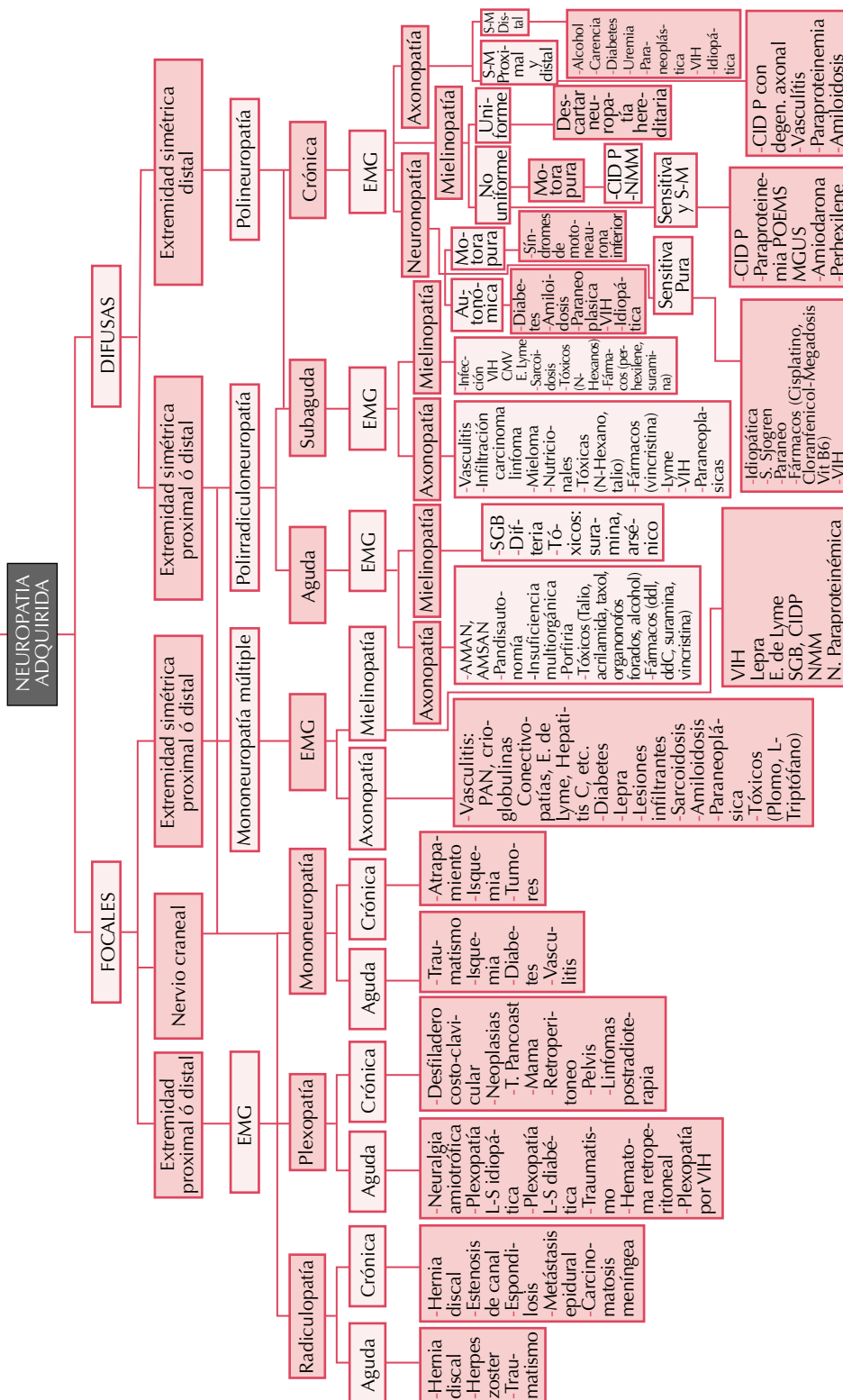
Entre las alteraciones cognitivas destacó el síndrome amnésico-confabulación, inquietud, estupor y en los casos más graves, coma.

Caine y sus coautores¹⁷ propusieron cuatro criterios diagnósticos y definieron que se podía establecer el diagnóstico inicial de encefalopatía de Wernicke si se cumplían, al menos, dos de los siguientes: déficit dietético, alteraciones oculomotoras, disfunción cerebral, disfunción cerebelosa.

Para el diagnóstico, además de la clínica, debe atenderse a los signos radiológicos que pueden observarse en la resonancia magnética nuclear; ésta tiene una sensibilidad de 53% y especificidad de 93%. Esta técnica, sobre todo, es importante para el diagnóstico inicial y la exclusión de otras causas, como las alteraciones vasculares; además, es clave para definir el grado de afectación de este padecimiento.

Las lesiones típicas de la encefalopatía de Wernicke suelen ser bilaterales y simétricas y las zonas afectadas son: la línea media, tálamos, núcleos hipotalámicos, mesencéfalo, zona superior del vermis cerebeloso, tercer y cuarto ventrículos. A pesar del buen rendimiento de la resonancia magnética nuclear, el mejor diagnóstico de la encefalopatía de Wernicke sigue

Síntomas y signos de neuropatía
(Motores, sensitivos, autonómicos)
en ausencia de historia familiar



siendo clínico y consiste en la disminución de los síntomas después de la administración de vitamina B1.^{18,19}

El diagnóstico de la encefalopatía de Wernicke puede llegar a resultar complejo porque existen muchas otras causas que pueden originar polineuropatía; de ahí que sea necesario establecer el diagnóstico diferencial con otras causas de polineuropatía para poder encontrar la causa e iniciar el tratamiento.

El grupo de estudio de enfermedades neuromusculares de la Sociedad Española de Neurología propone un esquema de diagnóstico diferencial de estas enfermedades,²⁰ que puede verse en el Cuadro 2. Los síntomas y signos que conforman el diagnóstico sindrómico de neuropatía periférica, en ausencia de historia familiar, orienta hacia una neuropatía periférica adquirida. Después de haber establecido este diagnóstico sindrómico debe perfilarse su distribución topográfica, diferenciando entre formas focales y difusas. Éstas, a su vez, tienen diferentes patrones, según la afectación sea distal o proximal, simétrica o asimétrica, lo que permitirá situar la lesión dentro del sistema nervioso periférico en forma de radiculopatía, plexopatía, mononeuropatía, mononeuropatía múltiple, polirradiculoneuropatía o polineuropatía. La diferenciación entre lesiones agudas (menos de cuatro semanas), subagudas (entre cuatro y ocho semanas) y crónicas (más de 8 semanas) permite distinguir entre distintos procesos etiológicos. El estudio electromiográfico es imprescindible en la valoración de todo paciente con sospecha clínica de neuropatía periférica, y permite diferenciar entre lesiones axonales (axonopatías), desmielinizantes (mielinopatías), y neuronopatías (motoras o sensitivas), lo que será de gran relevancia para el diagnóstico etiológico.²⁰

La encefalopatía de Wernicke es una urgencia médica que requiere tratamiento médico

inmediato.¹⁵ El tratamiento de elección es la administración de tiamina. En la actualidad no existe consenso acerca de la dosis óptima diaria. Directrices de la Federación Europea de Sociedades Neurológicas (EFNS) recomiendan una dosis de 200 mg tres veces al día, por vía intravenosa, antes de cualquier hidrato de carbono, hasta que no disminuyan los signos y síntomas.²¹ Sin embargo, el Real Colegio de Médicos de Londres elaboró protocolos para el tratamiento adecuado de esta patología, mediante un complejo de alta potencia de vitamina B, con un mínimo de 500 mg de tiamina por vía intravenosa, tres veces al día durante tres días. En caso de buena respuesta clínica debe continuarse con 500 mg al día de tiamina durante cinco días o hasta que se produzca la mejoría clínica.²² Por el contrario, otros autores^{16,19,23, 24} refieren dosis menores para el tratamiento de esta afección; recomiendan la administración de 100 mg de tiamina una vez al día. Las dosis diarias inferiores a 250 mg no deberían prescribirse porque no han demostrado eficacia.²⁵ En pacientes con factores de riesgo de encefalopatía de Wernicke debería iniciarse tratamiento profiláctico con tiamina a dosis de 250 mg diarios durante 3 o 5 días. En caso de requerir administrar sueros glucosados estos deben ir siempre complementados con tiamina, para evitar la iatrogenia.

Los síntomas suelen revertir en las primeras horas o días posteriores a la administración de tiamina. En 53.9% de los casos los síntomas revierten durante los primeros tres meses,¹⁵ quedando como clínica residual con mayor frecuencia el nistagmus, ataxia, alteraciones en la memoria, dificultades para la coordinación, vértigo y parestesias.

Sin tratamiento, la mortalidad puede alcanzar 10%. En el embarazo puede haber afectación al feto, con posibilidad de muerte directa o indirecta.^{14,195} Di Gangi y su grupo observaron que 34.5% de las pacientes tuvieron abortos



espontáneos, 9% de interrupciones legales del embarazo y 3.6 % muertes fetales.

CONCLUSIÓN

Toda paciente con clínica de hiperemesis gravídica de varios días de evolución, sobre todo si coexisten los factores de riesgo aquí señalados, puede ser susceptible de padecer una encefalopatía de Wernicke, razón por la que debería administrarse tiamina como profilaxis.

REFERENCIAS

- Wernicke C. Die acute haemorrhagische polioencephalitis superior. En: Fischer T, editor. *Lehrbuch der Gehirnkrankheiten für Aerzte und Studierende*. Bd II. Berlin: Theodor Fischer;1881:229-242.
- Thomson AD, Cook CC, Guerrini I, Sheedy D, Harper C, Marshall EJ. Wernicke's encephalopathy revisited. Translation of the case history section of the original manuscript by Carl Wernicke "Lehrbuch der Gehirnkrankheiten für Aerzte und Studierende" (1881) with a commentary. *Alcohol Alcohol* 2008;43(2):174-179.
- García R, Arenas A, González-Hernández J. Encefalopatía de Wernicke: a propósito de un caso clínico. *Revista Memoria* 2010;6:15-24.
- Wylie CM. Measuring end results of rehabilitation of patients with stroke. *Public Health Rep* 1967;82:893-898.
- Gresham GWE, Philips TF, Labi MLC. ADL status in stroke: relative merits of their standard indexes. *Arch Phys Med Rehab* 1980;61:355-358.
- Mahoney FI, Barthel DW. Functional evaluation: The Barthel Index. *Md Med J* 1965;14:61-65.
- Chamorro Fernández AJ, Marcos Martín M, Laso Guzmán FJ. Actualización clínica: Encefalopatía de Wernicke en el paciente alcohólico. *Rev Clín Española* 2011;211(9):458-463.
- Reuler JB, Girard DE, Cooney TG. Current concepts. Wernicke's encephalopathy. *New Engl J Med* 1985;312:1035-9.
- Thomson AD, Cook CC, Touquet R, Henry JA. The Royal College of Physicians report on alcohol: guidelines for managing Wernicke's encephalopathy in the accident and Emergency Department. *Alcohol* 2002;37:513-521.
- Onieva-González, y col. Encefalopatía de Wernicke tras duodenopancreatocetomía céfálica. *Rev Esp Enferm Dig* 2011;103(11):594-596.
- Reuler JB, Girard DE, Cooney TG. Wernicke's encephalopathy. *N Eng J Med* 1985;312(16):1035-1039.
- Sechi G, Serra A. Wernicke's encephalopathy: New clinical settings and recent advances in diagnosis and management. *Lancet Neurol* 2007;6:442-55.
- Martin PR, Singleton CK, Hiller-Sturmhofel S. The role of thiamine deficiency in alcoholic brain disease. *Alcohol Res Health* 2003;27:134-42.
- Palacios A, Delgado S, Martín T, Martínez JC. Wernicke's encephalopathy induced by hyperemesis gravidarum. *BMJ Case Reports* 2012, doi 10.1136/bcr-2012-006216.
- Di Gangi S, Gizzo S, Patrelli TS, et al. Wernicke's encephalopathy complicating hyperemesis gravidarum: from the background to the present. *J Maternal Fetal Neonatal Med* 2011;25(8):1-6.
- Chiossi G, Neri I, Cavazzuti M, Basso G, Facchinetti F. Hyperemesis gravidarum complicated by Wernicke encephalopathy: background, case report, and review of the literature. *Obstet Gynecol Surv* 2006;61(4):255-68.
- Caine D, Halliday GM, Kril JJ, Harper CG. Operational criteria for the classification of chronic alcoholics: identification of Wernicke's encephalopathy. *J Neurol Neurosurg Psychiatry* 1997;62:51-60.
- Michael ME, Alanio E, Bois E, et al. Wernicke encephalopathy complicating hyperemesis gravidarum: a case report. *Eur J Obstet Gynecol Reprod Biol* 2010;149: 118-19.
- Zara G, Codemo V, Palmieri A, Schiff S, Cagnin A, Citton V, Manara R. Neurological complications in hyperemesis gravidarum. *Neurol Sci* 2012;33:133-135.
- Sociedad española de neurología. www.sen.es. Neuropatías periféricas. Grupo de estudio de enfermedades neuromusculares.
- Galvin R, Brathen G, Ivashynka A, Hillbom M, Tanasescu R, Leone MA. EFNS guidelines for diagnosis, therapy and prevention of Wernicke encephalopathy. *Eur J Neurol* 2010;17:1408-18.
- Sechi G, Serra A. Wernicke's encephalopathy: New clinical settings and recent advances in diagnosis and management. *Lancet Neurol* 2007;6:442-55.
- Bergin PS, Harvey P. Wernicke's encephalopathy and central pontine myelinolysis associated with hyperemesis gravidarum. *BMJ* 1992;305:517-8.
- Wilson RK, Kuncl RW, Corse AM. Wernicke's encephalopathy: Beyond alcoholism. *Nat Clin Pract Neurol* 2006;2:54-8.
- Lehmann H, Lindenberg R, Arendt G, Ploner M. Acute axonal neuropathy and Wernicke's encephalopathy. *J Neurol* 2006;253:1516-1517.