



Fístula arteriovenosa uterina- pólipo placentario: tratamiento histeroscópico. Reporte de un caso

Sánchez-Usabiaga RA,¹ González-Becerra JE,² Romero-Tovar S,² Hurtado-Amador R,² Batista-Espinoza A²

Resumen

OBJETIVO: exponer el caso clínico de una paciente con fístula arteriovenosa uterina secundaria a legrado instrumentado, asociada con pólipos placentarios.

CASO CLÍNICO: paciente de 29 años de edad, que acudió a consulta médica por deseo de embarazo, obtenido de manera espontánea, que finalizó en aborto por embarazo anembrionario de 8 semanas. El médico tratante efectuó legrado uterino instrumentado. Cinco meses después del evento, la paciente tuvo sangrado uterino anormal (abundante), que requirió hospitalización. El ultrasonido reportó útero con aumento de vascularización en la pared posterior, con sospecha de fístulas arteriovenosas, velocimetría Doppler normal y diástole alta de baja resistencia. El médico le sugirió embolización arterial selectiva. Una vez valorada por el equipo médico, se efectuó la evaluación integral de la patología uterina mediante ultrasonido, en el que se observó una masa intracavitaria con ecos mixtos, sugerentes de retención de restos ovuloplacentarios, comprobados posteriormente con histeroscopia. Durante el procedimiento histeroscópico (efectuado con histeroscopio Hopkins II Karl Storz de 2 mm y "camisa" diagnóstica de 2.8 mm de grosor) se detectó una masa compatible con restos ovuloplacentarios adheridos a la cara posterior del útero. Después de la valoración integral se decidió efectuar la evacuación uterina, por vía histeroscópica, con resectoscopio sin energía. El estudio histopatológico reportó restos ovuloplacentarios con marcados cambios por retención, decidua necrótica y hemorrágica, con inflamación subaguda severa. La paciente evolucionó satisfactoriamente durante el periodo posquirúrgico. La evaluación ultrasonográfica de control no mostró la fístula arteriovenosa uterina (desapareció la imagen en "ovillo").

PALABRAS CLAVE: cirugía, histeroscopia, pólipos placentarios, retención de productos de la concepción.

Ginecol Obstet Mex. 2017 January;85(1):27-31.

Uterine arteriovenous fistula - placental polyps: hysteroscopic treatment, case report.

Sánchez-Usabiaga RA,¹ González-Becerra JE,² Romero-Tovar S,² Hurtado-Amador R,² Batista-Espinoza A²

Abstrac

OBJECTIVE: We report a case of a patient with arteriovenous fistula secondary to an instrumented uterine curettage, related to presence of placental polyps.

¹ Director General de Médica Fértil, Querétaro.

² Adscrito a Reproducción Humana.

Recibido: septiembre 2016

Aceptado: noviembre 2016

Correspondencia

Dr. Rafael Alfonso Sánchez Usabiaga
rsanchez@medicafertil.com.mx

Este artículo debe citarse como

Sánchez-Usabiaga RA, González-Becerra JE, Romero-Tovar S, Hurtado-Amador R, Batista-Espinoza A. Fístula arteriovenosa uterina-pólipo placentario: tratamiento histeroscópico. Reporte de un caso. Ginecol Obstet Mex. 2017 ene;85(1):27-31.

CLINICAL CASE: A 29-year-old woman, who went to a doctor's office for a pregnancy protocol, reached spontaneously, but its finalized in abortion for an anembrionary pregnancy of 8 weeks. The Doctor performed instrumented uterine curettage. Five months after the event, the patient had abnormal (abundant) uterine bleeding, which required hospitalization. Ultrasound with increased vascularization in the posterior wall, with suspected venereal arteries, normal Doppler velocimetry, and low diastole with low resistance. The physician suggested selective arterial embolization. A comprehensive evaluation of the pathology was performed by ultrasound, in which an intracavitary mass was observed with mixed echoes, suggestions of retention of ovuloplacental remains, later verified with hysteroscopy. During the hysteroscopic procedure (with Hopkins II, Karl Storz of 2 mm and a 2.8 mm "diagnostic" shirt), a mass compatible with the ovuloplacental remains attached to the posterior aspect of the uterus was detected. After the integral evaluation, it was decided to perform the uterine evacuation, using hysteroscopy, with a resectoscope without energy. The histopathological study reported ovuloplacental remains with marked changes by retention, necrotic and hemorrhagic decidua, with severe subacute inflammation. The patient progressed satisfactorily during the postoperative period. The ultrasonographic evaluation of control did not show the arteriovenous fistula.

KEY WORDS: Surgery; Hysteroscopy; Placental polyps; Retained products of conception

¹ Director General de Médica Fértil, Querétaro.

² Adscrito a Reproducción Humana.

Correspondencia

Dr. Rafael Alfonso Sánchez Usabiaga
rsanchez@medicafertil.com.mx

ANTECEDENTES

Las fístulas o malformaciones arteriovenosas uterinas representan una rara alteración, potencialmente grave, asociada con pólipos placentarios.¹ El concepto de pólipo placentario se refiere a la coexistencia de restos trofoblásticos, deciduales o fetales retenidos después de un aborto, parto o una cesárea.²

La incidencia de malformaciones arteriovenosas uterinas se desconoce.³ La prevalencia de tejido trofoblástico residual es de 1%.⁴

El embarazo tiene participación importante en la formación de anomalías arteriovenosas uterinas,⁵ donde el aborto representa el factor de riesgo más común asociado con la retención de tejido placentario.⁶

En las pacientes con sangrado genital abundante, con antecedente de legrado uterino instrumentado, deberá sospecharse la coexistencia de pólipos placentarios asociados con fístula arteriovenosa uterina. La sospecha diagnóstica se basa en los antecedentes clínicos, apoyándose en la ecografía uterina como estudio de primera línea, donde la angiografía es el estándar de referencia para establecer el diagnóstico definitivo.⁷

La ultrasonografía transvaginal con hidrosonografía es un procedimiento diagnóstico seguro y con buena sensibilidad en la detección de tejido trofoblástico residual.⁸

La histeroscopia permite la visualización directa y localización del tejido retenido. En las pacientes sin sangrado abundante puede obtenerse la biopsia en el consultorio.⁹



El tratamiento inicial de la fístula arteriovenosa uterina suele ser expectante, con o sin prescripción de ergonovínicos. En las pacientes en quienes no ceden los síntomas existen alternativas como: embolización selectiva o histerectomía. El legrado uterino instrumentado está contraindicado por la posibilidad de desencadenar cuadros de hemorragia obstétrica profusa y poner en riesgo la vida de la paciente. Existe poca evidencia relacionada con otras opciones terapéuticas. Alonso y sus colaboradores reportaron el tratamiento histeroscópico en fístulas arteriovenosas uterinas después de efectuar un legrado instrumentado obstétrico.¹

A continuación se expone el caso de una paciente con fístula arteriovenosa uterina secundaria a legrado uterino instrumentado, relacionada con pólipos placentarios, además de destacar el tratamiento histeroscópico con resectoscopio.

CASO CLÍNICO

Paciente de 29 años de edad, que en agosto de 2015 acudió a consulta por deseo de embarazo y que después de un año de tratamiento lo consiguió. Entre sus antecedentes ginecoobstétricos destacan: menarquia a los 11 años de edad, ritmo regular (30 x 4 días), eumenorréica. El estudio ecográfico mostró útero y anexos con morfología normales (Figura 1). El resto del protocolo de estudio de la pareja infértil también resultó dentro de los parámetros normales, por lo que se decidió su concepción y evolución espontánea.

En diciembre de 2015 logró un embarazo espontáneo, que finalizó en aborto por embarazo anembrionario de 8 semanas y legrado uterino instrumentado en marzo de 2016. En mayo del mismo año la paciente tuvo sangrado uterino anormal (abundante), que requirió hospitalización; durante su estancia se prescribieron uterotónicos y soluciones intravenosas, sin requerimiento de transfusión de hemoderivados.

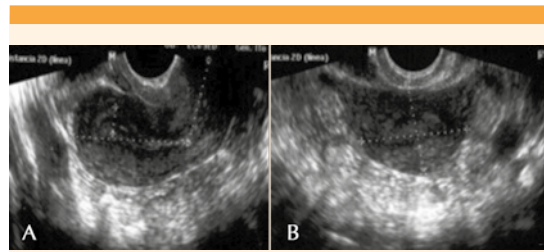


Figura 1. Ultrasonido transvaginal (primer consulta médica). **A)** Corte longitudinal del útero y **B)** Corte transversal del fondo uterino; ambas estructuras con características ecográficas normales.

Se le realizó un ultrasonido que reportó: útero con aumento de vascularización en la pared posterior, con sospecha de fístulas arteriovenosas, velocimetría Doppler normal y diástole alta de baja resistencia (Figura 2).

La resonancia magnética de pelvis reportó datos sugerentes de fístulas arteriovenosas en el útero, hacia su cara posterior. El médico tratante sugirió embolización arterial selectiva, por lo que la paciente decidió acudir a nuestra institución, para considerar una segunda opinión.

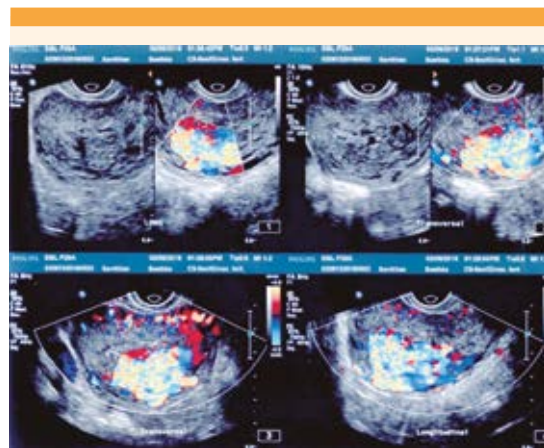


Figura 2. Ultrasonido Doppler sugerente de fístula arteriovenosa uterina (“imagen en ovillo”).

La exploración física no reportó hallazgos patológicos de importancia ni sangrado uterino anormal. En la evaluación integral de la patología uterina, efectuada mediante ultrasonido, se observó una masa intracavitaria con ecos mixtos, sugerentes de retención de restos ovuloplacentarios (Figura 3).

Posterior a la ecografía se le realizó histeroscopia-sonohisterografía, como se ha descrito anteriormente.¹⁰ Durante el procedimiento histeroscópico (efectuado con histeroscopia Hopkins II Karl Storz de 2 mm y "camisa" diagnóstica de 2.8 mm de grosor) se detectó una masa compatible con restos ovuloplacentarios adheridos a la cara posterior del útero (Figura 4).

La histerosonografía mostró una cavidad uterina anormal: se observó una imagen polipoide, con pedículo delgado y mínimo flujo sanguíneo (Figura 5). La muestra sanguínea resultó con concentración de gonadotropina coriónica de 2 mUI/mL (negativa). Después de la valoración integral se decidió efectuar la evacuación uterina, por vía histeroscópica, con resectoscopio sin energía.

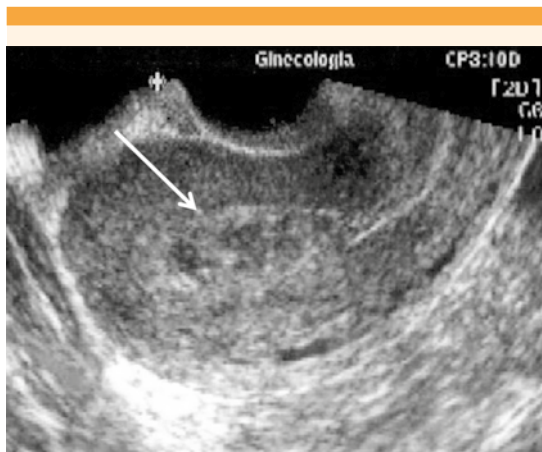


Figura 3. Ultrasonografía que muestra ecos mixtos en la cavidad uterina, compatible con retención de restos ovuloplacentarios (flecha).

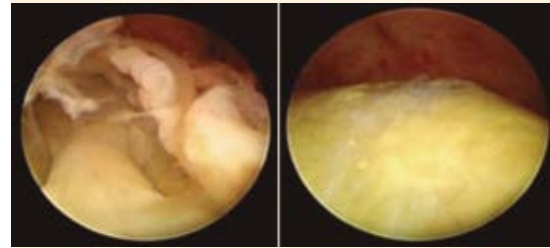


Figura 4. Estudio histeroscópico. Se observa una masa compatible con restos ovuloplacentarios.

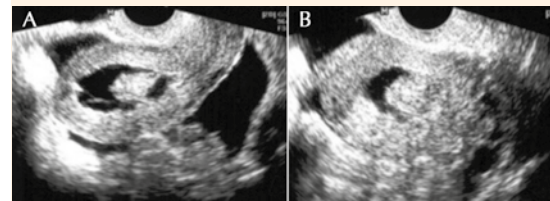


Figura 5. Histerosonografía complementaria a histeroscopia de consultorio. A) Vista longitudinal del útero (se identifican restos placentarios adheridos a la cara posterior, a través de un pedículo) y B) vista transversal del cuerpo uterino.

Se realizó histeroscopia quirúrgica ambulatoria, con resectoscopio Acmi Gyrus SE M3-30^a, sin utilizar energía; con el asa se extrajeron los restos ovuloplacentarios hasta dejar la cavidad uterina virtualmente limpia. El estudio histopatológico reportó restos ovuloplacentarios con marcados cambios por retención, decidua necrótica y hemorrágica, con inflamación subaguda severa (Figura 6).

Puesto que la paciente evolucionó satisfactoriamente durante el posquirúrgico se le dio cita a los 16 días posteriores. La evaluación ultrasonográfica de control no mostró la fístula arteriovenosa uterina (desapareció la imagen en "ovillo"; Figura 7); por tanto, se le otorgó el alta médica por mejoría.

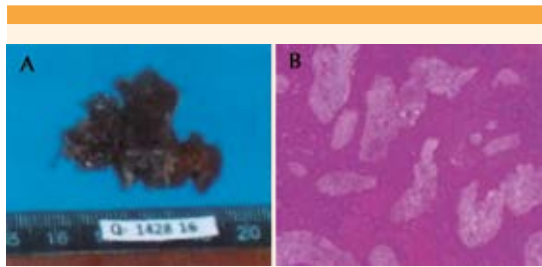


Figura 6. Estudio histopatológico (tejido obtenido de la evacuación). Imagen macroscópica (A) y microscópica (B) del tejido extraído de la cavidad uterina.

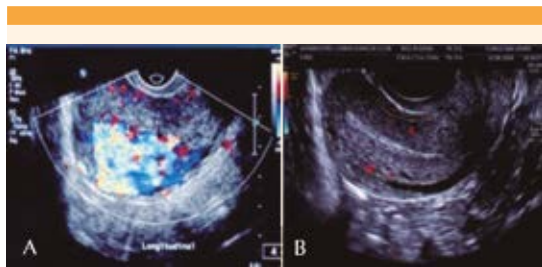


Figura 7. Ultrasonido Doppler. A) Evaluación inicial que muestra imagen en ovillo; y B) Estudio de control (16 días después de la evacuación de los restos ovuloplacentarios).

REFERENCIAS

- Alonso L, Olmedo M, Narbona I, Hijano V. Fístulas arteriovenosas uterinas tras legrado. Manejo histeroscópico. *Prog Obstet Ginecol* 2014;57:126-129.
- Faivre E, Deffieux X, Mrazguia C, Gervaise A, et al. Hysteroscopic management of residual trophoblastic tissue and reproductive outcome: pilot study. *J Minim Invasive Gynecol* 2009;16:487-90.
- Francisco AS, Mola JR, Richard SG. Uterine arteriovenous malformation as a cause of immediate postpartum hemorrhage. *Acta Obstet Gynecol Scand* 1998;77:577-80.
- Debby A, Malinger G, Harow E, Golan A, Glezerman M. Transvaginal ultrasound after first-trimester uterine evacuation reduces the incidence of retained products of conception. *Ultrasound Obstet Gynecol* 2006;27:61-64.
- Vogelzang RL, Nemcek Jr AA, Skrtic Z, Gorrell J, Lurain JR. Uterine arteriovenous malformations: primary treatment with therapeutic embolization. *J Vasc Interv Radiol* 1991;2:517-522.
- Achiron R, Goldenberg M, Lipitz S, et al. Transvaginal duplex Doppler ultrasonography in bleeding patients suspected of having residual trophoblastic tissue. *Obstet Gynecol* 1993;81:507-511.
- Cura M, Martínez N, Cura A, Dalsaso TJ, Elmerhi F. Arteriovenous malformations of the uterus. *Acta Radiol* 2009;50:823-829.
- Zalel Y, Cohen SB, Oren M, Seiden D, et al. Sonohysterography for the diagnosis of residual trophoblastic tissue. *J Ultrasound Med* 2001;20:877-881.
- Alonso L, Olmedo M, Larracochea J, González R. Histeroscopia en el tratamiento de los pólipos placentarios. *Prog Obstet Ginecol*. 2013;56:164-168.
- Sánchez-Usabiaga RA, Romero-Tovar S, Batista-Espinoza A, Hurtado-Amador R. Implementación del diagnóstico de infertilidad en la primera visita al consultorio. *Ginecol Obstet Mex* 2016;84:368-376.
- Yang JJ, Xiang Y, Wan XR, Yang XY. Diagnosis and management of uterine arteriovenous fistulas with massive vaginal bleeding. *Int J Gynaecol Obstet* 2005;89:114-119.
- Aseeja V, Kaur T, Taneja BK, Mittal A. Arterio-venous malformation and retained products of conception: a case report and brief review. *WebmedCentral Obstet Gynaecol* 2011;2:WMC002204.
- Patel S, Potti S, Jaspan D, Dandolu V. Embolization of uterine arteriovenous malformation for treatment of menorrhagia. *Arch Obstet Gynecol* 2009;279:229-232.
- Kelly SM, Belli AM, Campbell S. Arteriovenous malformation of the uterus associated with secondary postpartum hemorrhage. *Ultrasound Obstet Gynecol* 2003;21:502-605.
- Mungen E. Vascular abnormalities of the uterus; have we recently over-diagnosed them? *Ultrasound Obstet Gynecol* 2003;21:529-531.
- Zalel Y, Cohen S, Oren M, Seidman D, Zolti M, et al. Sonohysterography for the Diagnosis of Residual Trophoblastic Tissue. *J Ultrasound Med* 2001;20:877-881.