

## Violencia extrema por maltrato

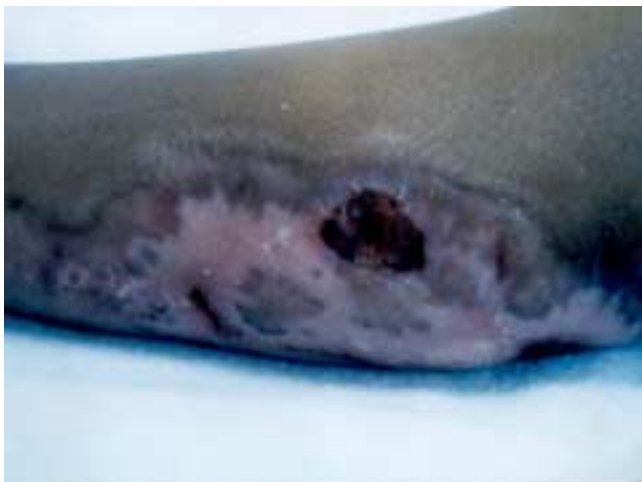Carlos Baeza-Herrera,<sup>a\*</sup> Luis Ángel Sánchez-Fernández,<sup>a</sup> Héctor Sanjuán-Fabián,<sup>a</sup> Jesús Salinas-Montes,<sup>a</sup> Heladio M. Nájera-Garduño<sup>a</sup>

<sup>a</sup>Hospital Pediátrico Moctezuma, México, D.F., México

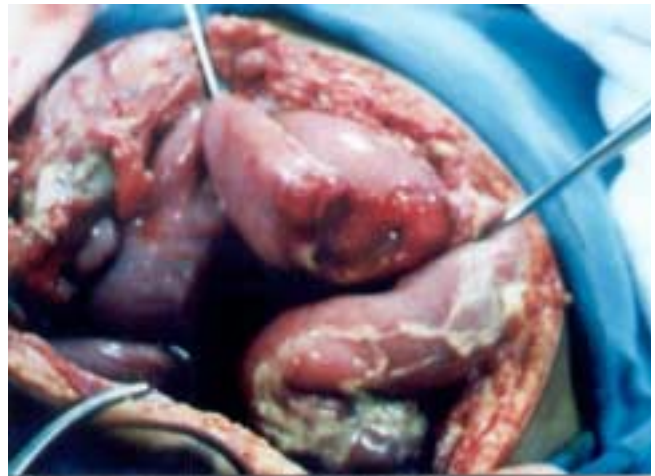### Introducción

#### Resumen de historia clínica

**F**emenino de 2 años de edad que tiene como antecedente el haber sufrido pérdida espontánea del estado de alerta unos días antes de ser llevada a sala de urgencias de nuestro hospital con dolor abdominal y vómito fecaloide. En la exploración física se le encontraron lesiones cutáneas diversas y quemadura de segundo y tercer grado en pierna derecha (Figura 1), así como signos evidentes de abdomen agudo, motivo por el cual fue llevada a sala de operaciones en donde la laparotomía reveló la presencia de sección casi completa de ileon (Figura 2). La evolución en la sala de terapia intensiva fue desfavorable ya que sufrió neumotórax derecho, sepsis, coagulación intravascular diseminada, hemorragia pulmonar sobreviniendo la muerte seis días después de haber sido operada. El tío materno la golpeaba consuetudinariamente.



**Figura 1.** No obstante que la lesión estaba en vías de cicatrizar, se pueden apreciar islotes de tejido cruento que probablemente iban a requerir injertos de piel.



**Figura 2.** Un acercamiento del campo operatorio muestra cómo el impacto atrapó este segmento de ileon contra la columna lumbosacra causándole la sección en casi toda su circunferencia. Los signos de peritonitis son evidentes.

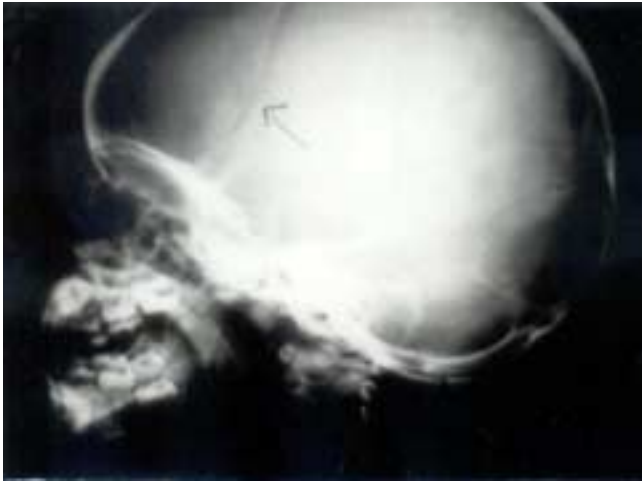
#### Diagnóstico por imagen

Los estudios radiológicos realizados mostraron fractura de cráneo (Figura 3) con gran separación de los bordes óseos, fractura no reciente de ocho arcos costales, contusión pulmonar bilateral, opacidad pélvica total y aire libre subdiafragmático y fractura no reciente del fémur derecho (Figura 4).

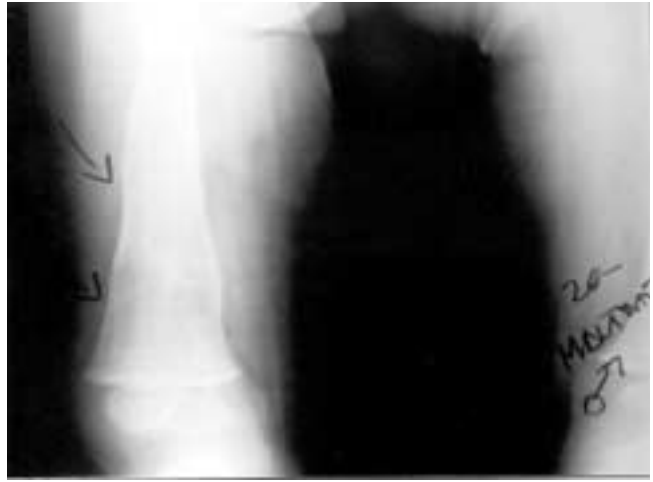#### Correlación clínica

El síndrome del niño maltratado es una enfermedad social en la que las víctimas son los menores y su frecuencia exacta se desconoce. El maltrato al menor como también se conoce, es una condición que se puede repetir cuando un padre tiene como antecedente el haber sido maltratado. No obstante,

\* Correspondencia y solicitud de sobretiros: Dr. Carlos Baeza Herrera, Oriente 158 No. 189 Col. Moctezuma 2ª. Sección Deleg. Venustiano Carranza. C.P. 15500, México, D.F., México. Tel.: 55714057, 55711737



**Figura 3.** Estudio simple de cráneo en posición lateral que revela una gran pérdida de la continuidad ósea de la bóveda.



**Figura 4.** Fractura de fémur al menos tres semanas después de haber sucedido. Puede observarse que la remodelación ósea casi ha finalizado.

mediante programas de prevención terciarios<sup>1</sup> se puede modificar esta manera de perpetuarse; no respeta ideología ni color de piel, y carece de distribución geográfica específica. Se observa en todas las culturas, en pobres y en ricos y sin ser una condición sistémica, no se conoce área del cuerpo humano que no haya sido afectada.<sup>2</sup>

Los mecanismos de producción del maltrato físico son poco intensos de allí que en general el resultado de la agresión sean sólo contusiones, lesiones músculo-esqueléticas y excoriaciones leves, las que dependiendo de su morfología puede inferirse el instrumento usado en la agresión.<sup>3</sup> No obstante lo anterior, se sabe que la severidad de los golpes puede ser mayor y que un solo paciente puede presentar más de una herida que ponga en peligro su vida como el caso del síndrome del niño sacudido,<sup>4</sup> en el que no obstante las pocas manifestaciones de violencia externa, presentan un daño neurológico severo.

La lesión visceral como consecuencia de maltrato es poco frecuente a juzgar por los reportes de la literatura. Probablemente los primeros casos relatados fueron los publicados por McCort y Vaudagna,<sup>5</sup> quienes manejaron diez niños en los cuales hubo lesiones torácicas y abdominales. A este informe le siguió el de Touloukian,<sup>6</sup> quien refiere haber observado hematomas del duodeno, yeyuno y colon, hemoperitoneo y pancreatitis, sección casi completa del yeyuno, y perforación del yeyuno y del duodeno. En 1972 Gornall y cols.,<sup>7</sup> informa-

ron hematomas, sección del colédoco, laceración hepática y yeyunal así como perforación del colon. En nuestro país, la primera serie alusiva fue la publicada por Riojas y Manzano.<sup>8</sup>

El caso que presentamos es el ejemplo de la violencia extrema en su máxima expresión, ya que de las lesiones que provocó la agresión criminal, cada una por separado pudo haberle causado la muerte. De acuerdo con nuestra experiencia este es el primer caso en el que el cráneo, tórax, abdomen y extremidades han sido golpeados con tal crueldad.

## Referencias.

1. **Loredo AA, Cerezo AC, Corchado SCH.** Neurobiología del niño maltratado: enfoque básico para el siglo XXI, En; Loredo M. Maltrato en niños y adolescentes. Editores de Textos Mexicanos. México D.F. 2004.
2. **Baeza CH, Ortiz Az, Osorio ACD et al.** Enfermedad quirúrgica por abuso. En: Loredo AA. Maltrato en niños y adolescentes. Editores de Textos Mexicanos. México, D.F. 2004;120-142.
3. **Loredo AA, Trejo HJ, Bustos W.** Maltrato al menor. Consideraciones clínicas sobre el maltrato físico agresión sexual y privación emocional. *Gac Med Mex* 1999;135:611-620.
4. **Yamín GB, Castro MMM.** Síndrome del niño sacudido. En: Loredo AA. Maltrato en el niño. McGraw Hill-Interamericana, México D.F 2001.
5. **McCort J, Vaudagna J.** Visceral injuries in battered children. *Radiology* 1964;82:424-428.
6. **Touloukian JR.** abdominal visceral injuries in battered children. *Pediatrics* 1968;42:642-646.
7. **Gomall P, Ahmed S, Jolleys A, Cohen SJ.** Intra-abdominal injuries in the battered baby syndrome. *Arch Dis Child* 1972;47: 211-214.
8. **Riojas DU, Manzano SC.** Aspectos radiológicos en el síndrome del niño maltratado. *Jornada Pediátrica IMSS* 1968;69:70-73.