

## Pancreatectomía proximal en nesidioblastosis

Luis Javier Flores-Alvarado,\* Sergio Sánchez Enríquez,\* Abraham Zepeda Moreno,\* Sergio Alberto Ramírez-García,\* ,\*\*\* Miriam Ruth Bueno-Topete,\*\* Mónica Ayub-Ayala,\*\*\*\* Lucía del Sagrario Vázquez-López,\* Antonio Gallardo-Meza,\*\*\*\*\* Patricia Nuño-Moreno,\*\*\*\*\* César Enrique Gaspar-Barba\*

### Resumen

*En 1938 Laidlaw acuñó el término de nesidioblastosis refiriéndose a una neodiferenciación de los islotes de Langerhans, originada del epitelio de los conductos pancreáticos.*

*Se presenta un caso clínico de un niño de 19 meses de edad, con convulsiones secundarias a hipoglucemia intratable. Se diagnosticó hiperinsulinismo con base en criterios clínicos y bioquímicos. Los hallazgos histopatológicos del páncreas mostraron la presencia de racimos de islotes de células  $\beta$  por todo el tejido acinar localizados en cabeza y un tercio proximal del cuerpo. Se realizó el diagnóstico de nesidioblastosis y para su tratamiento se practicó pancreatectomía proximal (60%), con una pancreático yeyunostomía distal (Y en Roux). Después del tratamiento, el paciente tuvo normalización de los niveles séricos de glucosa y de insulina.*

*Se concluye que este procedimiento resultó efectivo al revertir la hipoglucemia, por lo que constituye el primer tratamiento alternativo al método convencional.*

**Palabras clave:** Hiperinsulinismo, hipoglucemia, nesidioblastosis, pancreatectomía proximal, tratamiento quirúrgico

### Summary

*A 19 month-old child who presented seizures secondary to intractable hypoglycemia, fulfilling the clinical and biochemical criteria for hyperinsulinism was studied. Histopathological findings of the pancreas showed the presence of small clusters of  $\beta$  cell islets throughout acinar tissue near ducts, in both the head and the proximal third of the body. Proximal pancreatectomy (60%) and distal pancreatic-jejunostomy (Roux-in-Y) were performed. This procedure was effective in reverting hypoglycemia and constitutes the first successful alternative treatment.*

**Key words:** Hyperinsulinism, hypoglycemia, nesidioblastosis, proximal pancreatectomy, surgical-treatment

### Introducción

En 1938 Laidlaw acuñó el término nesidioblastosis para referirse a una neodiferenciación de los islotes de Langerhans, originada del epitelio de los conductos pancreáticos.<sup>1-2</sup> La nesidioblastosis se manifiesta clínicamente por convulsiones, daño psicomotor, cianosis y disminución de la ingesta alimenticia. El principal criterio diagnóstico es un incremento en la demanda de carbohidratos (15 mg/kg/min), con niveles de

insulina sérica mayores de 10  $\mu$ U/mL y una proporción insulina/glucosa mayor a 0.3, ausencia de cetoácidos urinarios e hipoglucemia persistente.<sup>1,3</sup> Histopatológicamente se caracteriza por la presencia de pequeños paquetes de 2-25 islotes de células  $\beta$ , dispersos por todo el tejido acinar y separados por islotes Langerhans normales.<sup>4-5</sup> Taguchi y Goces clasificaron a la nesidioblastosis en dos tipos principales: focal (localizada en el cuerpo, cola o cabeza) y difusa.<sup>6-8</sup>

\*Laboratorio de Bioquímica, Departamento de Fisiología, Centro Universitario de Ciencias de la Salud, Universidad de Guadalajara.

\*\*Instituto de Biología Molecular y Terapia Génica del Centro Universitario de Ciencias de la Salud, Universidad de Guadalajara.

\*\*\*División de Genética del Instituto de Enfermedades Crónicas Degenerativas del Centro Universitario de Ciencias de la Salud, Universidad de Guadalajara.

\*\*\*\*Departamento de Biología Celular y Molecular del Centro Universitario de Ciencias Biológicas y Agropecuarias, Universidad de Guadalajara.

\*\*\*\*\*División de Cirugía pediátrica del Hospital General de Occidente, Guadalajara Jalisco.

\*\*\*\*\*Departamento de Anatomía Patológica, Hospital de Especialidades, Centro Médico Nacional de Occidente, IMSS.

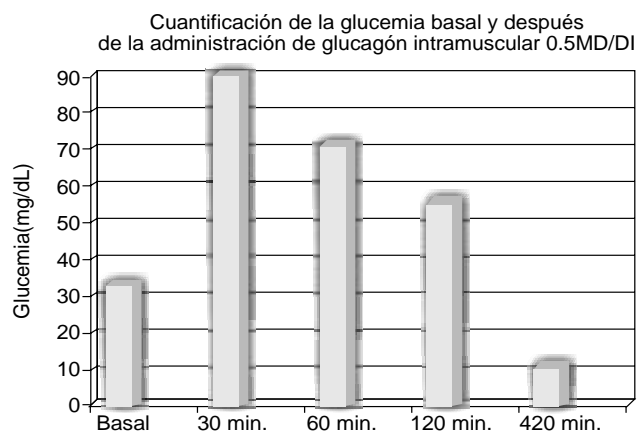
Correspondencia y solicitud de sobretiros: Dr. Luis Javier Flores Alvarado. Sierra Mojada 950, Edificio P, planta baja, Colonia Independencia, 44340 Guadalajara, Jalisco, Tel./fax 3618 3754. Dirección electrónica: drljfiores@hotmail.com

## Caso clínico

Se presenta el caso de un niño de 19 meses de edad, originario de Villa de Purificación, Jalisco, México, producto del octavo embarazo, quien presentó un curso normal, con parto eutócico y padres no consanguíneos. El cuadro se inicia con convulsiones tónico-clónicas de duración variable y predominio diurno desde los cinco meses de edad, sin algún factor predisponente o precipitante demostrable. A la fecha, el paciente cuenta con 14 meses de evolución de su padecimiento caracterizado por crisis convulsivas tónico-clónicas y retraso en el desarrollo psicomotor. El examen neurológico y el test de Denver demuestran un desarrollo correspondiente a un niño de cuatro meses de edad, se realizaron exámenes laboratoriales encontrándose glucosa sérica de 25 mg/dL, mientras que la concentración de insulina fue de 25 mU/mL (normal <10), lo que sugirió al hiperinsulinismo como etiología primaria de la hipoglucemia y el cuadro clínico. Se administró solución de glucosa 10%, a dosis de 150 mL/kg/24 horas, lográndose estabilizar la glucemia entre 100-130 mg/dL, sin embargo, estos valores disminuyeron hasta 34 mg/dL 180 minutos después de suspendida la infusión. Otros datos de laboratorio indicaron que los niveles base de insulina (8  $\mu$ U/mL) y glucosa sérica (24 mg/dL), se incrementaron 60 minutos después de la administración oral de glucosa (1.75 g/kg de peso) hasta un valor máximo de glucosa de 54 mg/dL con un nivel de insulina sérica de 14.8  $\mu$ U/mL. A pesar de haber administrado glucosa oral, a los 120 minutos la glucemia descendió a 47 mg/dL, mientras que, la insulina sérica se incrementó hasta un valor de 41.3 mU/mL (Cuadro I). Se realizó una prueba de estimulación con glucagón intramuscular (laboratorios Lilly) a dosis de 0.5 mg/kg de peso corporal, con lo cual se incrementó la glucemia basal de 33 mg/dL hasta un valor máximo de 90 mg/dL a los 30 minutos, para luego descender a partir de los 60 minutos, registrándose cifras de glucemia de 55 mg/dL a los 120 minutos, presentando convulsiones a los 420 minutos con un nivel de glucemia menor a 10 mg/dL (Figura 1). La concentración de ácido láctico se mantuvo dentro de los límites normales (9-16 mg/dL) aun a las 2 horas postprandiales. A pesar de la hipoglucemia registrada, los cuerpos cetónicos en sangre resultaron negativos durante el ayuno y los ácidos grasos se encontraron dentro de los límites normales (0.45 mMol/L). Por último, la determinación de péptido C fue de 3.4 ng/mL (normal hasta

4) pero con una glucemia de 25 mg/dL. En el cuadro II se muestran los diferentes parámetros de laboratorio evaluados bajo condiciones de ayuno y a las dos horas postprandiales.

Debido a la pobre respuesta encontrada con el tratamiento médico instalado se decidió realizar una exploración de la cavidad abdominal a través de una incisión epigástrica vertical. Se expuso el páncreas a través del epiplón y se practicó una biopsia transoperatoria que mostró cambios en el patrón de distribución de las células  $\beta$ , lo cual es compatible con nesidioblastosis. Sin embargo, la consistencia de la cabeza del páncreas indicó la posibilidad de un adenoma, lo que causó controversia, ya que se sabe que en el caso de un adenoma el tratamiento consiste en la extirpación del mismo, mientras que en la nesidioblastosis el tratamiento quirúrgico consiste en extirpar 80-90% distal del órgano. Con base a que la posibilidad de un adenoma en el niño es casi nula,<sup>2</sup> que la causa más frecuente de hipoglucemia infantil es la nesidioblastosis y a que los principales hallazgos patológicos se encontraron en la cabeza pancreática, se decidió extirparla junto con el tercio proximal del cuerpo del páncreas adyacente a la unión colédoco-duodenal. Se realizó pancreatectomía proximal (60%) y distal con pancreato-yeyunostomía (Y en Roux). La biopsia de tejido pancreático se colocó en una solución amortiguadora de fosfatos a pH 7.4 y formol a 10%, se realizaron cortes histológicos y se tiñeron con hematoxilina-leosina o Grimelius.



**Figura 1.** Cambios en la glucemia, antes y después de la administración I.M. de glucagón. A los 420' se presentaron crisis convulsivas.

**Cuadro I. Prueba de tolerancia oral a la glucosa (1.75g/kg de peso)**

Muestra	Glucosa N=70 110 mg/dL	Lactato n = 9- 16 mf/dl	Insulina $\mu$ U/mL	I:G n = 0.3	Cuerpos cetónicos
Basal	24	12.3	8.1	0.34	(-)
60'	54	14.3	14.8	0.27	(-)
120'	47	11.8	41.3	0.88	(-)
180'	29	14.8	8.8	0.3	(-)

n = valores normales

I:G: = Proporción insulina:glucosa

(-) = valores negativos

**Cuadro II. Resultados de los exámenes de laboratorio realizados en el paciente durante el ayuno y dos horas postprandial**

	Ayuno (8 horas)	Postprandial (2 horas)	Valores normales
Glucosa (Mg/dL)	25	55	70-110
Cuerpos cetónicos	(-)	(-)	(-)
Ácido úrico (mg/dL)	3.5	ND	2-6
Ácido láctico (mg/dL)	12.5	13.7	9-16
AST (U/L)	25	ND	4-40
ALT (U/L)	17	ND	0.45-0.9
Insulina ( $\mu$ U/mL)	8.1	40	<10
Péptico C (ng/dL)	3.8	nd	4

ND = No determinado

AST = Amino transferasa de aspartato

(-) = Valores negativos

ALT = Amino transferasa de alanina

## Discusión

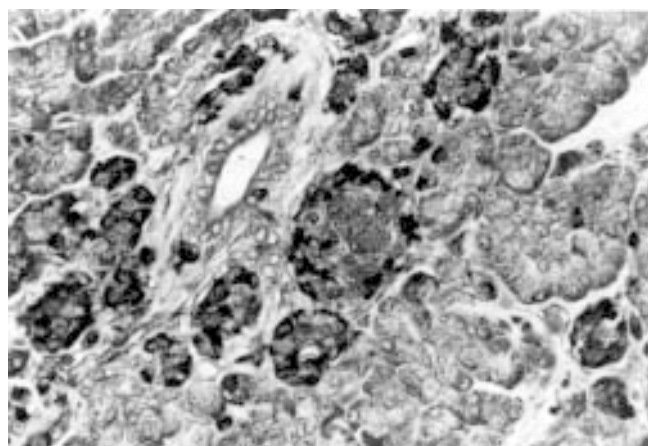
El presente caso cumple con los criterios necesarios para el diagnóstico de hiperinsulinismo, como son incremento en la demanda de carbohidratos, respuesta anormal a la prueba de tolerancia oral a la glucosa, hipoglucemia refractaria a terapia dietética, disminución en la producción de cetoácidos aun en situaciones de hipoglucemia persistente e incremento en la proporción insulina/glucosa (I/G = 0.88 comparado con el normal de 0.3).

Inicialmente se pensó en la posibilidad de una disminución en la oxidación de ácidos grasos como etiología que explicara la alta demanda de carbohidratos, sin embargo, ésta se descartó al encontrar valores normales de ácidos grasos<sup>9</sup> y la respuesta del paciente a la prueba de tolerancia oral a la glucosa fue característica de un exceso en la producción de insulina con hipoglucemia a los 180 minutos.

Los valores de insulina en el paciente no fueron muy elevados, porque algunas determinaciones de insulina durante el ayuno fueron normales, incluso durante la carga oral de glucosa no superaron las 40  $\mu$ U/mL; aunque, la relación insulina/glucosa fue cercana a la unidad lo cual está muy por arriba de los valores normales. Los niveles de ácido láctico fueron normales en todas las mediciones, lo que descartó hipoglucemia por disminución en la producción hepática de glucosa. La respuesta hiperglucemiante posterior a la administración intramuscular de glucagón fue normal, lo que descartó la posibilidad de una enfermedad por atesoramiento de glucógeno; por el contrario, la presencia de convulsiones 420 minutos después de administrar el glucagón apoyó el diagnóstico de hiperinsulinismo. En este caso, la determinación cuantitativa de ácidos grasos descartó un defecto en la  $\beta$  oxidación de los mismos y apoyó el diagnóstico de hiperinsulinismo. Finalmente, el estudio histopatológico eliminó la posibilidad de un adenoma pancreático y demostró el diagnóstico de nesidioblastosis. Todos los defectos de maduración en los islotes de Langerhans como la hiperplasia de células  $\beta$ , adenomas pancreáticos y nesidioblastosis presentan hipoglucemia refractaria al tratamiento médico y dietético, por lo cual el tratamiento es quirúrgico.

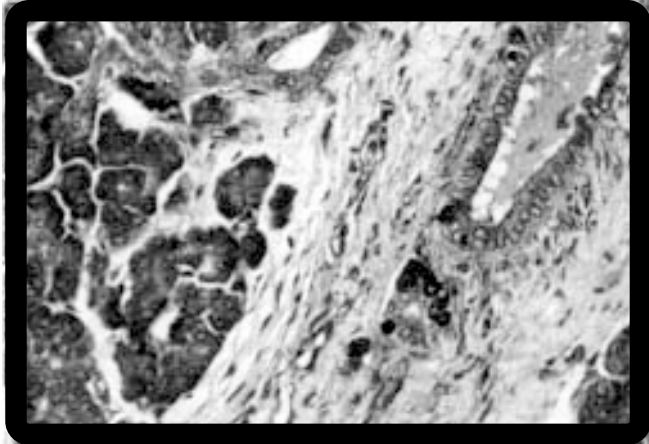
La evaluación patológica del páncreas se realizó en la cabeza y el tercio proximal del cuerpo observándose un proceso generalizado de islotes celulares alrededor de los conductos pancreáticos sin hiperplasia de los mismos, lo que confirma el diagnóstico de nesidioblastosis focal (Figura 2). Cabe mencionar que sólo se cuenta con una biopsia transoperatoria del cuerpo del páncreas, la cual fue reportada como normal por el patólogo (datos no mostrados).

Se debe tomar en cuenta que el tratamiento oportuno de la nesidioblastosis es fundamental para prevenir el daño cerebral secundario a las crisis convulsivas durante la hipoglucemia. Existen diferentes criterios acerca del tipo de tratamiento en la nesidioblastosis, ya que algunos autores sugieren la pancreatectomía parcial y otros la total.<sup>9-10</sup> Debido a que la resección de 80% del páncreas no ha tenido éxito para revertir la hipoglucemia sintomática,<sup>11-13</sup> varios autores consideran que debe researse hasta 95 % del páncreas (sólo dejando un fragmento de la cabeza). De cualquier manera, estos procedi-



**Figura 2.** Biopsia pancreática con tinción de Grimelius. Se observan pequeños paquetes de islotes de células separados de islotes de Langerhans normales y células aisladas intercaladas entre los ductos 45x.

mientos pueden conducir a la insulinodependencia del paciente.<sup>14</sup> En este caso la resección fue sólo de 60% del páncreas en su región proximal y con reconstrucción en Y de Roux. Estamos convencidos de que los datos bioquímicos y los hallazgos patológicos encontrados sostienen fuertemente el diagnóstico de nesidioblastosis (Figura 3).



**Figura 3.** Biopsia pancreática con tinción de Grimelius. Muestra islotes de células alrededor del epitelio ductal 45x.

El paciente fue visto en la consulta cuatro meses después de la intervención quirúrgica, tiempo durante el cual no se registraron síntomas de hipoglucemia y por el contrario sí se observó un incremento en el desarrollo psicomotor correspondiente a un niño de 9-10 meses de edad. Desafortunadamente y a pesar de que se logró corregir la glucemia es muy probable que el paciente desarrolle secuelas en virtud de las frecuentes crisis convulsivas presentadas durante 12 meses. Con base a los resultados podemos afirmar que el tratamiento fue exitoso, porque logró revertir la hipoglucemia y mejorar el desarrollo psicomotor de manera importante. A nuestro juicio este es el primer caso exitoso de tratamiento de la nesidioblastosis con el procedimiento mencionado. Sin embargo, cada paciente con diagnóstico de nesidioblastosis debe ser valorado individualmente a fin de tomar la mejor decisión terapéutica, que a la fecha actual sólo es quirúrgica. Estamos conscientes de que la aceptación de este tratamiento en otros casos dependerá sobre todo del estudio pre y transoperatorio realizado en un número mayor de pacientes y de la localización principal del proceso patológico, porque el procedimiento realizado por nosotros presenta el inconveniente de mayor riesgo de morbilidad transoperatoria y en el posoperatorio inmediato. Sin embargo, habría que sopesar ¿qué es mejor para el

paciente?; realizar la pancreatectomía distal de 80% que tiene una tasa elevada de recidivas,<sup>11-13</sup> pancreatectomía distal de 95% que puede ocasionar diabetes mellitus insulina-dependiente e insuficiencia del páncreas exocrino<sup>14</sup> o pancreatectomía proximal que es técnicamente más difícil y tiene mayor morbilidad trans y posquirúrgica con poca probabilidad de recidiva, debido a que en la mayoría de los pacientes con nesidioblastosis los islotes anormales se localizan en la cabeza del páncreas.<sup>7</sup>

En nuestro paciente el tratamiento resultó exitoso sin presentarse recidivas a los cuatro meses de efectuada la intervención quirúrgica, aunque será necesario continuar el seguimiento del mismo a mediano y largo plazo. Sin embargo, nos sentimos optimistas con este tratamiento, por el control glucémico obtenido y la recuperación neurológica asombrosa del paciente.

En conclusión, recomendamos la pancreatectomía proximal Y en Roux en aquellos pacientes que presenten nesidioblastosis principalmente en la cabeza del páncreas.

## Referencias

1. Mchenry C, Newell K, Chejfec G, Barbato A, Lawrence AM, Brooks M, Emanuele MA, Paloyan E. Adult nesidioblastosis: An unusual cause of fasting hypoglycemia. *Am Surg* 1989;55:336.
2. Witteles RM, Straus FH, Sugg SL, Koka MR, Costa EA, Kaplan EL. Adult-onset nesidioblastosis causing hypoglycemia: An important clinical entity and continuing treatment dilemma. *Arch Surg* 2001;136(6).
3. Wilberg B, Muller E. Surgery for nesidioblastosis indications, treatment and results. *Prog Pediatr Surg* 1992;26:76.
4. Dahms BB, Landing BH, Blaskovics M, Roe TF. Nesidioblastosis and other islet cell abnormalities in hyperinsulinemia hypoglycemia of childhood. *Hum Pathol* 1980; 11: 641.
5. Yakovac WC, Baker L, Hummeler K. Beta cell nesidioblastosis in idiopathic hypoglycemia in infancy. *J Pediatr* 1971;79:226.
6. Taguchi T, Suita S, Hirose R. Histological classification of nesidioblastosis: Efficacy of study immunohistochemical of neuron specific enolase. *J Pediatr Surg* 1991;26:770.
7. Goossens A, Gepts W, Saudubray JM, Bonnefont JP, Nihoul F, Heitz PU, Kloppel G. Diffuse and focal nesidioblastosis. A clinicopathological study of 24 patients with persistent neonatal hyperinsulinemic hypoglycemia. *Am J Surg Pathol* 1989;13:766.
8. Stanley CA, Thornton PS, Ganguly A, MacMullen C, Underwood P, Bathia P, Steinkrauss L, Wanner L, Kaye R, Ruchell E, Suchi M, Adzick S. Preoperative evaluation of infants with focal or diffuse congenital hyperinsulinism by intravenous acute insulin response test and selective pancreatic arterial calcium stimulation. *J Clin Endocrinol Metab* 2004;89:288-296.
9. Brelie TC and Sorenson RL. Nutrient and hormonal regulation of glucose stimulated insulin secretion in isolated rat pancreas. *Endocrinology* 1989;123:1582.
10. Vane DW, Grosfeld JL, West KW, Rescoria FJ. Pancreatic disorders in infancy and childhood: experience with 92 cases. *J Pediatr Surg* 1988; 24:771.
11. Dorman P, Mengel W, Splieth J. Total pancreatectomy in a case of nesidioblastosis due to persistent hyperinsulinism following subtotal pancreatectomy. *Prog Pediatr Surg* 1991;26:92.
12. Dobroscheke J, Linder R, Otten A. Surgical treatment of nesidioblastosis in childhood. *Prog Pediatr Surg* 1991;26:84.
13. Kaminski W, Pronicka E, Gruszczynska B, Husein N, Kalicinski A, Prokurat A. The surgical approach to hyperinsulinism and hypoglycemia in children. *Mater Med Pol* 1990;22:97.
14. Fong TL, Warner NE, Kumar D. Pancreatic nesidioblastosis in adults. *Diabetes Care* 1989;12:108.