

## Laserterapia en cirugía ortognática

Takao Kimura-Fujikami,\* Ma.Lourdes Cabrera-Muñoz,\*\* Alejandro Del Valle-Espinoza\*\*\*

Recepción: 15 de julio de 2004

aceptación: 19 de julio de 2004

### Resumen

*Se describen los resultados de un estudio clínico observacional sobre laserterapia en la fase postoperatoria de 26 pacientes sometidos a reducción de prognatismo mandibular con osteotomía sagital bilateral de rama ascendente (OSBMKS). Todos los procedimientos de cirugía ortognática fueron realizados de enero a diciembre de 2002, en el Servicio de Cirugía Maxilofacial del CMN SXXI del IMSS aplicando en el lado derecho de la región intervenida hasta 10 sesiones de láser diódico, siendo el izquierdo el lado control, observando mejoría en disminución del dolor y del cuadro inflamatorio agudo en relación a los pacientes a quienes no se aplicó esta terapia. Se evaluaron los resultados con medición clínica del edema postoperatorio a las 24 horas, 72 horas, 8 días, 15 días y se verificaron los cambios histológicos y radiográficos ocurridos en el proceso de cicatrización ósea a los 30 días, 6 y 8 semanas posterior a la cirugía ortognática.*

**Palabras clave:** Láser diódico, cirugía ortognática, prognatismo mandibular

### Introducción

Los procedimientos de cirugía ortognática suelen producir variadas complicaciones y periodos postoperatorios tórpidos, con cuadros inflamatorios y dolor agudo consecuente a las fracturas quirúrgicas practicadas y la extensión de las incisiones en la mucosa bucal que se caracteriza por la alta sensibilidad al ser lesionadas múltiples ramas nerviosas que inervan la cavidad bucal.

Es común que el traumatismo quirúrgico de las osteotomías maxilares, el manejo inadecuado de los tejidos blandos y el tiempo quirúrgico prolongado sean las causas de edemas faciales agudos, hematomas y equimosis extensas de la región bucal y cervical en el postoperatorio que impli-

### Summary

*This study describes the prevalence of patients with dentofacial deformities attended in the Maxillofacial Surgery Department of Hospital de Especialidades del Centro Médico Nacional Siglo XXI of the IMSS, during January to December 2002. Twenty-six patients received postoperative laser therapy in the right area of the mandible ramus, after bilateral sagittal modified osteotomy (BSMKSO). The results with laser therapy showed less pain and edema in comparison other patients without this therapy. The results were carried out after 24 hours, 3 days, 8 days and 15 days, and after 10 treatments of laser therapy. The X-Ray and biopsy showed bone healing 30 days, six and eight weeks after orthognatic surgery procedures.*

**Key words:** Diodic Laser, orthognatic surgery, prognathism

can trastornos funcionales de la deglución e inclusive respiratorios y en ocasiones pueden provocar serios problemas que afectan la integridad del paciente.

En la literatura están ampliamente informadas estas complicaciones, principalmente en la década del ochenta,<sup>1</sup> debido a la falta de experiencia en las técnicas intraorales de osteotomías, y actualmente éstas aún prevalecen en aquellos cirujanos que carecen de experiencia en la corrección de las deformidades dentofaciales.

Se han realizado avances con la tecnología de punta con nuevos materiales, investigaciones de campo y técnicas operatorias innovadoras, con el fin de dar un excelente servicio, reduciendo el dolor y hacerlo imperceptible para brindar así una mejor calidad de la atención médica.<sup>2</sup>

\* Jefe de Servicio de Cirugía Maxilofacial. H.E. CMN S-XXI. IMSS.

\*\* Jefe de Servicio de Anatomía Patológica. HE CMN Siglo XXI IMSS.

\*\*\* Adscrito de Servicio de Cirugía Maxilofacial HE CMN SXXI IMSS.

Correspondencia y solicitud de sobretiros: Servicio de Cirugía Maxilofacial. H.E. CMN S-XXI. IMSS.

Por tal motivo se han diseñado métodos alternos para contrarrestar los cuadros de dolor e inflamación implementando la terapia láser,<sup>3</sup> para reducir estos efectos perniciosos al aumentar la reacción leucocitaria con activación de sistemas de inmunocompensación de defensa o lograr efectos terapéuticos en la regeneración tisular<sup>4</sup> y cicatrización ósea en cirugía ortognática como se pretende en este estudio de investigación clínica.

El uso del láser quirúrgico<sup>5</sup> ha permitido también su efectividad con el CO<sub>2</sub> láser en la cirugía de rejuvenecimiento facial,<sup>6</sup> en resección de cáncer oral<sup>7</sup> en estadio I, o bien en la artroscopia temporomandibular,<sup>8</sup> reumatología,<sup>9</sup> traumatología y ortopedia maxilar<sup>10</sup> y neurología,<sup>11</sup> entre otros múltiples procedimientos.<sup>17</sup>

En 1960, el primero en observar el efecto del láser fue Maiman<sup>12</sup> con un cristal de rubí excitado por destellos cortos e intensos de luz. El cristal de rubí sintético poseía simetría cilíndrica y sus dos cámaras se recubrieron con depósitos de plata para incrementar su poder reflector y constituirlos así en los extremos de una cavidad resonante.

Este primer experimento lo amplió R.J Collins y sus colaboradores, quienes probaron la coherencia y direccionalidad de la radiación emitida por el láser Patel en 1964 usó el primer CO<sub>2</sub> láser. El primer investigador que utilizó el Láser en cirugía fue Yahr en 1966 y Jako en cirugía oral y maxilofacial. en 1967.

El propósito de este trabajo es dar a conocer nuestra experiencia de láser terapia en los pacientes atendidos de cirugía ortognática en el servicio de Cirugía Maxilofacial del Hospital de Especialidades del Centro Médico Nacional Siglo XXI, del IMSS. y las posibilidades de otorgar una mejor calidad de atención postoperatoria, al reducir el tiempo de la reacción inflamatoria, el dolor, así como mejorar el proceso de la cicatrización ósea de los maxilares, lo que disminuye el periodo de incapacidad física y la incorporación del paciente a su actividad laboral en menor tiempo posible. Para conocer la eficacia del uso de un sistema láser diódico de mediana potencia para disminuir el dolor e inflamación y valorar la calidad de la cicatrización ósea en pacientes que son sometidos a cirugías de reducción de prognatismo mandibular, mediante técnica de osteotomía sagital bilateral modificado,<sup>13</sup> en el Hospital de Especialidades del Centro Médico Nacional Siglo XXI del IMSS, en esta ciudad de México se realizó el presente estudio.

## Material y métodos

De enero a diciembre de 2002 se practicó cirugía maxilofacial bajo anestesia general balanceada en 65 pacientes para la reducción de prognatismo mandibular, utilizando la técnica sagital y modificada (OSBMKS) de rama ascendente en forma bilateral (130 osteotomías) con material de osteosíntesis de alambre quirúrgico de acero

inoxidable maleable # .016 (Dentaurum). Los procedimientos quirúrgicos fueron realizados sin complicaciones por un mismo cirujano.

En 26 de estos pacientes en la fase postoperatoria en el lado derecho mandibular, se usó un sistema láser diódico de mediana potencia a 904 nm, (Lasertech: Nova II), para aplicar terapia láser en periodo secuencial hasta 10 sesiones durante 4 minutos.

Para evaluar los parámetros de la reacción inflamatoria, disminución de dolor, y calidad de la cicatrización ósea se utilizó uno de los siguientes métodos: Edema postoperatorio. Se realizó una medición con cinta métrica de la zona de tragus a la comisura bucal y de ésta al ángulo de la mandíbula (gonion) verificando así, los cambios clínicos ocurridos en ambos lados y en forma secuencial desde las 24 horas iniciales hasta los 30 días.

Disminución de dolor postoperatorio.

Se seleccionó una muestra de cinco pacientes para la toma de biopsia de hueso y el retiro del material de osteosíntesis para conocer los cambios histológicos y radiográficos producidos por el láser terapéutico diódico aplicado en el lado derecho de la región intervenida, dejando el lado izquierdo como control. A las 4 a 8 semanas, las muestras del hueso se identificaron previamente y se enviaron para estudio histopatológico en forma cegada para el patólogo sin referir el tiempo de evolución ni lateralidad, fijadas en formol amortiguado al 10%. Posterior a la fijación el hueso fue descalcificado y procesado en forma habitual e incluido en parafina. Cortes de 6 micras fueron teñidos con hematoxilina y eosina y tricrómico de Masson.

## Análisis de resultados

El presente estudio observación clínica, tuvo como fin primordial el conocer los procesos de inflamación y reparación de los tejidos bucales y del hueso ocurridos posterior a terapia láser en 26 pacientes que fueron sometidos a reducción quirúrgica del prognatismo mandibular, mediante la técnica sagital de rama ascendente en forma bilateral con abordaje intraoral utilizando como material de osteosíntesis alambre maleable de acero inoxidable calibre .016 ("Dentaurum") para unir los fragmentos óseos en las fracturas quirúrgicas.

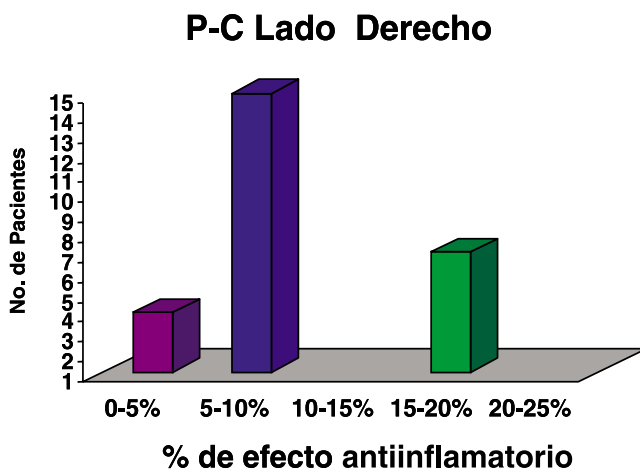
Una simple medición periodo en que se retiró la fijación intermaxilar y a los 60 días de evolución, cuando se consideró la consolidación ósea primaria de las osteotomías practicadas.

Ninguno de los pacientes recibió transfusión de sangre total, sino exclusivamente las soluciones parenterales para mantener el equilibrio electrolítico, siendo la mínima pérdida de sangre de 200 ml, hasta 400 ml. El tiempo quirúrgico de cada procedimiento no excedió más de una hora y en todos los casos se les aplicó la fijación intermaxilar entre las 12 y

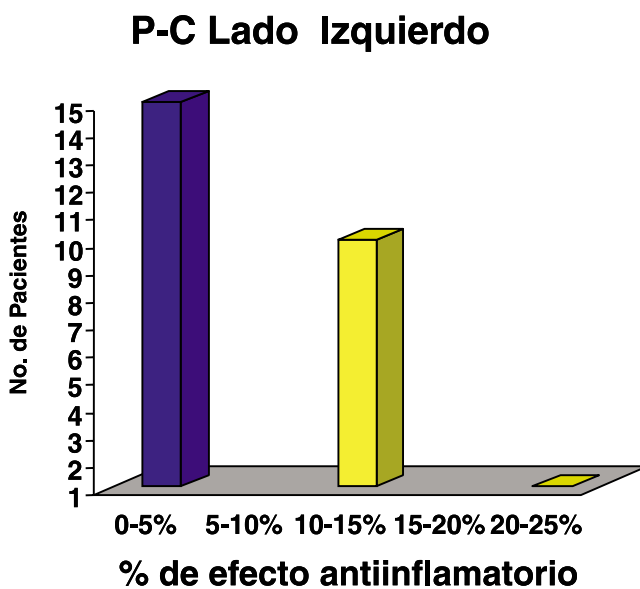
24 horas postoperatorias para otorgar la estabilidad en la oclusión dental y de la dinámica muscular masticatoria.

El edema postoperatorio fue medido en todas las sesiones de aplicación de terapia láser comparando y registrando los datos de uno y otro lado. (Cuadro I).

En la muestra total de 26 pacientes, 15 de ellos resultaron con un efecto anti-inflamatorio de 5 a 10 % en las medidas correspondientes del área preauricular (tragus) a la comisura bucal (P-C) entre la primera y segunda medición. (Gráfica 1). Así mismo en la medición del ángulo mandibular, 11 pacientes resultaron con 15 al 20% de efecto antiinflamatorio, comparativo entre la primera medida inicial y la final. (Gráfica 3).

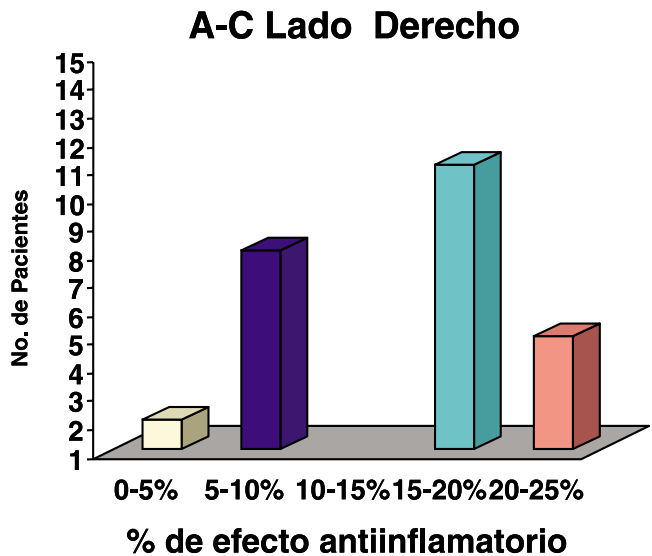


Gráfica 1. Muestra total de 26 pacientes en la que 15 de ellos presentaron 5-10% de efecto antiinflamatorio en la comparativa entre la primera y segunda medición.

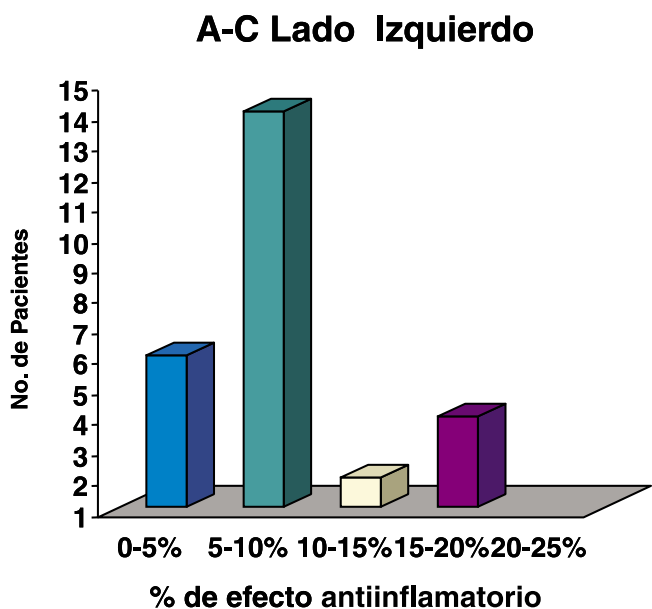


Gráfica 2. Del total de 26 pacientes, en la que se muestran 15 pacientes con un porcentaje de efecto antiinflamatorio en la comparativa entre la primera y segunda medición del 5-10%.

En cambio, en el lado izquierdo que no recibió terapia láser, 14 pacientes presentaron de 1 a 5% de efecto antiinflamatorio, con respecto a las dos mediciones obtenidas en diferentes tiempos. (Gráficas 2 y 4).



Gráfica 3. Muestra de 26 pacientes de los cuales 11 presentaron de 15 a 20% de efecto antiinflamatorio registrado entre la primera medición y la segunda.



Gráfica 4. Del total de 26 pacientes en la que 14 pacientes presentaron sólo de 5 a 10% de efecto antiinflamatorio con respecto a las dos mediciones obtenidas en diferentes tiempos.

**Cuadro I. Relación de 26 pacientes que fueron sometidos a cirugía ortognática mandibular con OSBMKS y se les aplicó laserterapia**

Nº	Fecha	Dr. Año	Cédula	Edad	DX. sexo	TQx	Tx	Lado Laser	No	P-C	A-C Mm	Infl Mm	Dol	Dx	D Rx
x	2002									Inc. Final	Inc. Final				H
1	30 01	BD	1774578031	18 F	PM-1	OSBOD	SI	D	8	11-10 12-12	13-10 13-11	- XX	- X	- -	- -
2	20 02	TK	2800820997	19 M	SLPH: PM3-4	OSBMKS	SI	D	10	11-10 13-13	12-10 12-11	- XX	- X	- -	- -
3	14 03	TK	8371540140	18 M	SLPHB PMI.	OSubap I	SI	D	10	11-10 12-12	13-10 13-11	- XX	- -	- -	- -
4	20 03	TK	8901752492	41 F	PM1	OSBMKS	SI	D	10	12-10 13-12	11-10 14-12	- XX	- X	- -	- -
5	11 04	TK	0137540539	21 M	PM1	OSBMKS	SI	D	10	11-10 13-12	13-11 12-11	- X	- -	- -	- -
6	25 04	TK	01774801892	20 F	PM3-4	OSBMKS	SI	D	8	11-10 12-11	13-10 13-11	- -	- -	- -	- -
7	08 05	TK	3002650035	36 M	PM1-4 ST-AF.	OSDKS.	SI	D	10	10-8 12-11	13-11 13-12	- XX	- X	- -	- -
8	9 05	TK	4592761248	27 M	SLPHUI LM-4 Iz	OSBMKS	SI	D	10	12-10 12-12	13-10 13-12	- -	- -	- -	- -
9	23 05	TK	0175306432	23 F	PM 1-4Iz	OSBMKS	SI	D	8	11-10 11-10	12-10 11-10	- X	- -	- -	- -
10	29 05	TK	45997102171	31 M	PM 1-4D	OSBMKS	SI	D	8	13-11 12-12	13-11 15-13	- XX	- -	- -	- -
11	31-07	TK	0160333678	24 F	PM3-4	OSBMKS	SI	D	10	9-9 10-10	10-9 11-10	- X	- -	- -	- -
12	07 08	TK	1083510326	18 F	SLPH: PM + RG	OLefort1> +PSBMKS	SI	D	8	10-9 11-11	11-9 12-10	- X	- X	- -	- -
13	14 08	TK	9696713592	71 F	PM-1	OSBMKS	SI	D	10	11-9 11-10	10-9 11-10	- X	- -	- -	- -
14	28 08	AV	1473540579	22 M	PM 1-4	OSBKS	SI	D	10	12-11 13-12	14-11 14-13	- XX	- X	- -	- -
15	04 09	TK	1196760884	25 F	PM 1-4 +HM	OSBMKS	SI	D	10	9-9 10-10	10-9 10-10	- -	- X	- -	- -
16	11 09	TK	7294774912	25 M	PM 1-4	OSBMKS	SI	D	10	11-10 11-11	12-10 11-11	- -	- -	- -	- -
17	10 10	AV	9496800932	22 F	PM2-4	OSBKS	SI	D	10	10-9 11-11	9-9 10-10	- -	- -	- -	- -
18	16 10	TK	4599803759	22 F	PM1-4 Iz	OSbKSD OSubSig GP Av	S	D	8	11-10 11-10	10-10 10-10	- X	- X	- -	- -
19	07 11	AV	2802840875	17 F	PM 1-4D	OSBMKS	SI	D	10	11-10 11-11	12-10 12-11	- -	- -	- -	- -
20	07 11	TK		32 F	PM3-4D	OSBMKS	SI	D	10	11-10 12-11	12-10 12-11	- X	- X	- -	- -
21	27 11	AV	3087600413	28 F	PM 1-3	OSBMKS	SI	D	10	10-10 11-10	11-10 11-11	- -	- -	- -	- -
22	05 12	TK	6291646907	38 F	SPM+P Mx	OSBKS GP-Av.	SI	D	10	11-10 12-12	12-10 12-11	- XX	- X	- X	- -
23	11 12	TK	9088703965	32 F	PM1-4	OSBMKS	SI	D	8	10-10 10-10	10-9 10-10	- -	- -	X -	X X
24	18 12	TK	0675560443	17 M	PM3-4	OSBMKS	SI	D	10	11-10 12-12	12-10 12-11	- X	- X	- -	X X
25	19 12	TK	0137354905	17 F	RM+RG	OSBMK GP Av.	SI	D	10	11-10 11-11	12-11 12-11	X -	X -	X -	X X
26	26 12	TK	3530013267	20 M	PM 1	OSBMKS	SI	D	10	12-10 12-11	11-10 12-11	- -	- -	X -	X X

Además no se presentaron complicaciones postoperatorias agudas ni infecciosas y los pacientes fueron dados de alta hospitalaria entre las 24 horas y 48 horas como promedio, cuando las condiciones generales y locales lo indicaran, sólo en los casos de pacientes foráneos se extendió un día más.

Se observó que la remisión del proceso inflamatorio agudo fue en la mayoría de pacientes durante la 5ª sesión, aproximadamente entre los 8 y 15 días post-operatorios, como se demuestra en los registros de los 26 pacientes.

Los pacientes a quienes se les tomó la biopsia de tejido óseo, previa autorización del procedimiento, fue llevado a cabo en la clínica de consulta externa bajo anestesia local, con el mismo abordaje en el fondo del vestíbulo bucal para retirar el alambre de osteosíntesis y evaluando macroscópicamente la reparación ósea y resecaando un fragmento óseo anexo al sitio de osteotomía y de la osteosíntesis, confirmando los datos o hallazgos radiográficos del área.

Se tomaron fotomicrografías de los hallazgos histológicos que demostraron lo descrito en la literatura respecto a la actividad celular al ser aplicado el láser diódico en el proceso de inflamación y reparación. (Figuras 1 y 2).

En cuanto a los resultados histológicos postoperatorios mostraron los siguientes cambios: (LT= laserterapia C= Control, S= Semanas)

- 1) Caso 1 A (Derecho-LT: 4-S): presentó infiltrado inflamatorio moderado con linfocitos entre la fibrosis, moderada proliferación vascular(+), con fibrosis inmadura (++/+++). En los cambios óseos prevalece hueso cortical con necrosis y formación activa de hueso.
- 2) Caso 2 A (Derecho-LT: 5-S): mostró un infiltrado inflamatorio moderado (+) sin proliferación vascular y signos de fibrosis activa (+++ /+++). No se observaron cambios óseos y sólo necrosis isquémica del hueso cortical.
- 3) Caso 2B (Izquierdo-C: 5-S): se observó mayor infiltrado inflamatorio (++) así como proliferación vascular (++) , la fibrosis activa similar al anterior (+++ /+++ ) y los cambios óseos con necrosis isquémica del hueso cortical con infiltrado inflamatorio medular, sin observarse formación de nuevo tejido óseo.
- 4) Caso 3 A (Derecho-LT: 6-S): presencia de infiltrado inflamatorio moderado (+) más focal entre fibrosis, sin proliferación vascular y se observó fibrosis inmadura con menor colagenización (++/+++). Los cambios óseos mostraron formación activa de hueso cortical y trabecular.
- 5) Caso 3 B (Izquierdo-C: 6-S): se observó mayor infiltrado inflamatorio (++/+++) con presencia de células plasmáticas y linfocitos entre la fibrosis tisular (+++), no se apreció proliferación vascular y los cambios óseos fueron la formación activa de hueso en la interfase con el hueso cortical.
- 6) Caso 4 A (Derecho-LT: 7-S): infiltrado inflamatorio moderado (+/+++), proliferación vascular focal moderada (+/+++) y la fibrosis con colagenización densa madura (+++ ) con formación activa de hueso en la interfase del hueso cortical y trabecular.
- 7) Caso 5 A (Derecho-LT: 8-S): no se aprecian signos de infiltrado inflamatorio ni de proliferación vascular y fibrosis con colagenización densa (+++). En el tejido óseo muestra hueso cortical y trabecular sin alteraciones y no hay formación activa en la interfase. Se aprecia un granuloma alrededor del material de osteosíntesis.
- 8) Caso 5 B (Izquierdo-C: 8-S): no hay signos inflamatorios ni proliferación vascular, fibrosis densa (+++ ) y los cambios óseos muestran la formación de hueso en interfase, el hueso trabecular y cortical sin alteraciones.



Figura 1. Se observó mayor infiltrado inflamatorio, así como proliferación vascular, fibrosis activa y los cambios óseos con necrosis isquémica del hueso cortical con infiltrado inflamatorio medular. Corte de 5 semanas lado izquierdo (sin aplicación de laserterapia).



Figura 2. Se observa infiltrado moderado sin proliferación vascular y signos de fibrosis activa. No se observan cambios óseos y sólo necrosis isquémica del hueso cortical.

Los resultados del estudio radiográfico de control de las 4 y 6 semanas, se hizo con ortopantomografías (maxilo-mandibular) y en proyección del cráneo y mandíbula posteroanterior (P-A) y que mostraron en todos los casos una condensación ósea (radioopacidad) mayor en el lado derecho donde se aplicó terapia láser, en comparación al izquierdo donde aún a las 6 semanas se apreció el área radiotransparente del corte óseo sagital como el de la osteotomía oblicua en la cortical externa, con la estabilidad de las fracturas quirúrgicas con el material de osteosíntesis de alambre en su sitio.

## Discusión

La palabra láser es un acrónimo compuesto por iniciales de las palabras inglesas "Light amplification by stimulated emission of radiation" que significa: luz amplificada por la emisión estimulada de una radiación".<sup>14,15</sup>

El láser diódico<sup>16-18</sup> aunque se inicia su funcionamiento en el año 1962, en la práctica médica fue desarrollado hasta el año 1977<sup>19</sup> es una de las formas más recientes para la producción de radiación láser, debido a las características intrínsecas de los semiconductores.

Este tipo de láser son compactos, sencillos y eficaces, su rendimiento en relación a la corriente de alimentación es cercano al 100% y emiten en la gama de infrarrojo<sup>20</sup> Es de media potencia trabaja en forma óptica con impulsos de 200 nsec. de duración y con frecuencia de impulso de 700 a 2,000 Hz, con potencia de 5 a 10 watts por cada impulso, pero sin que llegue a acumularse ni transformarse en efecto térmico, eliminándose cualquier tipo de acción calorífica en el tejido<sup>21</sup> tiene una emisión típica de 904 nm de longitud de onda que le proporciona una capacidad de absorción en profundidades de 3 y 4 cm, en tejidos blandos y las aplicaciones terapéuticas requiere de zonas de irradiación entre 4 y 30 cm.

El láser terapéutico tiene una notable actividad terapéutica en diversos tipos de patologías de la cicatrización por considerarse como un gran regenerador tisular, lo que fue confirmado en nuestra investigación clínica.

Los estudios de Mester demostraron que el láser tiene una mayor actividad selectiva del fibroblasto en la síntesis de colágena con una normalización en su disposición dentro del tejido conjuntivo, lo que permite su capacidad de retardar la consolidación de las cicatrices y prevención de cicatrices hiperplásicas y queloides.<sup>22,23</sup>

Al aumentar disponibilidad de ATP celular y propia actividad fotoeléctrica sobre la membrana de polarización, reorganizándola y aumentado por lo tanto su umbral de excitación, le da una excelente acción analgésica.<sup>24</sup>

Así también el láser contribuye a normalizar la situación iónica a ambos lados de la membrana en la transmisión del impulso nervioso y la contracción de la fibra muscular,

restablece la situación idónea y con ello la vitalidad celular y sus funciones normales. También goza de un papel relevante en la normalidad de las funciones de las células del endotelio vascular, para la reabsorción de los edemas o en las células nerviosas, impidiendo la transmisión del impulso nervioso.<sup>26,27</sup>

Por esta razón se refiere a un efecto analgésico y antiinflamatorio del láser diódico, por la especificidad de acción fotoeléctrica de los impulsos láser de media potencia, así como la normalización en el metabolismo células de los tejidos inflamados.<sup>25-28</sup> Los resultados de nuestro estudio también mostró la mejoría en cuanto a la disminución del dolor en los pacientes que fueron sometidos a laserterapia en comparación al lado control.

## Conclusiones

La terapia con láser en pacientes adultos sometidos a cirugía ortognática brinda los beneficios reportados en la literatura como la mejoría de la reacción inflamatoria y el edema postoperatorio. La medición de las áreas con laserterapia registradas del tragus a la comisura bucal y de ésta al ángulo mandibular mejora entre 15 mm y 10 mm respectivamente en comparación al lado control sin laserterapia. El porcentaje del efecto antiinflamatorio correspondió a 15-20% del lado con laserterapia, en comparación a 5-10 % del lado izquierdo no aplicado el láser.

El dolor reportado por los pacientes también mejora en forma notoria en el área aplicada el láser, en relación a la zona intervenida sin láser, debido probablemente a la disminución del proceso inflamatorio y reparación tisular temprano

Como promedio en la quinta sesión de la aplicación de láser, mostró mejoría notable en la reducción del dolor e inflamación (10 días postoperatorios) en comparación al lado control que tardó 15 días en lograr este cambio.

El infiltrado inflamatorio disminuyó más tempranamente en el lado con láser en los cortes histológicos de 4 semanas en comparación al lado control que mostró mayor infiltrado inflamatorio y proliferación vascular intensa en la zona medular.

La actividad fibroblástica y colagenización densa con formación activa de hueso fue observada en los cortes histológicos de seis semanas y sin células inflamatorias ni proliferación vascular con hueso trabecular y cortical sin alteraciones a las ocho semanas.

La radioopacidad (formación ósea) de lado derecho, fue elocuente en los pacientes de 6 y 8 semanas postoperatorias con láser en relación a las imágenes radiotransparentes del lado izquierdo de control de todos los pacientes<sup>5</sup> a quienes se les retiró el material de osteosíntesis.

Se comprobó definitivamente la hipótesis de trabajo de investigación.

**Agradecimientos:** al doctor Víctor Manuel González por la asesoría sobre láser y al ingeniero Eduardo Candelas, por las facilidades al prestar el equipo.

## Referencias

1. **Irby, B.** Current advances in oral and maxillofacial surgery. Mosby C. 89-96.1974.
2. **Aguirre-Gas H, Soto AM, Díaz GJ, Báez GB.** Proceso de evaluación y mejoramiento continuo de la calidad de la atención médica. 2ª.edic. Mex. 83-102.1997.
3. **Mester E, LudanyG, Vajda J, et al.** Laser beams actions on bacteriophagocytosis of leucocytes. Acta Biol Med Germ 21;317-321:1968.
4. **Mester E, Ludany G, et al.** The stimulating effects of low power rays on biological systems. Laser Rev.1:3,1968.
5. **Rosenshein J.** The physics of surgical Lasers. In Oral & Maxillofac. Surg. Clin. NAm: 9(1),33-47,1997.
6. **Rotskoff KS, Bedrock RD.** Carbon dioxide laser rejuvenation of the face In Oral & Maxillofac. Surg. Clin. NAm: 9(1)49-64,1997.
7. **Clayman L, Fuller T, Beckman H.** Healing of continuous wave and rapid superpulsed carbon dioxide laser induced bone defects. J. Oral Surg.36:932,1978.
8. **Koslin, MG.** Laser use in arthroscopic temporomandibular joint surgery. In Oral & Maxillofac. Surg. Clín. NAm: 9(1)65-72 1997.
9. **Oyamada Y.** Estudio a doble ciego del efecto láser de baja potencia He Ne en la artritis reumatoide. Bol CDL, 17, pp 8-12. 1988.
10. **Saito S, Shimizu N.** Stimulatory effect of lower power irradiation of bone regeneration in midpalatal suture during expansion in the rat. Am. J. Orthod. Dentofac Orthop. 111(5),pp 525-532,1997.
11. **Salinas E.** Estudio terapéutico del laser en dolor articular. Bol. CDL., (2);pp 9-12,1985.
12. **Maiman TH.** Stimulated optical radiation in ruby. Nature 187:493-494,1960.
13. **Kimura FT.** "A new modification to the sagittal split osteotomy of mandibular ramus for the prognathism treatment" In Proceeding of the 16<sup>th</sup> Congress of IAMFS. Edit. Shimuzu /Yanagizawa. 477-481.Japan.1992.
14. **Calder Nigel Einstein.** S Universe The Viking Pres. N.Y. :979.,p.29.
15. **Breck H.** Understanding Laser Technology, (Chap.7) Pennwell Books. USA. p. 77-99.
16. **Pérez-Ayala A.** El láser de media potencia y sus aplicaciones en medicina. Rev. Dolor. Vol2, pp 33-50, 1990.
17. **Hech J.** The laser guide book. McGraw Hill Book.
18. **Trefill J.** De los átomos a los quantz Salvat.p.7.
19. **Lurch N.** Fundamentos en electrónica. 3ª.ed. Cap. 2, Cercsa, 1984.
20. **Corpas RL.** Curso básico de Láserterapia. Inst. Nal. Inv. Láser Fund. UEDA-SPACE, Esp.
21. **Noble PB, Shields ED, Blecher PD, Bentley KC.** Locomotory characteristics of fibroblasts within a three dimensional collagen lattice: modulation by a helium/neon softlaser. Laser Surg.Med. 12 (6)pp 669-674. 1992.
22. **Sato T, Kawakami M, Takeshige C, Matsumoto I.** Ga-Al-As. laser irradiation inhibits neuronal activity associated with inflammation. Acup. Elect. Res. 19(2-3);p 141-151. 1994.
23. **Naranjo J, et al.** "Experiencias con láser de baja potencia sobre lesiones de tejidos en zona articular y afecciones con dolor. CDL, 10:24, 1986.
24. **Yaksich I, Tan LC, Previn V.** Low energy laser therapy for treatment of post-herpetic neuralgia. Ann. Acad. Med. Singapore. 22(3);pp441-442.1993.
25. **Herrero MC.** Los efectos terapéuticos del Láser. Bol. CDL. 15-16,pp 22-26,1986.
26. **Pogrel M, Chen JW, Zhang K.** Effects of low energy gallium-aluminium-arsenide laser irradiation on cultured fibroblasts and keratocysts. Laser Surg. Med. 20 (4),pp 426-432. 1997.
27. **Navratil L, Dylevsky I.** Mechanisms of bioestimulating effects of therapeutic laser in vivo. Review article, Sb. Lek. 97(4),pp.521-527. 1996.
28. **Vélez GM.** Comportamiento de la luz en la interacción con los tejidos, en especial el láser de baja potencia. Bol. CDL. (15-16);pp6-20.1988.