

# Tumor de Buschke-Löwenstein en el embarazo adolescente

Alejandra Ivonne Sotres Guerrero<sup>a,\*</sup>,  
José Emmanuel Adame Caballero<sup>b</sup>

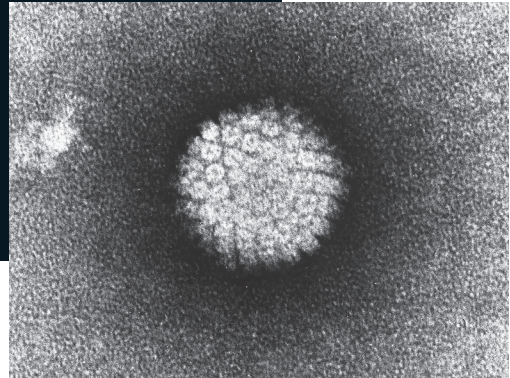


Imagen: Wikipedia

## Resumen

El tumor de Buschke-Löwenstein, también denominado condiloma acuminado gigante, es una entidad rara causada por el virus del papiloma humano (VPH), con una incidencia de 0.01% en la población en general y solo 6 casos reportados en embarazadas. No existe un consenso con respecto al tratamiento; sin embargo, la cirugía es la técnica más descrita.

**Caso clínico:** Paciente primigesta de 14 años, con un embarazo de 21 semanas de gestación, quien ingresó a urgencias por una masa dolorosa en región perineal de 5 meses de evolución. A la exploración física se encontraron en región perineal 2 lesiones exofíticas, coliformes, irregulares, ulceradas de aproximadamente 20 × 10 cm con presencia de secreción amarillenta fétida. Se realizó escisión del tumor con amplios márgenes quirúrgicos y cierre por segunda intención. Por parte de patología se reportó un condiloma acu-

minado gigante sin lesión en borde quirúrgico. La prueba por PCR detectó el genotipo 53 del virus de papiloma humano. Después de 12 semanas se presentó epitelización completa, sin complicaciones.

**Conclusión:** El tumor de Buschke-Löwenstein es considerado como benigno, no obstante, representa cierto grado de malignidad y tiende a recurrir después del tratamiento, por lo que es importante reforzar las medidas de tamizaje y prevención del Virus del Papiloma Humano.

**Palabras clave:** Tumor de Buschke-Löwenstein; condiloma acuminado gigante; embarazo; virus del papiloma humano; VPH.

## Buschke-Löwenstein Tumor in Adolescent Pregnancy

### Abstract

Buschke-Löwenstein tumor also called giant condyloma acuminatum is a rare condition due to the human papillomavirus with an incidence of 0.01% and just 6 cases reported in pregnancy. There is no consensus on the treatment, although surgery has been the most reported.

**Clinical case:** A 14 year-old primigravid patient with a 21-week pregnancy who was admitted to the Emergency Department due to a perineal painful tumor which appeared 5 months before. On physical examination two irregular exophytic, cauliflower-like and ulcerated lesions of 20 × 10 cm of size each one with malodorous discharge were found on

<sup>a</sup> Residente de cuarto año de Ginecología y Obstetricia. Hospital Juárez de México. Ciudad de México, México.

<sup>b</sup> Servicio de Ginecología y Obstetricia. Hospital Juárez de México. Ciudad de México, México.

ORCID ID:

<https://orcid.org/0009-0002-5500-6189>

\* Autor para correspondencia: Alejandra Ivonne Sotres Guerrero.

Correo electrónico: alesotresg@gmail.com

Recibido: 17-septiembre-2023. Aceptado: 16-diciembre-2023.

her perineal region suggestive of giant condyloma acuminatum. We decided to resect the tumor with tumor-free margin control and healing per secundam. The pathology report showed a giant condyloma acuminatum with tumor-free margin. The PCR analysis revealed human papillomavirus genotype 53. Complete epithelialization was noted at 12 weeks with no complications noted.

**Conclusion:** Buschke-Löwenstein tumor is considered as a benign tumor, but it carries a risk of malignant transformation and it can appear after treatment, which makes important to strengthen the prevention and screening of human papillomavirus.

**Keywords:** Buschke-Löwenstein tumor; giant condyloma acuminatum; pregnancy; human papillomavirus; HPV.

## INTRODUCCIÓN

El virus del papiloma humano (VPH) representa un problema de salud pública en México debido a que es el principal factor de riesgo para cáncer cervicouterino y en las últimas décadas se ha visto un aumento en la detección de este virus, no solo en pacientes adultas, sino en adolescentes<sup>1</sup>. De acuerdo con autores mexicanos hasta el 40.9% de las mujeres con reporte de citología normal pueden tener VPH, mientras que, en aquellas con una lesión intraepitelial escamosa de alto grado, la prevalencia logra alcanzar el 100%<sup>2</sup>. Incluso el 46% de las embarazadas presentan una infección por VPH en el tercer trimestre de gestación<sup>3</sup>. A pesar de que aproximadamente el 90% de estas infecciones se resuelven de manera espontánea, hay tipos de VPH que se reconocen con poder oncogénico como el 16, 18, 31, 33, 35, 39, 45, 51, 2, 56, 58, 59, 66 y 68, mientras que entre los de bajo riesgo se encuentran el 6, 11, 40, 42, 43, 44, 54, 61, 62, 67, 81, 83 y 89.<sup>4</sup>

El tumor de Buschke-Löwenstein, también denominado condiloma acuminado gigante fue descrito por primera vez por Abraham Buschke y Ludwig Löwenstein, en 1925, en pacientes masculinos; no obstante, fue hasta 1969 cuando se observó en mujeres<sup>5</sup>. Es una lesión verrugosa, papilomatosa, de crecimiento lento, pero agresivo, con ulceraciones y áreas necróticas en el área genital<sup>6</sup>. Se transmite por vía sexual y se asocia principalmente con los subtipos 6 y 11 de VPH, aunque se han señalado

Hasta el 40.9% de las mujeres con reporte de citología normal pueden tener VPH, mientras que, en aquellas con una lesión intraepitelial escamosa de alto grado, la prevalencia logra alcanzar el 100%. Incluso el 46% de las embarazadas presentan una infección por VPH en el tercer trimestre de gestación. A pesar de que aproximadamente el 90% de estas infecciones se resuelven de manera espontánea, hay tipos de VPH que se reconocen con poder oncogénico como el 16, 18, 31, 33, 35, 39, 45, 51, 2, 56, 58, 59, 66 y 68, mientras que entre los de bajo riesgo se encuentran el 6, 11, 40, 42, 43, 44, 54, 61, 62, 67, 81, 83 y 89.

otros factores de riesgo como inmunosupresión, infecciones por VIH, múltiples parejas sexuales, irritación crónica e incluso pobre higiene personal<sup>7</sup>.

Se estima que tiene una incidencia del 0.1% en la población; sin embargo, en las mujeres embarazadas se han publicado solo 6 casos<sup>8</sup>. La infección por VPH puede transmitirse al producto de forma vertical por medio del canal de parto o durante la ruptura de membranas, inclusive representa un factor de riesgo para papilomatosis laríngea juvenil<sup>8,9</sup>. Se ha reportado que la transmisión fetal consigue alcanzar hasta un 20%<sup>10</sup>.

## PRESENTACIÓN DE CASO

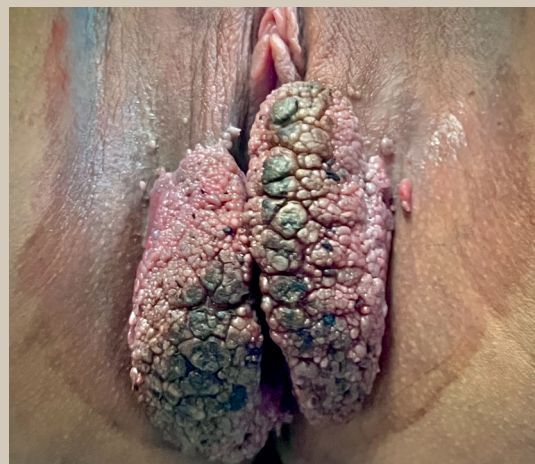Paciente primigesta de 14 años, con un embarazo de 21 semanas de gestación, quien acudió a urgencias ginecología del Hospital Juárez de México, por una masa dolorosa en región perineal. Refiere que 5 meses previos presentó una lesión redondeada, no dolorosa, de aproximadamente 1 × 1 cm en región perineal. Acudió con un médico particular quien indicó antibióticos no especificados, sin mejoría. Dicha tumoración aumentó de tamaño hasta impedir la sedestación y parcialmente la deambulación. A la exploración física se encontraron en región perineal 2 lesiones exofíticas, coliformes, irregulares, ulceradas de aproximadamente 20 × 10 cm con presencia de secreción amarillenta fétida, sugerentes de

tumor de Buschke-Löwenstein (**figura 1**). Se realizó un ultrasonido obstétrico reportado sin alteraciones, se tomaron estudios paraclínicos que incluyeron panel viral, los cuales resultaron negativos; mientras que, el exudado vaginal mostró *Mycoplasma hominis* y *Ureaplasma parvum* para lo que se administró tratamiento. Se decidió realizar resección con cierre de la herida bajo bloqueo peridural, la escisión fue total, y no requirió de reconstrucción (**figuras 2 y 3**); no obstante, 5 días después se realizó un lavado de herida quirúrgica por dehiscencia y se optó por cierre por segunda intención. Se colocaron parches de hidrogel para inducir la granulación del tejido, los cuales se cambiaban cada 5 días (**figura 4**). Por parte de patología se evidenció un condiloma acuminado gigante sin lesión en borde quirúrgico. La prueba por PCR detectó el genotipo 53 del virus de papiloma humano. La paciente refiere que recibió 2 dosis de la vacuna contra VPH a los 12 años de edad en la escuela secundaria, negó comorbilidades asociadas. Después de 12 semanas se presentó reepitelización completa de la herida (**figura 5**).

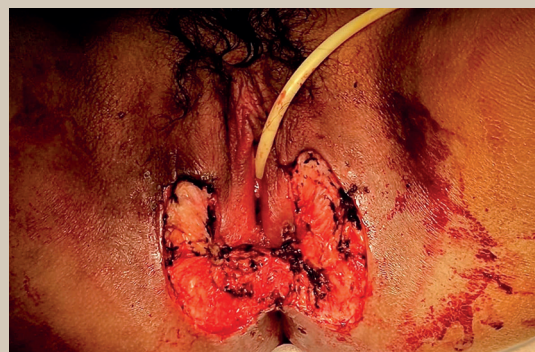
## DISCUSIÓN

El tumor de Buschke-Löwenstein es una lesión sumamente infrecuente con una relación de hasta 2.7 a 1 en hombres y mujeres<sup>11</sup>. Este caso es notorio debido a que se presentó en una adolescente gestante en la que se detectó el subtipo 53 del VPH. Se ha descrito que el VPH se aloja en las células basales de la epidermis por microabrasiones que generan inflamación crónica. Este virus permanece indetectable por largos periodos gracias a los genes E6 y E7 que afectan a las células presentadoras de antígenos<sup>12</sup>. El resultado es un mayor estrés oxidante que daña al ADN de las células infectadas y las hace susceptibles de malignizarse<sup>13</sup>. En el embarazo se dan cambios en los genitales externos que, sumados a los efectos inmunológicos de este, facilitan la replicación del VPH<sup>3</sup>.

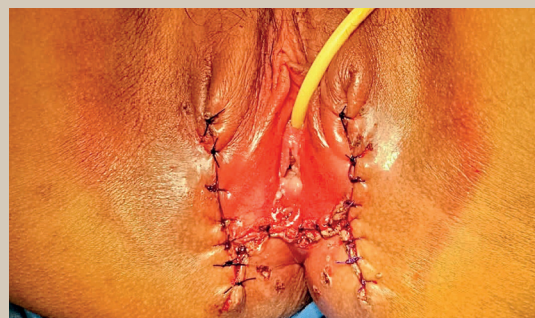Los pacientes refieren placas keratósicas que progresan de manera lenta a masas exofíticas, coliformes, ulceradas que despiden un olor fétido, especialmente en región vulvar; no obstante, también puede afectar la región anorectal<sup>14</sup>. Histológicamente, se observa epitelio hiperplásico bien diferenciado



**Figura 1.** Tumor de Buschke-Löwenstein. Se observan dos lesiones exofíticas, coliformes, irregulares, ulceradas con secreción amarillenta fétida en labios mayores y menores, que se extienden hacia la horquilla vulvar.



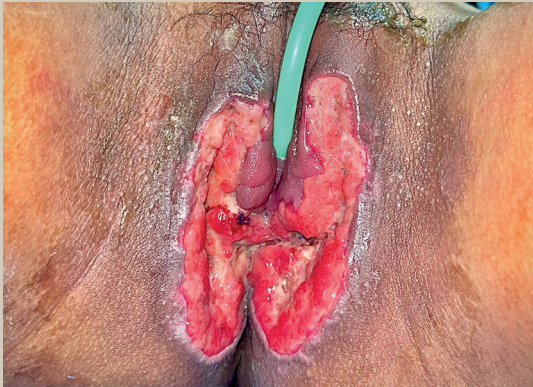**Figura 2.** Se llevó a cabo una escisión total hasta tejido celular subcutáneo con bordes libres de tumor.



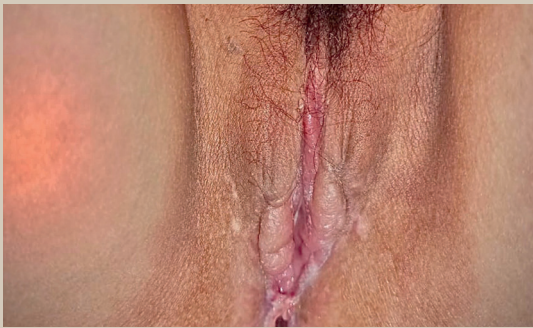**Figura 3.** Se realizó cierre en un plano con sutura absorbible, liberando tensión con la disección de los bordes a afrontar.

Imágenes: Sotres Guerrero et al.





**Figura 4.** Evolución 2 semanas después de lavado quirúrgico y debridación. Se colocaron parches de hidrogel para inducir la granulación del tejido.



**Figura 5.** Posterior a 10 semanas se presentó reepitelización completa de la herida.

con hiper o paraqueratosis, y papilomatosis con la membrana basal intacta. Asimismo, se aprecian coilocitos que son característicos de la lesión por VPH e incluso se han reportado casos de atipia<sup>15</sup>.

Entre las opciones terapéuticas se reportan la escisional, la tópica, y la sistémica; sin embargo, en la gestación se vuelve más complicado. Se debe considerar el tamaño, la localización, la afección de tejidos vecinos, al igual que los abordajes previos<sup>16</sup>. La escisión con o sin reconstrucción con injerto es la terapia más descrita, con una tasa de éxito de hasta 90%; pese a esto, no existe un consenso en cuanto al tratamiento<sup>13</sup>. La infección por VPH requiere de un tejido intacto o en proceso de reparación, además de un ambiente proinflamatorio, lo que apoya como primera línea la resección amplia de la lesión,

con bordes libres de tumor, con cierre por segunda intención en lugar de reconstrucción con mallas o tejidos. El VPH se adhiere al epitelio escamoso estratificado, por lo que en un cierre por segunda intención, el riesgo de recurrencias es menor, dado que solo hay fibrosis, no así en una reconstrucción<sup>17</sup>. En un caso de condiloma acuminado gigante en una mujer gestante, se realizó vulvectomía parcial con adecuados resultados y sin recurrencia 6 meses después<sup>5</sup>.

Otros abordajes durante el embarazo son: el uso de ácido tricloroacético, crioterapia, terapia con láser o electrodesecación<sup>10</sup>. Se encuentra descrita la resección con electrocauterio para reducción de volumen, seguido de un rasurado de la tumoración a fin de preservar la piel y las terminaciones nerviosas. En una publicación en que utilizaron este método, posterior al evento quirúrgico se colocó podofilina y crioterapia, con el objeto de disminuir el riesgo de recurrencias<sup>18</sup>. Asimismo, se han reportado manejos con terapia fotodinámica o una combinación de cirugía con escisión-vaporización y cirugía láser con dióxido de carbono, ya que conlleva mayor hemostasia y control de lesión de tejidos<sup>14</sup>.

Con respecto a la terapia tópica, esta se ha combinado con crioterapia (óxido nítrico o nitrógeno líquido) con respuesta favorables para lesiones pequeñas<sup>9</sup>. El uso de podofilina sola ha mostrado pobres resultados<sup>19</sup>. El imiquimod, un modulador de la respuesta inmune, ha contribuido al tratamiento, y se mencionan casos de regresión completa, incluso en niños<sup>16</sup>. No obstante, ninguno de estos compuestos es seguro durante el embarazo. Se encuentran publicados otros abordajes con quimioterapia con 5-fluoracilo y radiación; pese a que, esta última puede ocasionar una transformación anaplásica del tumor<sup>16,20</sup>. Los interferones, por sus acciones antivirales y antiproliferativas, han sido utilizados a manera de inyecciones locales con resultados positivos en cuanto a reducción del tamaño tumoral<sup>21</sup>. Otras sustancias que comprenden el dióxido de carbón, el argón y la terapia con láser se han empleado como recursos en el abordaje de las recurrencias<sup>9</sup>.

A pesar de que el condiloma acuminado gigante es considerado benigno, se han reportado tasas de malignidad de 30 a 56%, por lo que es imprescin-

A pesar de que el condiloma acuminado gigante es considerado benigno, se han reportado tasas de malignidad de 30 a 56%, por lo que es imprescindible reforzar las medidas de tamizaje y prevención del VPH. Existen 3 vacunas aprobadas por la Organización Mundial de la Salud (OMS) contra el VPH: bivalente (Cervarix contra VPH 16, 18), tetravalente (Gardasil para VPH 6, 11, 16, 18), y nonavalente (Gardasil-9 frente a VPH 6, 11, 16, 18, 31, 33, 45, 52, 58).

dible reforzar las medidas de tamizaje y prevención del VPH<sup>9</sup>. Existen 3 vacunas aprobadas por la Organización Mundial de la Salud (OMS) contra el VPH: bivalente (Cervarix contra VPH 16, 18), tetravalente (Gardasil para VPH 6, 11, 16, 18), y nonavalente (Gardasil-9 frente a VPH 6, 11, 16, 18, 31, 33, 45, 52, 58)<sup>22</sup>. La OMS recomienda emplear un esquema de 2 dosis para niñas menores de 15 años de edad, a los 0 y 6 meses, así como 3 dosis en mujeres mayores de 15 años o inmunodeprimidas; sin embargo, en el 2022 emitió un comunicado en que un grupo de expertos consideran que una dosis otorga protección similar al esquema de 2 dosis en mujeres de 9 a 20 años, mientras que en aquellas mayores de 21 años se sugieren 2 dosis con un intervalo de 6 meses<sup>22,23</sup>.

En nuestro país, se aplica un esquema de 2 dosis con un intervalo de 0 y 6 meses para niñas de quinto año de primaria y de 11 años de edad no escolarizadas y un esquema de 3 dosis en mujeres de 11 a 49 años, con VIH con vacuna monovalente y/o tetravalente<sup>22</sup>. Se ha reportado que la vacunación es capaz de disminuir las verrugas genitales en un 31-93%, las lesiones NIC 2-3 en un 31-85% y, en general, las infecciones por VPH, específicas de cada vacuna, hasta en un 66 a 90%. En países en vías de desarrollo, como en la India, se ha demostrado una eficacia de 30.1% y 93.3% con la vacuna Gardasil con 2 y 3 dosis, respectivamente, y hasta 95.4% con la misma en monodosis en niñas de 10 a 18 años de edad, después de 9 años de seguimiento<sup>24</sup>. Incluso existe

una protección cruzada contra los tipos de VPH 31, 33, 45, 52 y 58. La eficacia en mujeres mayores de 25 años es menor, pese a esto, se ha señalado que 3 dosis de vacuna bivalente o tetravalente otorgan una protección similar al esquema de 3 dosis en menores de 25 años para VPH 16 y 18.<sup>25</sup>

Con relación a la seguridad, las vacunas bivalente y tetravalente han mostrado efectos adversos leves como dolor e inflamación en el sitio de aplicación, cefalea, mialgias, fiebre<sup>26</sup>.

## CONCLUSIÓN

El tumor de Buschke-Löwenstein es una entidad con una incidencia muy baja, se presenta sobre todo entre la cuarta y quinta décadas de la vida. No existe un consenso en cuanto al manejo, puesto que son lesiones que alcanzan grandes dimensiones y a la alta tasa de recurrencia. Su presencia durante el embarazo presenta un gran reto; sin embargo, en los pocos casos publicados, la escisión con márgenes amplios es la técnica más descrita. En artículos recientes se ha demostrado que el cierre por segunda intención posterior al evento quirúrgico disminuye el riesgo de recurrencias. Debido a la morbilidad y a un porcentaje de malignidad de hasta el 56%, es indispensable reforzar las medidas de prevención del VPH humano, tales como: la vacunación, la educación sexual, el tamizaje y el tratamiento oportuno.

## CONFLICTO DE INTERESES

No existe ningún conflicto de interés por parte de los autores. ●

## REFERENCIAS

1. Prevención, detección, diagnóstico y tratamiento de lesiones precursoras del cáncer de cuello uterino en primer y segundo nivel de atención. Guía de Evidencias y Recomendaciones: Guía de Práctica clínica. 2018. [Consulta el 20 de mayo 2023]. Disponible en: <http://cenetec-difusion.com/CMGPC/GPC-SS-146-18/ER.pdf>
2. Juárez-González K, Paredes-Cervantes V, Martínez-Salazar M, Gordillo-Rodríguez S, Vera-Arzave C, Martínez-Meraz M, et al. Prevalencia del virus del papiloma humano oncogénico en pacientes con lesión cervical [Prevalence of oncogenic human papillomavirus in patients with cervical lesion]. *Rev Med Inst Mex Seguro Soc.* 2020;58:243-249. doi:10.24875/RMIMSS.M20000027
3. Malek-Mellouli M, Ben Amara F, Fatnassi A, Reziga H.

- Giant condyloma in pregnancy. *Tunis Med.* 2013;91:422-423.
4. Illades-Aguilar B, Cortés-Malagón EM, Antonio-Véjar V, Zamudio-López N, Alarcón-Romero LC, Fernández-Tilapa G, et al. Cervical carcinoma in Southern Mexico: Human papillomavirus and cofactors. *Cancer Detect Prev.* 2009;32(4):300-307. doi:10.1016/j.cdp.2008.09.001.
  5. Crespo R, Puig F, Lanzon A, Borell A. Buschke-Lowenstein tumor and pregnancy: a case report. *Eur J Gynaecol Oncol.* 2007;28:328-329.
  6. Garozzo G, Nuciforo G, Rocchi CM, Bonanno NM, Sampugnaro EG, Piccione S, et al. Büschke-Lowenstein tumour in pregnancy. *Eur J Obstet Gynecol Reprod Biol.* 2003;111:88-90. doi:10.1016/s0301-2115(03)00112-x
  7. De Sanjosé S, Brotons M, Pavón MA. The natural history of human papillomavirus infection. *Best Pract Res Clin Obstet Gynaecol.* 2018;47:2-13. doi:10.1016/j.bpobgyn.2017.08.015
  8. Riethmuller D, Buisson A, Thong Vanh C, Istasse F, Valmary-Degano S, Michy T, et al. La tumeur de Buschke Lowenstein chez la femme enceinte [Giant condyloma acuminatum in pregnancy]. *Gynecol Obstet Fertil Senol.* 2022;50:201-204. doi:10.1016/j.gofs.2021.08.001
  9. Cui T, Huang J, Lv B, Yao Q. Giant condyloma acuminatum in pregnancy: A case report. *Dermatol Ther.* 2019;32:e12972. doi:10.1111/dth.12972
  10. Michiels I, Tjalma WA. The rapid development of a giant condyloma acuminatum (Buschke-Löwenstein tumor) during pregnancy. *Acta Obstet Gynecol Scand.* 2007;86:762-763. doi:10.1080/00016340600617999
  11. Spinu D, Rădulescu A, Bratu O, Checheriță IA, Ranetti AE, Mischianu D. Giant condyloma acuminatum - Buschke-Lowenstein disease - a literature review. *Chirurgia (Bucur).* 2014;109:445-450.
  12. Kombe AJ, Li B, Zahid A, Mengist HM, Bounda GA, Zhou Y, et al. Epidemiology and Burden of Human Papillomavirus and Related Diseases, Molecular Pathogenesis, and Vaccine Evaluation. *Front Public Health.* 2021;8:552028. doi:10.3389/fpubh.2020.552028
  13. Manlubatan S, Onglao M, Tampo M, Lopez M. Outcomes of surgical management of buschke-lowenstein tumor in a Philippine tertiary hospital. *Ann Coloproctol.* 2022;38:82-87. doi:10.3393/ac.2020.00731.0104
  14. Cuenca C, Álvarez-Palencia C, Ojeda D, Martínez M, Luna S, Martínez C. Condiloma acuminado gigante (tumor de Buschke-Löwenstein). *Progresos de Obstetricia y Ginecología.* 2010;53:315-319.
  15. Purzycka-Bohdan D, Nowicki RJ, Herms F, Casanova JL, Fouéré S, Béziat V. The Pathogenesis of Giant Condyloma Acuminatum (Buschke-Lowenstein Tumor): An Overview. *Int J Mol Sci.* 2022;23:45-47. doi:10.3390/ijms23094547
  16. Nieves-Condoy JF, Acuña-Pinzón CL, Chavarría-Chavira JL, Hinojosa-Ugarte D, Zúñiga-Vázquez LA. Giant Condyloma Acuminata (Buschke-Lowenstein Tumor): Review of an Unusual Disease and Difficult to Manage. *Infect Dis Obstet Gynecol.* 2021;2021:9919446. doi:10.1155/2021/9919446
  17. Boda D, Cutoiu A, Bratu D, Bejinariu N, Crutescu R. Buschke-Löwenstein tumors: A series of 7 case reports. *Exp Ther Med.* 2022;23:393. doi:10.3892/etm.2022.11320
  18. Akhavizadegan H. Electrocautery resection, shaving with a scalpel, and podophyllin: a combination therapy for giant condyloma acuminatum. *World J Mens Health.* 2015;33:39-41. doi:10.5534/wjmh.2015.33.1.39
  19. Badiu DC, Manea CA, Mandu M, Chiperi V, Marin IE, Mehedintu C, et al. Giant Perineal Condyloma Acuminatum (Buschke-Lowenstein Tumour): A Case Report. *Chirurgia (Bucur).* 2016;111:435-438. doi:10.21614/chirurgia.111.5.435
  20. Combaud V, Verhaeghe C, El Hachem H, Legendre G, Descamps P, Martin L, et al. Giant condyloma acuminatum of the vulva: Successful management with imiquimod. *JAAD Case Rep.* 2018;4:692-694. doi:10.1016/j.jidcr.2018.04.007
  21. Geusau A, Heinz-Peer G, Volc-Platzer B, Stingl G, Kirnbauer R. Regression of deeply infiltrating giant condyloma (Buschke-Löwenstein tumor) following long-term intralesional interferon alfa therapy. *Arch Dermatol.* 2000;136:707-710. doi:10.1001/archderm.136.6.707
  22. Secretaría de Salud. Actualización de esquema de vacunación contra virus del papiloma humano (VPH) en niñas/adolescentes femeninas y en la población de mujeres cis y trans que viven con VIH. 2022. Disponible en: [https://www.gob.mx/cms/uploads/attachment/file/778784/NUEVO\\_ESQUEMA\\_VPH.pdf](https://www.gob.mx/cms/uploads/attachment/file/778784/NUEVO_ESQUEMA_VPH.pdf) [Consulta el 20 de mayo 2023].
  23. World Health Organization. One-dose Human Papillomavirus (HPV) vaccine offers solid protection against cervical cancer. 2022. [Consultado el 22 de mayo 2023]. Disponible en: [https://www.who.int/news/item/11-04-2022-one-dose-human-papillomavirus-\(hpv\)-vaccine-offers-solid-protection-against-cervical-cancer](https://www.who.int/news/item/11-04-2022-one-dose-human-papillomavirus-(hpv)-vaccine-offers-solid-protection-against-cervical-cancer)
  24. Giannone G, Giuliano AR, Bandini M, Marandino L, Raggi D, Earle W, et al. HPV vaccination and HPV-related malignancies: impact, strategies and optimizations toward global immunization coverage. *Cancer Treat Rev.* 2022;111:102467. doi:10.1016/j.ctrv.2022.102467
  25. Salmerón J, Torres-Ibarra L, Bosch FX, Cuzick J, Lörincz A, Wheeler CM, et al. HPV vaccination impact on a cervical cancer screening program: methods of the FASTER-Tlalpan Study in Mexico. *Salud Publica Mex.* 2016;58:211-9. doi:10.21149/spm.v58i2.7790
  26. Bruni L, Serrano B, Bosch X, Castellsagué X. Vacuna frente al virus del papiloma humano. Eficacia y seguridad [Human papillomavirus vaccine. Efficacy and safety]. *Enferm Infecc Microbiol Clin.* 2015;33:342-54. doi:10.1016/j.eimc.2015.03.018