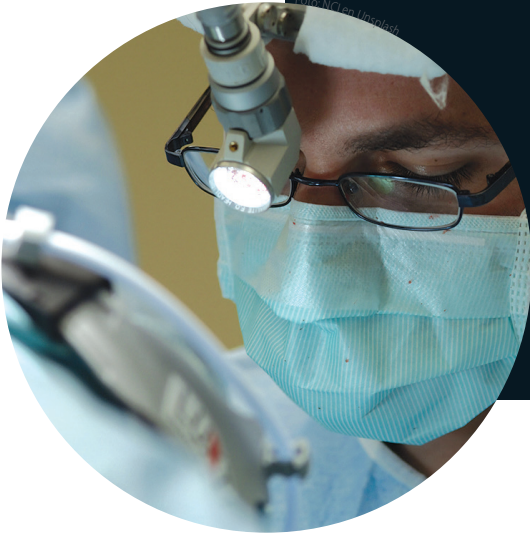

Migración de catéter distal a nivel del recto como complicación de derivación ventriculoperitoneal

Reporte de un caso

Francisco Huerta López^{a,*}, Manuel Andrés Acosta Forero^b,
Mario Roberto Martell González^c, María Gisela Flores López^d



Resumen

La hidrocefalia es una entidad nosológica común que en muchos casos tiene como tratamiento de elección la derivación ventricular hacia cualquier cavidad. Dentro de las complicaciones más frecuentes, tenemos las abdominales con formación de colecciones, así como irrupción a sistema intestinal con posterior migración del mismo con presenta-

ción de sintomatología a este nivel. Presentamos el caso de un paciente con nula sintomatología abdominal y migración del catéter distal hacia el recto.

Palabras clave: Derivación ventriculoperitoneal; complicaciones; migración; catéter distal; recto.

Catheter Migration Through the Rectum as Ventricular Peritoneal Shunt Complication. Case Report

Abstract

Hydrocephalus is a common nosological entity, with ventricular shunting towards any cavity as the treatment of choice in many cases. Among the most frequent complications, we have the abdominal ones with the formation of collections, as well as irruption to the intestinal system with subsequent migration of the same with presentation of symptoms at this level. We present the case of a patient with no abdominal symptoms and migration of the distal catheter towards the rectum.

Keywords: Shunt ventricular; complications; migration; distal catheter; rectum.

^a Médico residente de segundo año del Servicio de Imagenología Diagnóstica y Terapéutica. Hospital Regional "Gral. Ignacio Zaragoza". Iztapalapa, Ciudad de México.

^b Médico residente de tercer año del Servicio de Imagenología Diagnóstica y Terapéutica. Hospital Regional "Gral. Ignacio Zaragoza". Iztapalapa, Ciudad de México.

^c Servicio de Imagenología Diagnóstica y Terapéutica. Hospital Regional "Gral. Ignacio Zaragoza". Iztapalapa, Ciudad de México.

^d Médico pasante de servicio social. Centro de Salud de Servicios Ampliados CESSA Gaviotas. Villahermosa, Tabasco.

* Autor para correspondencia: Francisco Huerta López.
Correo electrónico: huertalopezfrancisco@gmail.com
ORCID ID

[†] <https://orcid.org/0000-0003-4059-8433>

Recibido: 05-octubre-2022. Aceptado: 27-noviembre-2022.

INTRODUCCIÓN

La hidrocefalia se define como la dilatación de los ventrículos cerebrales producida por un defecto congénito o adquirido en el drenaje de líquido cefalorraquídeo¹, y el tratamiento de elección para esta continúa siendo la colocación de una válvula de derivación ventrículo-peritoneal, lo cual la convierte en una cirugía relativamente frecuente en los departamentos de neurocirugía².

La derivación ventricular se ha realizado a cualquier cavidad del cuerpo, pero se tiene mayor predilección hacia la cavidad peritoneal por la presencia de un menor número de complicaciones, sin embargo, no se encuentra exenta de estas³.

Se reporta el caso de un paciente con derivación ventrículo-peritoneal que presenta como complicación una perforación intestinal a nivel de colon sigmoides con migración a nivel rectal sin datos clínicos de irritación peritoneal.

PRESENTACIÓN DE CASO

Paciente del sexo masculino de 41 años de edad, que fue referido al hospital ISSSTE Zaragoza desde Chiapas con antecedente neuroquirúrgico de colocación de derivación ventrículo peritoneal el 06 de agosto de 2021 con recolocación en marzo del mismo año (**figura 1**).

El paciente presentaba un cuadro clínico de un mes de evolución con desorientación temporoespacial, dificultad a la marcha, y sensación de cuerpo extraño a nivel de recto.

Al momento del ingreso se observó al paciente somnoliento, Glasgow 12 pts (M6, V3, O3), funciones mentales no valorables, pupilas isométricas 2 mm, reflejo fotomotor reactivo, movimientos oculares presentes, sensibilidad y movimientos faciales sin alteración, marcha no valorable, sin datos de irritación meníngea. A la exploración abdominal no se encontraron datos de irritación peritoneal,

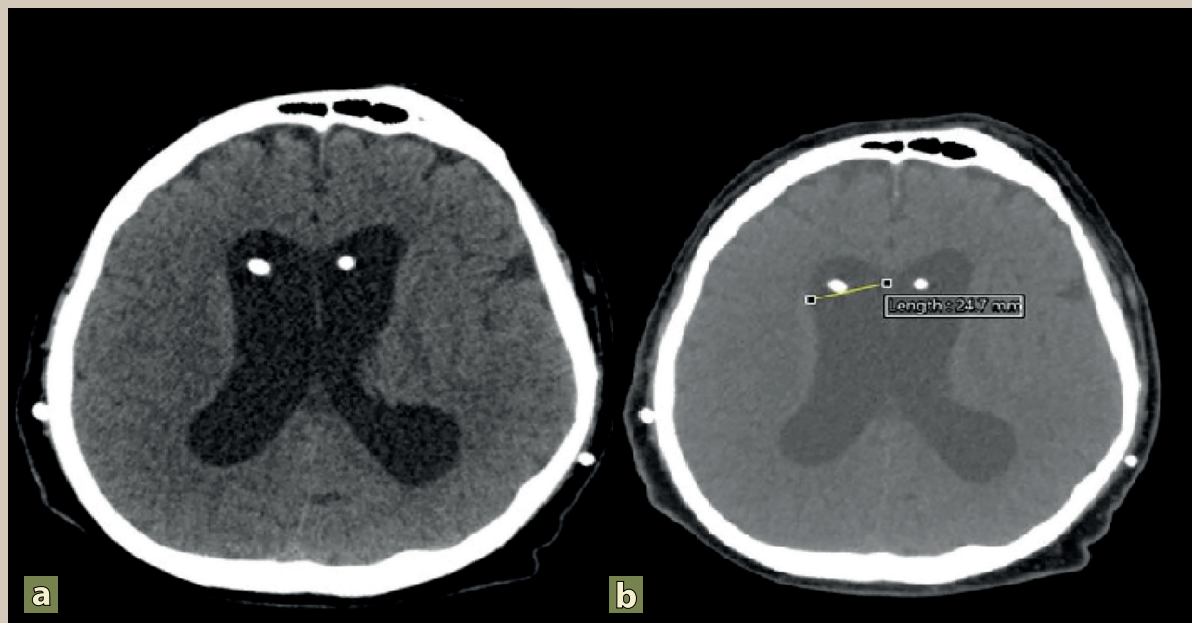


Foto: Huerta López et al.

Figura 1. Tomografía de cráneo en fase simple con ventana para parénquima cerebral (a) y tejido óseo (b) donde se observan ventrículos laterales heterogéneos a expensas de imágenes hiperdensas con catéteres proximales de derivación. Nótese e incremento de hasta 24.7 mm de los recesos frontales, así como aumento del índice de Evans.

abdomen depresible, así como imagen a nivel del recto compatible con probable sonda.

En el estudio de neuroimagen se observó la dilatación de ambos sistemas ventriculares con presencia de catéter proximal astas frontales de cada ventrículo lateral; a nivel abdominal, se observó la canalización de catéter distal izquierdo a nivel del colon sigmoides con posterior trayecto hacia el recto sin mostrar imágenes que sugieran neumoperitoneo y/o líquido libre en la cavidad peritoneal. De igual manera, se observó la formación de absceso en recorrido de catéter derecho a nivel de tejidos blandos superficiales en el cuadrante inferior derecho con irrupción a la cavidad abdominal en espacio infra-mesocólico ipsilateral (**figuras 2-4**).

Se programó al paciente para acto quirúrgico de urgencia con retiro de válvula de derivación ventricular más la extracción anal del catéter distal, colocación de ventriculostomía derecha, así como lavado ventricular endoscópico (**figura 5**).

El paciente cursó con deterioro clínico mayor, evolucionando a un estado de ventriculitis, con evolución tórpida por lo que finalmente fallece.

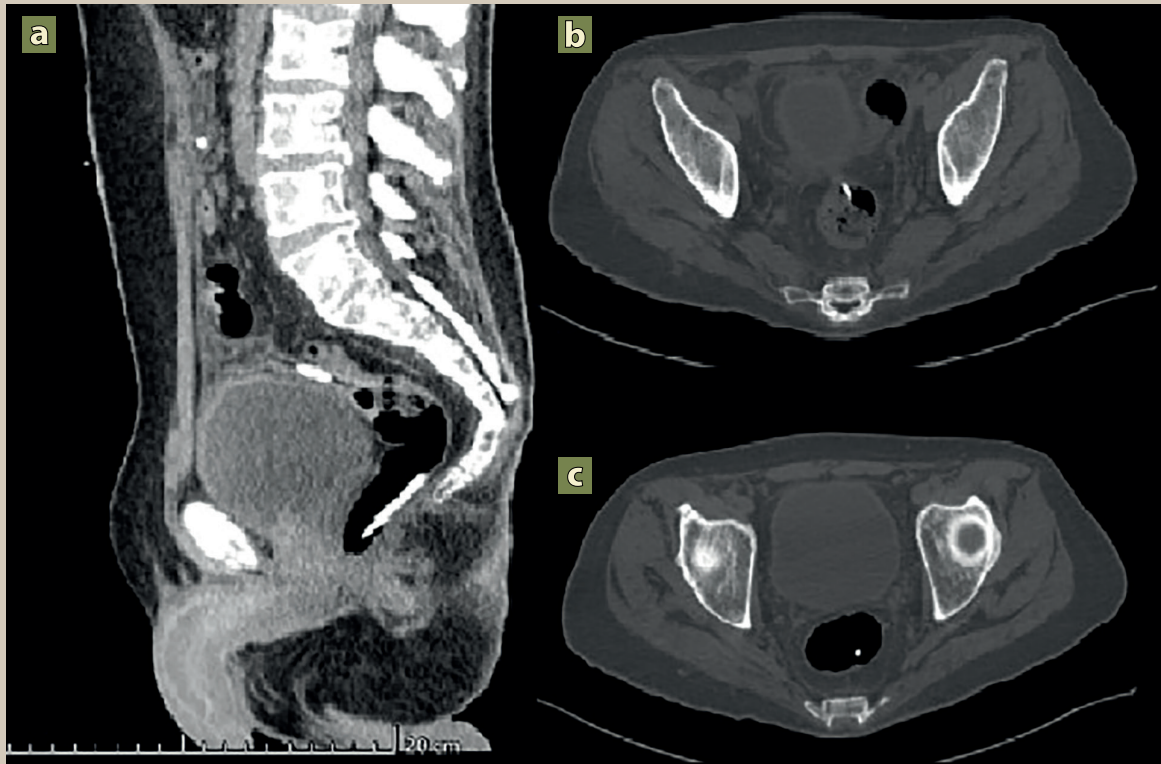
DISCUSIÓN

En 2020, se estimaron tasas de complicación en derivación ventrículo-peritoneales en un 25-60% de los casos. Las principales complicaciones son debido a la infección o disfunción del catéter (proximal o distal). El diagnóstico de causas raras como la ruptura o fractura de la válvula de derivación puede pasarse por alto debido a que el tejido fibroso puede rodear el área disfuncional y permitir el drenaje de LCR. Las causas de ruptura se atribuyen a cortes infligidos por el operador, manipulación durante la implantación y traumatismo de la válvula por parte del paciente⁴.

Se debe considerar una exploración adicional de la derivación ante signos de disfunción de la misma, a pesar de los hallazgos radiológicos normales⁵.

Dentro de las complicaciones abdominales, en la literatura se encuentra un estudio que demostró que en pacientes con complicaciones abdominales asociadas a un derivación ventrículo peritoneal, atendidos entre 2009 y 2019 en un centro pediátrico de tercer nivel de atención, en el cual fueron inclui-





Fotos: Huerta López et al.

Figura 2. Tomografía abdominopélvica en fase simple con reconstrucción sagital con ventana para tejidos blandos (a) y en vista axial con ventana para tejido óseo (b y c) en la que se observa irrupción del catéter distal en asa de con descendente con posterior descenso hacia colon sigmoides. Nótese la importante estriación de la grasa pericolónica adyacente.

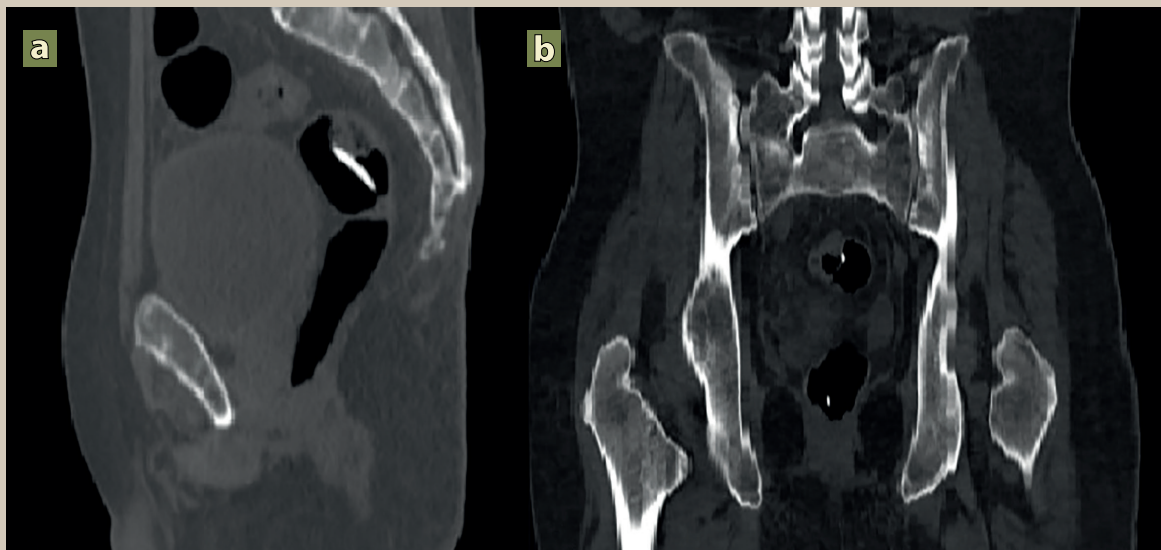
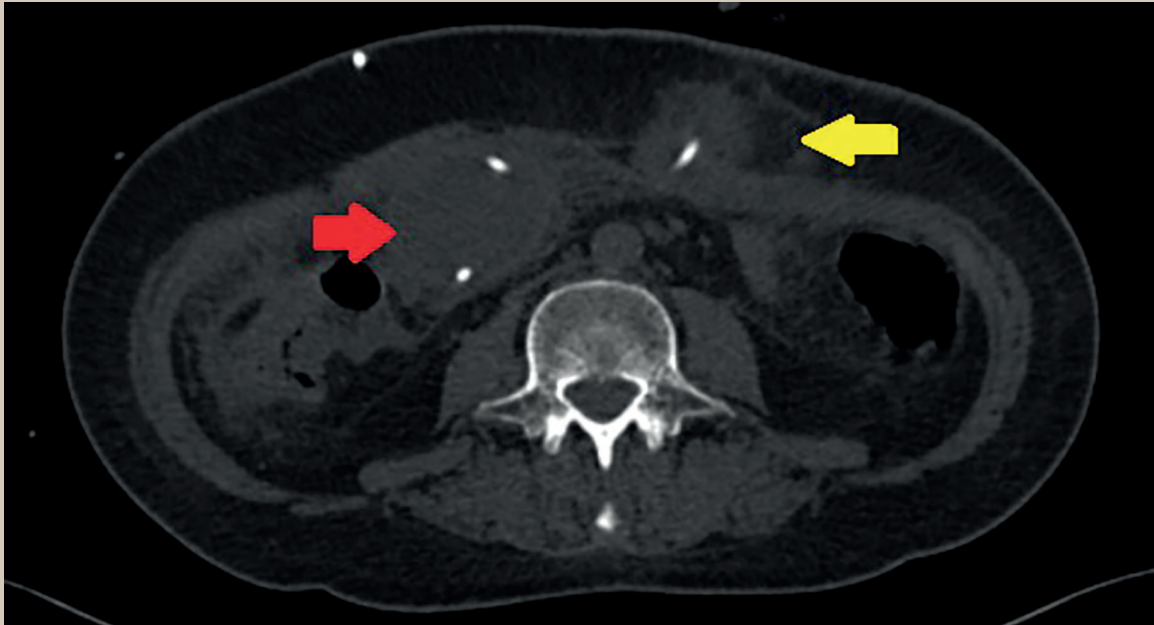


Figura 3. Tomografía pélvica en reconstrucción sagital (a) y coronal (b) con ventana para tejido óseo donde se observa el recorrido del catéter distal por el colon sigmoides.



Fotos: Huerta López et al.

Figura 4. Tomografía abdominal en fase simple, con ventana para tejido óseo, en vista axial donde se observa trayecto de catéter distal derecho con formación de colección intraabdominal a nivel inframesocólico ipsilateral (**flecha roja**), así como formación de colección en tejidos blandos abdominales con compromiso aponeurótico del catéter izquierdo (**flecha amarilla**) el cual finalmente canaliza en asa de intestino descendente.

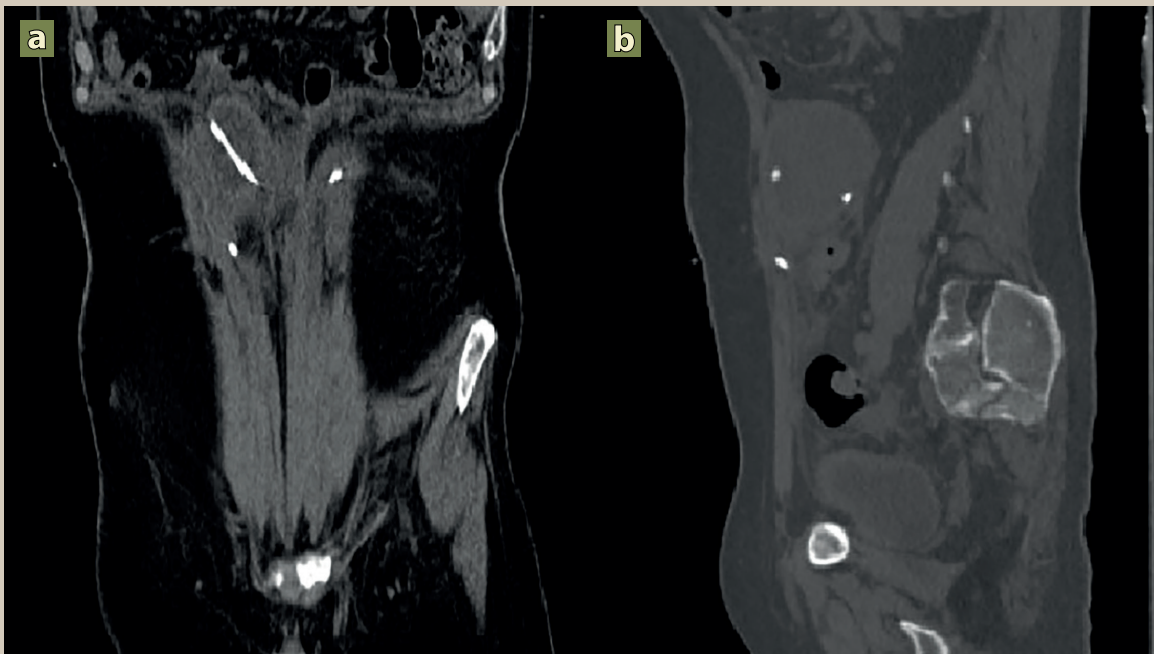

Figura 5. Tomografía abdominopélvica en fase simple de reconstrucción coronal con ventana abdominal (**a**) y sagital con ventana para tejido óseo (**b**) donde se muestra la colección del catéter distal derecho la cual irrumpe a cavidad abdominal con aumento de la densidad de la grasa adyacente.

A pesar de que según los reportes la perforación intestinal es rara, la migración hacia el recto lo es aún más, lo cual conlleva una verdadera urgencia quirúrgica debido al alto riesgo de perforación intestinal, así como el ascenso de microorganismos propios del microbiota intestinal hacia el sistema nervioso central.

No hay una opción viable para desaparecer por completo el riesgo de complicaciones en un sistema de derivación ventrículo-peritoneal, sin embargo, es de vital importancia reconocer la sintomatología para poder complementar con estudios de neuroimagen para reconocer las complicaciones lo más pronto posible.

dos pacientes de entre 1 a 19 años, las complicaciones intestinales incluyeron diferentes estadios de apendicitis en nueve pacientes (60%), perforación intestinal en dos (13,3%), adherencias intestinales en dos (13,3%), fístula enterocutánea en uno (6,6%) y plastrón abdominal en otro caso (6,6%)⁶.

El tratamiento es de forma urgente debido a las altas tasas de morbilidad y mortalidad mostradas^{7,8}, cabe resaltar el curso clínico de nuestro paciente, el cual no mostro sintomatología abdominal salvo por un cuerpo extraño a nivel del recto, siendo las manifestaciones neurológicas las predominantes en este caso.

En nuestro caso, la resolución no fue satisfactoria presumiblemente al tiempo crónico de evolución, así como el compromiso al sistema nervioso.

CONCLUSIONES

A pesar de que la perforación intestinal es rara según los reportes, la migración hacia el recto lo es aún más, lo cual conlleva una verdadera urgencia quirúrgica debido al alto riesgo de perforación intestinal, así como el ascenso de microorganismos propios del microbiota intestinal hacia el sistema nervioso central.

No hay una opción viable para desaparecer por completo el riesgo de complicaciones en un sistema de derivación ventrículo-peritoneal, sin embargo, es de vital importancia reconocer la sintomatología para poder complementar con estudios de neuroimagen para reconocer las complicaciones lo más pronto posible. ●

REFERENCIAS

1. Sandoval M, Granados R, Sandoval L, Olivares J. Complicación de derivación ventrículo peritoneal: perforación intestinal y migración del catéter distal a nivel del recto. Reporte de tres casos [Internet]. *Acta Médica Grupo Ángeles*. 2019 [citado 8 julio 2022];17(4):409-412. Disponible en: <https://www.medigraphic.com/pdfs/actmed/am-2019/am194q.pdf>
2. Echegoyen I, Pardo E, Garmendia E, et al. Complicaciones de los sistemas de derivación ventrículo-peritoneales. [Internet]. Madrid: SERAM; 2019 [citado 10 julio 2022]. Disponible en: <https://piper.espacio-seram.com/index.php/seram/article/view/232/185>
3. Téllez R, Mosquera G. Pediatric complications of ventriculoperitoneal shunt. Topic review. *Gac Méd Espirit* [Internet]. 2021 [citado 7 julio 2022];23(2):1-6. Disponible en: http://scielo.sld.cu/scielo.php?script=sci_arttext&pid=S1608-89212021000200123
4. Güdük M. Shunt Valve Rupture in Ventriculoperitoneal Shunt Failure. Elsevier; 2020.
5. Suleiman S. Ventriculoperitoneal Shunt-Associated Ascites: A Case Report [Internet]. *Child's Nervous System*. 2021 [citado 7 enero 2022];37:2223-2232. Disponible en: <https://www.ncbi.nlm.nih.gov/pmc/articles/PMC7364423/>
6. Basilotta Márquez Y, Menguide J, Liñares JM, Saenz A, Argañaraz R, Mantese B. Abdominal complications in patients with a ventriculoperitoneal shunt: proposal for management recommendations from a single pediatric tertiary center [Internet]. *Child's Nervous System*. 2021 [citado 8 enero 2022];37:2223-2232. Disponible en: <https://link.springer.com/article/10.1007/s00381-021-05121-y>
7. García-Martín A, Otero-Rodríguez A, Miranda-Zambraño D, Arandia-Guzmán DA, Torres-Carretero L, Sousa-Casasnovas P, Pascual-Argente D. Pseudoquistes abdominales, una complicación rara de los sistemas de derivación ventrículo-peritoneal: revisión sistemática de la literatura. *Neurocirugía*. 2021 [citado 7 enero 2022];32(2):69-77. Disponible en: <https://www.sciencedirect.com/science/article/abs/pii/S1130147320300580?via%3Dihub>
8. Finneran MM, Nardone E, Marotta DA, Smith GB, Gordhan A. Spontaneous Migration of a Ventriculoperitoneal Shunt into the Venous System: A Multidisciplinary Approach. *Cureus*. 2020 Apr 22 [citado 8 enero 2022];12(4):e7779. Disponible en: <https://www.ncbi.nlm.nih.gov/pmc/articles/PMC7243621/>