

Disección aórtica Stanford tipo B no complicada tratada con reparación aórtica endovascular

José Pablo Sonqui Soto^{a,‡}, Marco Antonio Hernández Mercado^{b,§},
José León Victoria Campos^{c,Δ}, Jesús Antonio Reyes Corona^{d,φ},
Carlos Manríquez Trasviña^{a,ℓ}, Norma Eloisa Morales Bernal^{b,ω,*}



^a Residente del Servicio de Cardiología y Cirugía Cardiovascular. Centro Médico Toluca, ISSEMYM, Lic. Arturo Montiel Rojas. Metepec, Estado de México, México.

^b Servicio de Cardiología y Cirugía Cardiovascular. Centro Médico Toluca, ISSEMYM, Lic. Arturo Montiel Rojas. Metepec, Estado de México, México.

^c Cardiología Intervencionista. Centro Médico Toluca, ISSEMYM, Lic. Arturo Montiel Rojas. Metepec, Estado de México, México.

^d Servicio de Hemodinámica. Centro Médico Toluca, ISSEMYM, Lic. Arturo Montiel Rojas. Metepec, Estado de México, México. ORCID ID:

[‡] <https://orcid.org/0000-0002-6232-1032>

[§] <https://orcid.org/0000-0002-3573-1036>

^Δ <https://orcid.org/0000-0003-1547-5810>

^φ <https://orcid.org/0000-0002-1509-5714>

^ℓ <https://orcid.org/0000-0002-3545-4569>

^ω <https://orcid.org/0000-0003-2078-874X>

* Autor para correspondencia: Norma Eloisa Morales-Bernal. Correo electrónico: elisuusumb@hotmail.com

Recibido: 30-septiembre-2021. Aceptado: 22-noviembre-2021.

Resumen

La disección aórtica aguda es una urgencia médica asociada a una alta mortalidad, por lo que es fundamental el diagnóstico precoz a partir de una historia clínica detallada, hallazgos a la exploración física y estudios de imagenología, pilares fundamentales para su diagnóstico. El tratamiento depende de su localización, con recomendación de abordaje quirúrgico urgente para las disecciones agudas de tipo A y principalmente el tratamiento farmacológico en la disección aórtica tipo B no complicada. Presentamos el caso de un paciente del sexo masculino, de origen mexicano, que desarrolló disección aórtica tipo B no complicada, a quien se decidió abordar con tratamiento farmacológico y reparación aórtica endovascular, y presentó una adecuada evolución del cuadro clínico, sin complicaciones al egreso ni durante su seguimiento.

Palabras clave: Disecciones Stanford; DeBakey; endovascular; endoprótesis; RAET.

Stanford Type B Uncomplicated Aortic Dissection Treated with Endovascular Aortic Repair

Abstract

Acute aortic dissection is a medical emergency associated with high mortality, so an early diagnosis based on a de-

tailed clinical history, physical examination findings, and imaging studies is essential for its diagnosis. The treatment depends on its location, with the recommendation of an urgent surgical approach for acute type A dissections and mainly pharmacological treatment in uncomplicated type B aortic dissection. We present the case of a Mexican male patient who developed uncomplicated type B aortic dissection, that was treated with pharmacological treatment and endovascular aortic repair, and presented an adequate clinical evolution without complications at discharge or during follow-up.

Keywords: *Standford dissections; DeBakey; endovascular; endoprosthesis; TEVAR.*

RESUMEN CLÍNICO

Paciente del sexo masculino, de 46 años, de ascendencia mexicana, con índice de masa muscular (IMC) de 32 kg/m², sin otros factores de riesgo cardiovascular, refirió no consumir medicamentos o drogas ilícitas. Niega antecedentes heredofamiliares de enfermedades cardiovasculares. Inició los síntomas haciendo esfuerzo durante la deposición, presentando dolor punzante en la región dorsal a nivel interescapular, inmediatamente después comenzó con dolor opresivo en la región retrosternal, disnea y diaforesis. Cuatro horas más tarde, decidió acudir a una unidad médica privada, donde se le diagnosticó infarto agudo de miocardio; sin embargo, al no presentar mejoría con el tratamiento médico en esa unidad, decidió trasladarse a este hospital. Ingresó al área de urgencias con persistencia de sintomatología, se realizó un electrocardiograma de 12 derivaciones, se documentó la elevación del “punto j” en las derivaciones V1 a V4, teniendo como impresión diagnóstica inicial cardiopatía isquémica; sin embargo, ante la presentación clínica y la asociación con emergencia hipertensiva, se estableció como diagnóstico diferencial disección aórtica. Se inició manejo farmacológico con nitratos intravenosos, estabilizando las cifras tensionales con disminución del dolor opresivo. Posteriormente, se realizó angiotomografía computarizada con contraste, donde se evidenció disección aórtica desde el arco aórtico distal a arteria subclavia izquierda, con extensión hasta ambas arterias ilíacas (**figuras**

1 y 2). Por las características anatómicas, el equipo de cardiología decidió realizar una intervención endovascular con colocación de una endoprótesis autoexpandible de 37 × 15 cm, avanzada justo debajo del origen de la arteria subclavia izquierda, donde fue liberada con éxito, y 2 prótesis de 37 × 10 cm que se unieron distalmente. El procedimiento se completó sin complicaciones, se realizó aortograma torácico y abdominal, encontrándose arterias torácicas, renales y tronco celíaco permeables. A 6 meses de seguimiento de la evolución del paciente, se mantuvo asintomático, sin complicaciones clínicas y con control de angiotomografía donde se observaron las endoprotesis sin complicaciones, aún con persistencia de doble lumen distal a estas. (**figuras 3 y 4**).

ANÁLISIS Y DISCUSIÓN DEL CASO

La disección aórtica aguda es una entidad clínica relativamente rara, pero temida por su alta tasa de mortalidad, sobre todo si el tratamiento no es oportuno.

Una combinación de estrés de la pared aórtica y anomalías de la capa media de la pared conduce a la rotura de la media y un desgarro de la íntima con la subsiguiente penetración de sangre, que divide las capas de la pared aórtica¹. Por su clasificación de acuerdo a su localización, las disecciones Standford tipo B o DeBakey III involucran la aorta distal a la arteria subclavia sin presencia de extensión retrógrada hacia la aorta ascendente y comprenden de 25 a 40% de las disecciones aórticas¹. Las disecciones asociadas con dolor refractario, formación rápida de aneurismas, síndromes de mala perfusión, rotura o rotura inminente se clasifican como complicadas, distintas de las disecciones de tipo B no complicadas que no presentan los hallazgos antes mencionados.

Tradicionalmente, la disección aórtica tipo B no complicada se maneja con terapia farmacológica, mientras que la disección de tipo B complicada requiere una intervención para limitar la mortalidad². Por su parte, la guía de la Sociedad Europea de Cardiología de 2014 para la disección aórtica de tipo B no complicada recomienda el tratamiento médico como modalidad de primera línea (clase

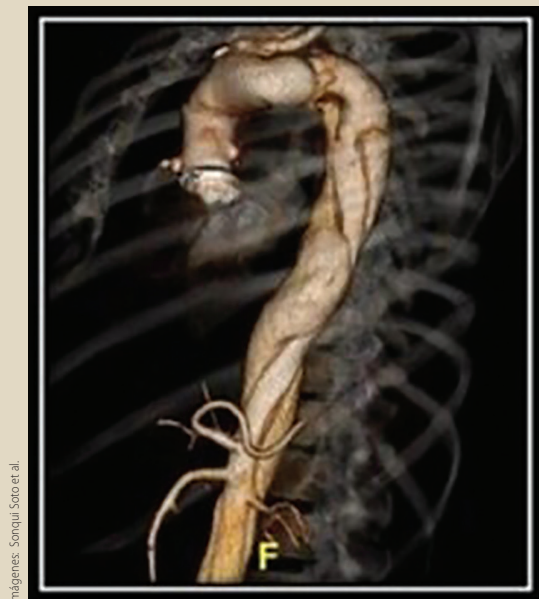


Figura 1. Disecção aórtica em forma de espiral

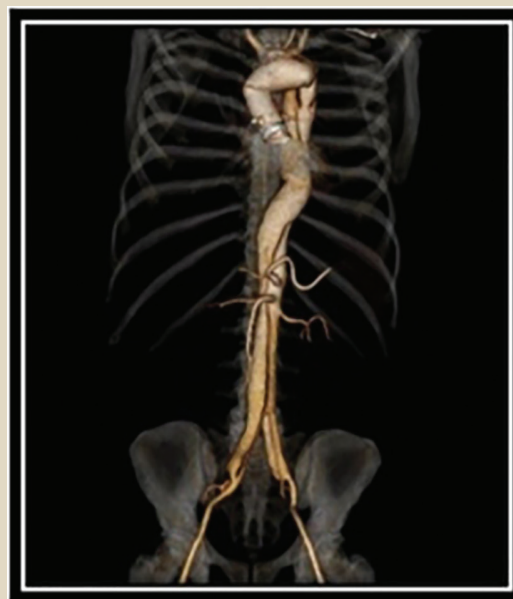

Figura 2. Disecção aórtica que se estende desde arco aórtico hasta ambas arterias ilíacas

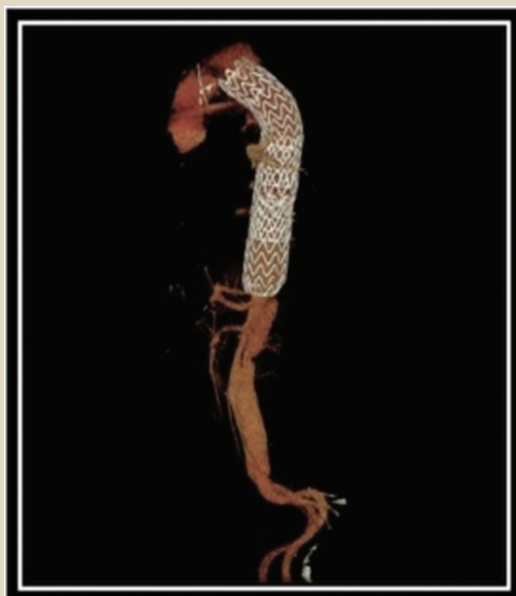


Figura 3. Endoprótesis aórtica sin evidencia de complicaciones

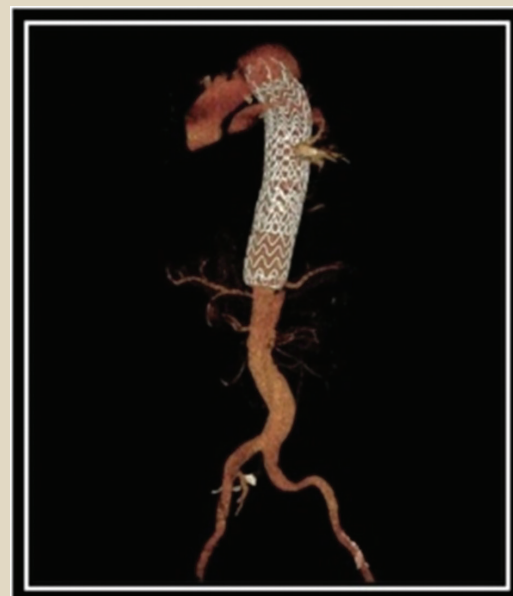


Figura 4. Endoprótesis aórtica sin evidencias de complicaciones vasculares

IC), mientras que la recomendación de reparación endovascular de la aorta torácica es de clase IIB, ya que la eficacia de esta modalidad está aún por establecerse³. Actualmente, se describe por consensos internacionales que el tratamiento óptimo para la disección tipo B complicada es la reparación aórtica endovascular torácica (RAET), por sus resultados en la sobrevida intrahospitalaria, a mediano y largo plazo. De igual manera, se muestra una disminución en la estancia hospitalaria, en comparación con la reparación quirúrgica⁴. A la postre, se están desarrollando nuevas técnicas endovasculares y procedimientos complementarios; sin embargo, todavía no hay consenso sobre su utilidad⁵, por lo tanto, el tratamiento de la disección aórtica no complicada es aún motivo de controversia^{1,2}.

Históricamente se indica terapia conservadora, mediante terapia médica óptima sobre tratamiento invasivo. No obstante, se han obtenido mejores resultados para la atención médica sustentando el uso de reparación aórtica endovascular torácica (RAET) en este grupo de pacientes. Las evidencias de esto son los datos relevantes de bioestadísticas en cuanto a morbilidad y mortalidad a largo plazo, mejoría en la calidad de vida, menores tasas de complicaciones y remodelado temprano del falso lumen posterior a este tratamiento intervencionista⁶.

Los beneficios de la reparación endovascular en disección aórtica tipo B no complicada son claros. Ayuda a disminuir la presión de la pared aórtica y facilita un mejor control de presión arterial descontrolada (una de las principales asociaciones con la disección aórtica), también auxilia en la detención de la propagación del falso lumen y sus complicaciones como la isquemia visceral, paraplejía o falla renal⁷. La revaloración del paciente se realizó con apego a metas de presión arterial y búsqueda de complicaciones clínicas, como lo es la recidiva de la sintomatología inicial, corroborando la ausencia de estas durante los primeros 6 meses. Así mismo, se realizó tomografía computarizada contrastada en donde se descartaron posibles complicaciones como un aneurisma aórtico o ruptura de aorta descendente torácica o abdominal. Continuará con su revisión médica anual, con toma de tomografía computarizada o resonancia magnética, siempre

con miras a evitar reintervenciones y mejorar la calidad de vida.

CONCLUSIÓN

La creciente evidencia acerca del abordaje invasivo de la disección aórtica Stanford tipo B no complicada mediante reparación endovascular ha logrado demostrar tasas bajas de mortalidad y de efectos adversos relacionados con el procedimiento, así como buenos resultados clínicos a largo plazo. Debido a esto, esta terapia se puede considerar como un procedimiento factible en dichos casos y, a manera que se desarrolle mejor tecnología y mejoren las técnicas intervencionistas, podrá sustentarse como terapia de primera línea de esta patología. ●

AGRADECIMIENTOS

Al Centro Médico Toluca, ISSEMyM, por favorecer la investigación en la especialidad de Cardiología y al equipo médico asociado al caso.

CONFLICTO DE INTERESES

Los autores declaran no tener conflicto de intereses.

REFERENCIAS

1. Silaschi M, Byrne J, Wendler O. Aortic dissection: Medical, interventional and surgical management. *Heart*. 2017; 103(1):78-87.
2. Thakkar D, Dake MD. Management of Type B Aortic Dissections: Treatment of Acute Dissections and Acute Complications from Chronic Dissections. *Tech Vasc Interventional Rad* 2018;21(3):124-30.
3. Bedi VS, Swain P, Yadav A. Medical therapy versus TEVAR for uncomplicated type B aortic dissection. *Indian J Thorac Cardiovasc Surg*. 2019;35:174-8. 3.
4. Chou HP, Chang HT, Chen CK, Shih CC, Sung SH, Chen TJ, et al. Outcome comparison between thoracic endovascular and open repair for type B aortic dissection: A population-based longitudinal study. *J Chinese Med Assoc*. 2015;78(4):241-8.
5. Munshi B, Ritter JC, Doyle BJ, Norman PE. Management of acute type B aortic dissection. *ANZ J Surg*. 2020;90(12): 2425-33.
6. Qin YL, Wang F, Li TX, Ding W, Deng G, Xie B, et al. Endovascular Repair Compared With Medical Management of Patients With Uncomplicated Type B Acute Aortic Dissection. *J Am Coll Cardiol*. 2016;67(24):2835-42.
7. Cooper M, Hicks C, Ratchford EV, Salameh MJ, Malas M. Diagnosis and treatment of uncomplicated type B aortic dissection. *Vasc Med (United Kingdom)*. 2016;21(6):547-52.