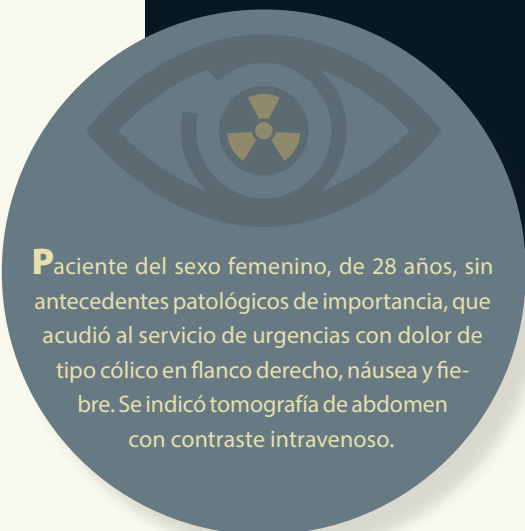


Haga su diagnóstico

Julián Felipe Frías Almaraz^{a,*‡}

Sección a cargo del
Dr. José Luis Ramírez-Arias



Paciente del sexo femenino, de 28 años, sin antecedentes patológicos de importancia, que acudió al servicio de urgencias con dolor de tipo cólico en flanco derecho, náusea y fiebre. Se indicó tomografía de abdomen con contraste intravenoso.

1. De acuerdo con las imágenes, ¿cuál es la estructura que está afectada?

- a) Riñón derecho
- b) Riñón izquierdo
- c) Ambos riñones
- d) Hígado

2. ¿Cuáles son los hallazgos tomográficos que caracterizan a esta patología?

- a) Zonas de hipodensas redondeadas o en cuña corticales
- b) Estriación de la grasa perirrenal
- c) Inflamación local o generalizada
- d) Pérdida de la corteza, inflamación, estriación de la grasa perirrenal y zonas de hipodensas redondeadas o en cuña corticales

3. ¿A qué entidad patológica corresponden los hallazgos?


- a) Nefrolitiasis
- b) Infarto renal
- c) Pielonefritis aguda derecha
- d) Carcinoma de células renales

4. ¿Cuál es la indicación de la urotomografía?

- a) Presentación atípica
- b) Casos complicados
- c) Falta de respuesta al tratamiento antibiótico después de las 72 h
- d) Sospecha de neoplasia, falta de respuesta al tratamiento antibiótico, casos complicados, presentación atípica

5. De acuerdo con el diagnóstico, ¿cuál es la complicación más grave de esta entidad?

- a) Formación de abscesos
- b) Pielonefritis enfisematosa
- c) Trombosis de la vena renal
- d) Sepsis



^aResidente de tercer año. Curso de imagenología diagnóstica y terapéutica. Facultad de Medicina. Universidad Nacional Autónoma de México. Sede: Hospital Ángeles del Pedregal. Ciudad de México, México.

^{*}Autor para correspondencia: Julián Felipe Frías Almaraz.

Correo electrónico: julianf.fra@hotmail.com

[‡] <https://orcid.org/0000-0001-9123-5646>

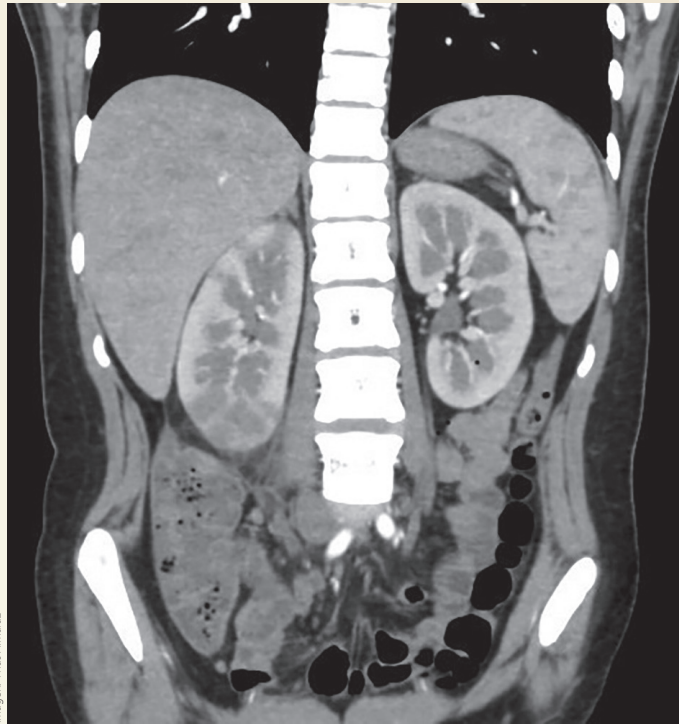


Imagen: Frías Almaraz

Figura 1. Reconstrucción 3D de urotomografía en fase corticomedular

Figura 2. Reconstrucción 3D de urotomografía en fase nefrográfica

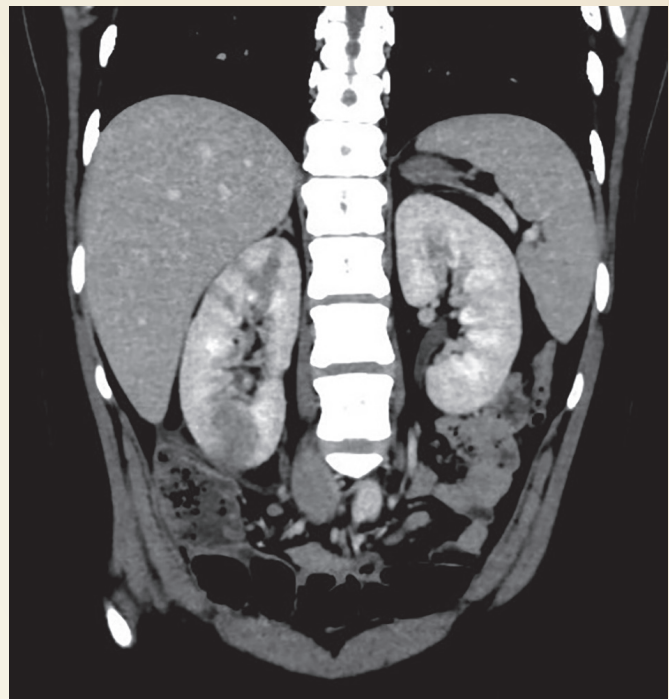


Imagen: Frías Almaraz

BIBLIOGRAFÍA

- Belyayeva M, Jeong JM. Acute Pyelonephritis. In: StatPearls [Internet]. Treasure Island (FL): StatPearls Publishing; 2021 Jan–2021 Jul 10. [Consultado: 20 de octubre de 2021]. PMID: 30137822. Disponible en: <https://pubmed.ncbi.nlm.nih.gov/30137822/>
- Diagnóstico y tratamiento de la infección aguda, no complicada del tracto urinario de la mujer. México: Instituto Mexicano del Seguro Social, 2009. [Consultado 20 de octubre de 2021]. Disponible en: <https://bit.ly/3FO12Ib>.
- Hudson C, Mortimore G. The diagnosis and management of a patient with acute pyelonephritis. Br J Nurs. 2020 Feb 13;29(3):144-50.

Respuestas: 11a, 21d, 31c, 41d, 51b.