

Signo de “doble corteza” visualizado en corregistro ^{18}F -FDG PET/RM en un paciente con heterotopia subcortical en banda

David Ricardo Cardoza Ochoa^{a,‡}, Keren Contreras Contreras^a, Blanca Lucero Abundiz López^a, Gustavo Vázquez Cardoso^a, Belén Rivera Bravo^{a,*§}

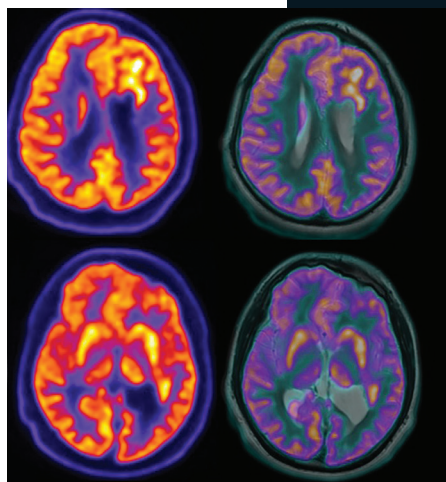


Foto: Cardoza et al.

Resumen

La heterotopia subcortical en banda (HSB) se refiere a la presencia de bandas lisas bilaterales de sustancia gris cerebral ubicadas en la sustancia blanca subcortical. La presentación clínica es variable, con cuadros que incluyen discapacidad intelectual, crisis epilépticas y trastornos de conducta muy variados, lo que hace complejo su diagnóstico. Presentamos el caso de un varón de 20 años con largo historial de epilepsia refractaria a tratamiento, remitido a nuestra unidad para un estudio de tomografía por emisión de positrones/tomografía computada (PET/CT) con ^{18}F -fluorodesoxiglucos (^{18}F -FDG) para la búsqueda del foco epileptógeno. Adicionalmente, se realizó un corregistro de PET con un estudio de resonancia magnética (RM) de otra institución, observando el signo de doble corteza cerebral por RM y PET/CT, visualizando carac-

terísticamente un patrón hipermetabólico en las zonas de heterotopia subcortical en banda.

Palabras clave: ^{18}F -FDG; PET; RM; heterotopia; neurología.

“Double Cortex” Sign Visualized in ^{18}F -FDG PET / MRI Coregistration in a Patient with Band Subcortical Heterotopia

Abstract

Subcortical band heterotopia (HSB) refers to the presence of smooth bilateral bands of gray matter located in the subcortical white matter. Clinical presentation is widely variable, the presentation includes intellectual disability, epileptic seizures and varied conduct disorders, making a complex diagnosis. We present a case of a 20-year-old male with a long history of treatment-refractory epilepsy referred to our center for a ^{18}F -FDG (^{18}F -fluorodeoxyglucose) PET/CT (Positron Emission Tomography/Computed Tomography), to search for the epileptogenic focus. Additionally, a registration was carried out with another magnetic resonance imaging study (MRI), where the sign of double cerebral cortex was documented by MRI and PET/CT, visualized as a hypermetabolic pattern in subcortical band heterotopia.

Keywords: ^{18}F -FDG; PET; RM; heterotopia; neurology.

^a Unidad PET/CT División de Investigación. Facultad de Medicina. Universidad Nacional Autónoma de México. Ciudad de México, México.

*Autor para correspondencia: Rivera Bravo Belén.

Correo electrónico: brivera@unam.mx

[‡] <https://orcid.org/0000-0001-9655-569X>

[§] <https://orcid.org/0000-0002-6439-2686>

Recibido: 8-marzo-2021. Aceptado: 14-agosto-2021.

La heterotopia subcortical en banda (HSB) o síndrome de doble corteza es una malformación del desarrollo cortical que representa la forma menos grave del espectro de las lisencefalias. Se refiere a la presencia de bandas lisas bilaterales de sustancia gris ubicadas anormalmente en la sustancia blanca subcortical. Las heterotopias en banda son más frecuentes en mujeres, por su parte, se ha descrito que los hombres portadores de la mutación genética generalmente mueren in útero o tienen otras alteraciones cerebrales asociadas.

INTRODUCCIÓN

La heterotopia de la materia gris cerebral es un grupo de trastornos neurológicos caracterizados por la posición ectópica de las neuronas^{1,2}. La heterotopia subcortical en banda (HSB) o síndrome de doble corteza es una malformación del desarrollo cortical que representa la forma menos grave del espectro de las lisencefalias. Se refiere a la presencia de bandas lisas bilaterales de sustancia gris ubicadas anormalmente en la sustancia blanca subcortical³. Las heterotopias en banda son más frecuentes en mujeres, por su parte, se ha descrito que los hombres portadores de la mutación genética generalmente mueren in útero o tienen otras alteraciones cerebrales asociadas⁴.

La tomografía por emisión de positrones (PET) es una herramienta de medicina nuclear que utiliza radionúclidos unidos a moléculas específicas (radiofármacos) para el estudio de distintas enfermedades, uno de los radiofármacos más utilizados es la ¹⁸F-fluorodesoxiglucosa (¹⁸F-FDG), una molécula análoga a la glucosa unida a ¹⁸Fluor (¹⁸F), que permite la evaluación del metabolismo glucolítico de la sustancia gris. En el cerebro, la ¹⁸F-FDG muestra captación por la corteza y las estructuras subcorticales, permitiendo la valoración del metabolismo cerebral y ofreciendo información diagnóstica, y en algunos casos, incluso antes de que se presenten cambios morfológicos visibles por otras técnicas

de imagen como la tomografía computada (TC) o resonancia magnética (RM). En algunos casos, el PET/CT con ¹⁸F-FDG puede proveer información crucial para guiar la resección quirúrgica de focos epileptógenos en pacientes con epilepsia refractaria a tratamiento⁵.

El hallazgo típico de la HSB consiste en capas lisas de sustancia gris, que comúnmente siguen la curvatura de la corteza cerebral adyacente, no continua con la sustancia gris, ni con el líquido cefalorraquídeo^{6,7}.

CASO CLÍNICO

Un paciente del sexo masculino, de 20 años, con diagnóstico de epilepsia, presentó durante los últimos 4 meses refractariedad a múltiples líneas de tratamiento farmacológico, una vez referido al servicio de neurocirugía, se le indicó estudio de RM cerebral y PET/CT con ¹⁸F-FDG como parte del protocolo de abordaje quirúrgico, esto con el objetivo de identificar el sitio de foco epileptógeno. La preparación del estudio implicó mínima estimulación sensorial, que consistió en aislar al paciente en una habitación cómoda, donde se le privó de estímulos visuales, auditivos e interacciones sociales, todo esto, previo a la administración intravenosa del radiotrazador. Lo anterior, con el fin de optimizar el metabolismo glucolítico, disminuyendo la probabilidad de activación de la corteza cerebral. Una hora posterior a esto se procedió con la adquisición de imágenes del metabolismo cerebral en equipo PET/CT Biograph Vision 600 Siemens Healthineers®. Al análisis de imágenes de PET/CT, se identifica hipermetabolismo de localización subcortical, adyacente al ventrículo lateral izquierdo, este hipermetabolismo γ magnética, siendo coincidente la presencia de sustancia gris heterotópica periventricular (**figuras 1 y 2**).

DISCUSIÓN

El PET con ¹⁸F-FDG es una técnica de imagen de medicina nuclear utilizada para la evaluación de múltiples enfermedades. En el cerebro, la ¹⁸F-FDG ingresa a las neuronas por el transportador de glucosa GLUT1 predominantemente, una vez dentro de la célula, es fosforilada por la hexoquinasa para formar ¹⁸F-FDG-6-fosfato. Dicha conformación molecular es distinta a la molécula de glucosa, por

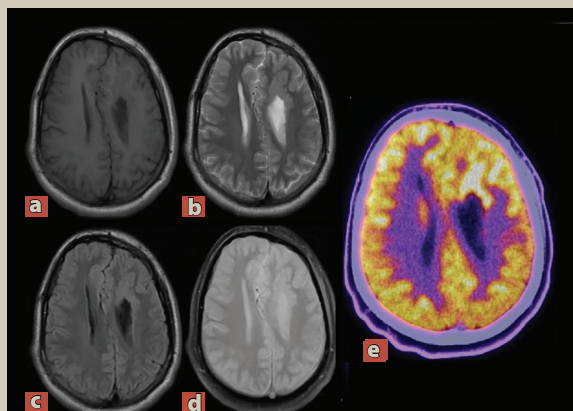


Figura 1. Imágenes axiales de la resonancia magnética potenciadas en T2 (a, b) e imágenes de ^{18}F -FDG PET en los mismos niveles de corte (c y d). El coregistro ^{18}F -FDG PET/RM (e) muestra asimetría de volumen de los hemisferios cerebrales y ventrículos laterales, así como agenesia parcial del cuerpo calloso, con aumento de captación del ^{18}F -FDG en lesiones nodulares periventriculares.

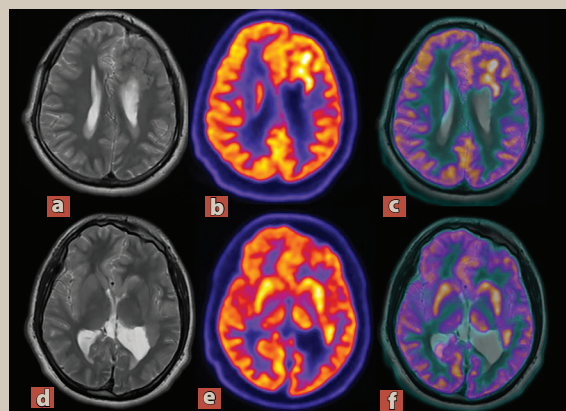


Figura 2. Imágenes en proyección sagital de RM potenciadas en T2 (a) que muestran la agenesia del cuerpo calloso, así como la presencia de sustancia gris heterotópica periventricular. La imagen de ^{18}F -FDG PET (b) muestra captación periventricular con intensidad de captación similar a la sustancia cortical gris. (c) El coregistro de PET con RM muestra concordancia entre las estructuras descritas. (d) Imagen de PET en el corte coronal de las mismas estructuras.

Foto: Cardoza et al.

lo que se inhibe la desfosforilación y su uso intracelular como recurso energético. Esta característica hace proclive la concentración intracelular de la ^{18}F -FDG y por lo tanto, permite la evaluación de la densidad neuronal metabólicamente activa a través de la imagen PET. La evidencia científica actual destaca la elevada sensibilidad y especificidad del estudio para fines de localización prequirúrgica del foco epileptógeno, principalmente en los casos donde métodos como el electroencefalograma y la RM no son concluyentes⁸.

En el presente caso, el signo de doble corteza fue identificado topográficamente en el estudio de RM, mientras que el estudio PET caracterizó el metabolismo glucolítico del tejido subcortical ectópico, convirtiéndolo en uno de los pocos casos registrados de este signo por técnica de imagen morfofuncional.

CONCLUSIONES

El signo de doble corteza puede ser visualizado utilizando técnicas de imagen molecular como el PET con ^{18}F -FDG y, en su caso, indicar el sitio sugestivo de foco epileptógeno. ●

REFERENCIAS

1. Françoise W, Jean-Bernard M, Carlos C, et al. Causes and Consequences of Gray Matter Heterotopia. *CNS Neurosci Ther.* 2015;21:112-22.
2. Barkovich AJ, Guerrini R, Kuzniecky. A developmental and genetic classification for malformations of cortical development: update 2012. *Brain.* 2012;135:1348-69.
3. Russell J, Ferland, Luis R. Batiz, Jason Neal, et al. Disruption of neural progenitors along the ventricular and subventricular zones in periventricular heterotopia. *Hum Mol Genet.* 2009;18:497-516.
4. The clinical patterns and molecular genetics of lissencephaly and subcortical band heterotopia. *Epilepsia.* 2010; 51:5-9.
5. Abdel Razek AAK, Kandell AY, Elsorogy LG, et al. Disorders of cortical formation: MR imaging features. *AJNR Am J Neuroradiol.* 2009;30:4-11.
6. Barkovich AJ. Morphologic characteristics of subcortical heterotopia: MR imaging study. *AJNR Am J Neuroradiol.* 2000;21:290-5.
7. Kumar A, Chugani HT. The Role of Radionuclide Imaging in Epilepsy, Part 2: Epilepsy Syndromes[J] *J Nucl Med.* 2013;54(11):1924-30.
8. Ismet S. PET studies in epilepsy. *Am J Nucl Mol Imaging.* 2015;5(5):416-30.