

# Neumomediastino espontáneo en un paciente con COVID-19

## Reporte de caso

Enrique Karim Álvarez-Domínguez<sup>a,\*</sup>,  
Juan Pablo Ornelas-Moreno<sup>b,§</sup>,  
Lilia Susana Valdez-Moya<sup>b,§</sup>

Foto: Master1305 DCSStudio / Freepik



### Resumen

Dentro de las distintas complicaciones que se han descrito en pacientes con neumonía viral por SARS-CoV-2 tiene especial interés clínico el neumomediastino espontáneo (NE), por tratarse de una condición rara reportada en aproximadamente 1% de los pacientes con COVID-19. Se define por la presencia de aire en el mediastino en pacientes sanos o en ausencia de algún origen iatrogénico o traumático. Su presentación clínica suele ser insidiosa y puede acompañarse de otras complicaciones respiratorias. Presentamos el caso de un paciente con COVID-19 que durante su hospitalización desarrolló NE asociado a enfisema en regiones extratorácicas. No hubo presencia de enfisema subcutáneo ni neumotórax.

**Palabras clave:** Complicaciones respiratorias; COVID-19; enfisema extratorácico; neumomediastino espontáneo; SARS-CoV-2.

### Spontaneous Pneumomediastinum in a Patient With COVID-19. Case Report Abstract

Among the different complications that have been described in patients with viral pneumonia due to SARS-CoV-2, spontaneous pneumomediastinum (SP) is of special clinical interest, as it is a rare condition reported in approximately 1% of patients with COVID-19. It is defined by the presence of air in the mediastinum in healthy patients or in the absence of any iatrogenic or traumatic origin. Its clinical presentation is usually insidious and may be accompanied by other respiratory complications. We present the case of a patient with COVID-19 who developed SP associated with emphysema in extrathoracic regions during hospitalization. There was no presence of subcutaneous emphysema or pneumothorax.

**Keywords:** Respiratory complications; COVID-19; extrathoracic emphysema; spontaneous pneumomediastinum; SARS-CoV-2.

<sup>a</sup>Unidad Temporal Ajusco Medio. Hospital General Ajusco Medio. Ciudad de México, México.

<sup>b</sup>Medicina Interna. Hospital General Ajusco Medio. Ciudad de México, México.

\* Autor para correspondencia: Enrique Karim Álvarez Domínguez. Correo electrónico: karim.alv@gmail.com

<sup>§</sup> <https://orcid.org/0000-0001-9326-3886>

<sup>§</sup> <https://orcid.org/0000-0003-3819-742X>

<sup>§</sup> <https://orcid.org/0000-0003-0869-5540>

Recibido: 08-marzo-2021. Aceptado: 19-octubre-2021.

### INTRODUCCIÓN

El neumomediastino espontáneo (NE) se ha descrito como una entidad rara en pacientes hospitalizados por COVID-19, con prevalencias reportadas del 1% o menores<sup>1-5</sup>. Se define como la presencia de aire libre en el mediastino en aquellos pacientes sin antecedentes de algún evento traumático o ia-

trogénico<sup>6,7</sup>. El diagnóstico puede ser complicado debido a que su presentación clínica es semejante a la de otras patologías respiratorias, aunque puede sospecharse en pacientes que tienen lenta evolución clínica y disnea persistente, o inclusive en aquellos que tienen mejoría clínica, pero que continúan con hipoxemia<sup>5,6,8-10</sup>. También se ha descrito NE en pacientes que inician con síntomas moderados de COVID-19 y después van empeorando progresivamente, siendo la disnea el síntoma primario, así como la elevación de los marcadores de inflamación, que incluyen deshidrogenasa láctica, proteína C reactiva, dímero D, ferritina y procalcitonina<sup>2,11</sup>.

### CASO CLÍNICO

Paciente del sexo masculino, de 73 años, con antecedente de hipertensión arterial sistémica que acudió al hospital tras haber padecido un cuadro clínico de 10 días caracterizado por cefalea, mialgias, artralgias, astenia y adinamia, con empeoramiento de la sintomatología y desarrollo de disnea. A su ingreso ya contaba con prueba RT-PCR (reacción en cadena de polimerasa con transcriptasa inversa) para detección del ácido nucleico de SARS-CoV-2 con resultado positivo, sus signos vitales fueron: frecuencia cardíaca de 62, frecuencia respiratoria de 30, presión arterial de 150/98 mmHg, temperatura de 36.9 °C y saturación de oxígeno (SatO<sub>2</sub>) de 86% con uso de cánula nasal simple a flujo de 10 litros por minuto (lpm). Se inició tratamiento antibiótico con levofloxacino y claritromicina; modulador de respuesta inmune con dexametasona; antitrombóticos con enoxaparina y ácido acetil salicílico; soporte sintomatológico con paracetamol y omeprazol; antihipertensivo por patología de base con losartán y nifedipino; y para el apoyo ventilatorio se colocó al paciente en pronación con uso de mascarilla con reservorio a 15 lpm, logrando una SatO<sub>2</sub> de 95%.

En la tomografía axial computarizada (TAC) simple de tórax inicial se observó un patrón de condensación granular, en “vidrio despulido”, bilateral con diseminación en el 90% del tejido pulmonar, así como lesiones periféricas compatibles con neumonía viral por SARS-CoV-2, que se clasificó como CO-RADS 6 (**figura 1a-1d**, flechas). Los estudios de laboratorio iniciales reportaron: leucocitosis de

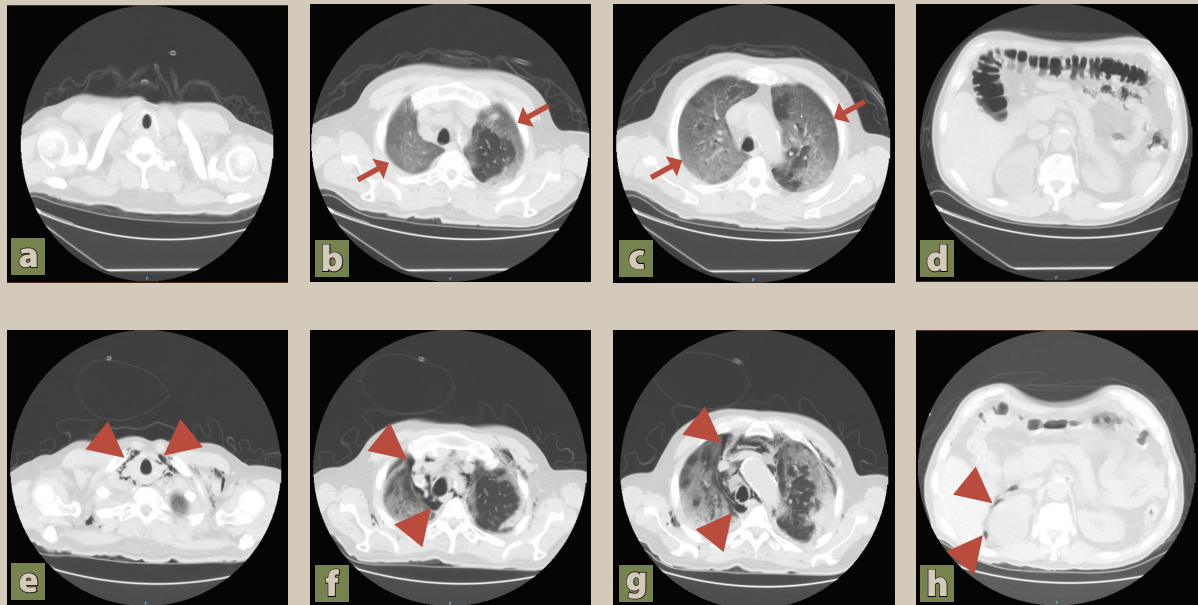
$13.8 \times 10^3/\mu\text{L}$  ( $4.6\text{-}10.2 \times 10^3/\mu\text{L}$ ) con neutrófilos  $12.9 \times 10^3/\mu\text{L}$  ( $2\text{-}6.9 \times 10^3/\mu\text{L}$ ), dímero D 801 ng/ml (<233 ng/ml), alanino aminotransferasa 121 UI/L (9-50 UI/L), aspartato aminotransferasa 90 UI/L (12-50 UI/L), velocidad de sedimentación globular 40 mm/h (0-10 mm/h), deshidrogenasa láctica 496 ng/ml (<400 ng/ml), proteína C reactiva 9.4 mg/dl (0-1 mg/dL) y procalcitonina 9.4 ng/ml (<0.5 ng/ml).

Durante los primeros 6 días de hospitalización los estudios de laboratorio reportaron disminución de los parámetros de inflamación y leucocitosis. Sin embargo, cuando se intentaba progresar la ventilación disminuyendo el flujo de oxígeno a 13 lpm, el paciente volvía a presentar desaturación hasta 80%. Al décimo día se volvió a reportar leucocitosis a expensas de neutrófilos, se sospechó sobreinfección y se ajustó el tratamiento médico. A los 13 días el paciente refirió dificultad para respirar, aunque sin cambios en la saturación de oxígeno, por lo que se realizó nueva TAC simple de tórax, donde se observó enfisema difuso en cuello y retroperitoneo, neumomediastino y lesiones de condensación en todos los segmentos pulmonares (**figura 1e-1h**, puntas de flecha). El paciente continuó deteriorándose, requirió manejo avanzado de la vía aérea y, a los 6 días de haber diagnosticado las complicaciones pulmonares, falleció.

### DISCUSIÓN

Es ampliamente aceptado que el principal mecanismo fisiopatológico involucrado en el desarrollo de NE es el efecto Macklin, el cual describe la asociación de 3 eventos importantes: a) rotura alveolar por hiperinsuflación de la vía aérea; b) formación de burbujas de aire que migran por las vainas de arterias y bronquios; y c) burbujas de aire que disecan el mediastino por el tejido conectivo<sup>5,6,17</sup>. La tos persistente, estornudos, vómito o maniobras de Valsalva incrementan la presión intratorácica e intraalveolar, así como el gradiente de presión entre los alveolos y el intersticio pulmonar. Además, la distribución en la presión de aire dentro de los racimos alveolares no es homogénea, los alveolos que tienen poros pueden comunicarse con alveolos adyacentes para distribuir la presión, pero los alveolos marginales, localizados en la periferia, están sometidos a mayor presión por-

**Figura 1.** Comparación entre estudios tomográficos, imágenes iniciales (a-d); imágenes a los 13 días de hospitalización (e-h).



que solo tienen una comunicación en su base para el flujo de aire<sup>2,5,16</sup>. Los aumentos súbitos o repetidos en la presión del aire, en presencia de daño alveolar extenso, pueden lesionar y romper las paredes alveolares, especialmente en los alveolos marginales.

La infección por SARS-CoV-2 desencadena una intensa respuesta inmune en los neumocitos, mediada principalmente por interleucina 6, a esto se agrega la liberación de interleucina 1-b que provoca gran extensión de la inflamación, en conjunto estas citocinas ocasionan un amplio daño tisular en las paredes alveolares, y las vuelven friables. Lo anterior, sumado al incremento de la presión intraalveolar, favorece el efecto Macklin. El aire que se fuga rodea las vainas broncovasculares, y se dirige proximalmente hacia los hilios y el mediastino<sup>2,5,16,18</sup>.

Si bien todos los mecanismos descritos pueden ocurrir en pacientes con COVID-19, el NE no es una afección común, lo que sugiere que debe haber otros factores involucrados en el desarrollo del NE en estos pacientes<sup>8,9,14</sup>.

En casos de neumonía viral por SARS-CoV-2, el dolor torácico se ha descrito como una mani-

festación clínica que ocasiona dificultad respiratoria, particularmente en pacientes que persisten con disnea y altos requerimientos de oxígeno, y puede servir como indicador temprano de una posible complicación en COVID-19, como enfisema subcutáneo (ES) o NE<sup>5,10,12</sup>. En nuestro caso este signo se presentó 3 días previos al diagnóstico de NE y no se acompañó de mayor compromiso en la saturación de oxígeno, similar a evoluciones clínicas descritas en otros estudios<sup>8,9,13</sup>. Posterior al diagnóstico de NE, el dolor torácico continuó deteriorando al paciente.

Aunque el NE suele considerarse un proceso autolimitado y no ser un indicador temprano de agravamiento de la infección<sup>5,14</sup>, sí parece comprometer el desenlace clínico cuando se asocia con otras complicaciones respiratorias<sup>12</sup>. Al hacer una revisión de 9 estudios sobre complicaciones respiratorias en pacientes con COVID-19 (**tabla 1**), el NE fue descrito en 21 pacientes, de los cuales 6 tuvieron como única complicación NE (28.5%) y mejoraron solo con uso oxígeno suplementario, en los 15 casos restantes el NE se asoció con otras complicaciones

**Tabla 1.** Revisión de la literatura de COVID-19 asociado a complicaciones pulmonares en pacientes sin antecedentes de enfermedad pulmonar primaria o ventilación mecánica

No.	Autor / fecha de publicación/ país	Casos	Edad	Género	Comorbilidades o antecedentes	Complicaciones respiratorias	Tratamiento final	Desenlace
1	Al-Azzawi M et al. (12) Julio 2020 Estados Unidos	1	36	M	DT1	ES	ECMO	Deceso
		2	47	M	Ninguno	ES, NE, NT	VM	Mejoría
		3	78	M	HAS, DL	ES, NE	VM	Deceso
2	Albuquerque J et al. (7) Enero 2021 Brasil	1	42	M	Sin información	NE	OS	Mejoría
3	Alharthy A et al. (15) Diciembre 2020 Arabia Saudita	1	53	M	Ninguno	ES, NE, NT	VM	Mejoría
		2	60	M	HAS, DT2	ES, NE	VM	Mejoría
4	Brogna B et al. (6) Junio 2020 Italia	1	78	F	HAS y DT2	NE	OS	Mejoría
		2	41	M	Sano	ES, NE, NT	OS	Mejoría
5	Cut T et al. (2) Marzo 2021 Romania	1	64	M	HAS: 3 DT2: 2 OB: 3 Ninguno: 3 (sin información individual)	ES, NE, NT	VM	Deceso
		2	61	M		ES, NE	ECMO	Deceso
		3	49	M		ES, NE, NP	VM	Deceso
		4	57	M		ES, NE, NT	VM	Deceso
		5	72	F		ES, NE, NT	OS	Mejoría
		6	50	M		NT	OS	Mejoría
		7	54	M		ES, NE, NT	VM	Deceso
		8	78	M		NT	VM	Deceso
		9	71	M		NT	OS	Mejoría
		10	49	M		NT	VM	Deceso
		11	36	F		ES, NE	VM	Deceso
6	Elhakim K et al. (16) Octubre 2020 Estados Unidos	1	63	M	HAS y DT2	NE	OS	Mejoría
7	Gorospe L et al. (5) Julio 2020 España	1	65	F	Sin información	NE	OS	Mejoría
		2	60	F	Sin información	NE	OS	Empeoró*
		3	62	M	Sin información	NE, NP	OS	Mejoría
		4	58	M	Sin información	NE, NP	OS	Mejoría
8	Nobre M et al. (10) Enero 2021 España	1	88	M	Sin información	NE	OS	Mejoría
9	Zhou C et al. (14) Abril 2020 China	1	38	M	Sin información	ES, NE	OS	Mejoría

DL: dislipidemia; DT1: diabetes tipo 1; DT2: diabetes tipo 2; ECMO: oxigenación por membrana extracorpórea; ERGE: enfermedad por reflujo gastroesofágico; ES: enfisema subcutáneo; F: femenino; HAS: hipertensión arterial sistémica; M: masculino; NE: neumomediastino espontáneo; NP: neumopericardio; NT: neumotórax; OB: obesidad; OS: oxígeno suplementario; VM: ventilación mecánica.

\*No atribuible al neumomediastino espontáneo.

respiratorias, y de estos 7 fallecieron (33.3%), aún con manejo avanzado de la vía aérea.

El NE debe vigilarse estrechamente en pacientes con COVID-19 por su potencial riesgo para asociarse con otras complicaciones respiratorias y agravar la enfermedad, en nuestro caso pudo evidenciarse la presencia de NE con enfisema laríngeo y en retroperitoneo. La identificación temprana de estas complicaciones, por clínica y en el seguimiento

radiológico, puede ser significativa en la evolución de la enfermedad<sup>1,13,14</sup>.

## CONCLUSIONES

Tanto el NE como los enfisemas subcutáneo, laríngeo y retroperitoneal pueden ser complicaciones respiratorias en pacientes con COVID-19. Estas complicaciones deben sospecharse en aquellos pacientes con evolución lenta y desaturación persisten-

te. En este caso, se pudo evidenciar la presencia de neumomediastino espontáneo, enfisema laríngeo y enfisema retroperitoneal. Estos hallazgos remarcen la importancia de utilizar tempranamente la valoración por tomografía para identificar oportunamente complicaciones respiratorias en pacientes con COVID-19 e iniciar el uso de tratamientos específicos, ya que el NE asociado a otras complicaciones parece ensombrecer el desenlace clínico. Hasta el momento no se conocen con exactitud todos los mecanismos que predisponen al desarrollo de NE, así como tampoco factores predictores, aunque parece presentar mayor resolución espontánea cuando se padece sin otras complicaciones respiratorias.

### CONFLICTO DE INTERESES

Los autores declaran no tener conflicto de intereses. ●

### REFERENCIAS

- López K, Sánchez D, Tosca H, Guzmán C, Baeza G, Ruíz J. Spontaneous Pneumomediastinum in nCOVID-19 infection: a case report. *Arch Med (Manizales)*. 2021;21(1):1-8.
- Cut T, Tudoran C, Lazureanu V, Marinescu A, Dumache R, Tudoran M. Spontaneous Pneumomediastinum, Pneumothorax, Pneumopericardium and Subcutaneous Emphysema - Not So Uncommon Complications in Patients with COVID-19 Pulmonary Infection - A series of cases. *J Clin Med*. 2021;10(7):1346.
- Shan S, Guangming L, Wel L, Xuedong Y. Spontaneous pneumomediastinum, pneumothorax and subcutaneous emphysema in COVID-19: case report and emphysema in COVID-19: case report and literature review. *Rev Inst Med Trop Sao Paulo*. 2020;62:e76.
- Bozan Ö, Atiş S, Çekmen B. A rare complication of COVID-19: Spontaneous pneumothorax following pneumomediastinum; case report. *American Journal of Emergency Medicine*. 2021;47:342.e1-342.e2. <https://doi.org/10.1016/j.ajem.2021.02.067>
- Gorospe L, Ayala A, Ureña A, Fra S, Muñoz M, Arrieta P. Neumomediastino espontáneo en pacientes con COVID-19: una serie de cuatro casos. *Arch Bronconeumol*. 2020;56(11):747-63.
- Brogna B, Bignardi E, Salvatore P, Albergio M, Brogna C, Megliola A. Unusual presentations of COVID-19 pneumonia on CT scans with spontaneous pneumomediastinum and loculated pneumothorax: A report of two cases and a review of the literature. *Heart & Lung*. 2020;49(6):864-8.
- Albuquerque J, Silva A, Almeida T, Gadelha L. COVID-19 and spontaneous pneumomediastinum: a rare complication. *Rev Soc Bras Med Trop*. 2021;54:e0781.
- Díaz A, Patel D, Sayedy N, Anjum F. COVID-19 and spontaneous Pneumomediastinum: A case series. *Heart & Lung*. 2021;50(2):202-5.
- López M, López D, Martínez J, Rodríguez A, Gutiérrez G, López M. Neumomediastino espontáneo en pacientes con COVID-19. *Emergencias*. 2020;32:290-9.
- Nobre M, Blanco R, Areias V. Pneumomediastinum: An Uncommon Complication of COVID-19 Pneumonia. *Arch Bronconeumol*. 2021;57(1):68.
- Manna S, Maron S, Cedillo M, Voutsinas N, Toussie D, Finkelstein M. Spontaneous subcutaneous emphysema and pneumomediastinum in non-intubated patients with COVID-19. *Clin Imaging*. 2020;67:207-13.
- Al-Azzawi M, Douedi S, Alshami A, Al-Saoudi G, Mikhail J. Spontaneous Subcutaneous Emphysema and Pneumomediastinum in COVID-19 Patients: An Indicator of Poor prognosis? *Am J Case Rep*. 2020;21:e925557.
- Wegner U, Jeffery G, Abraján O. Spontaneous Pneumomediastinum Associated With SARS-CoV-2: Infrequent Complication of the Novel Disease. *Cureus*. 2020;12(7):e9189.
- Zhou C, Gao C, Xie Y, Xu M. COVID-19 with spontaneous pneumomediastinum. *Lancet Infect Dis*. 2020;20(4):510.
- Alharthy A, Bakirova G, Bakheer H, Balhamar A, Brindley P, Alqahtani S. COVID-19 with spontaneous pneumothorax, pneumomediastinum, and subcutaneous emphysema in the intensive care unit: Two cases reports. *Journal of Infection and Public Health*. 2021;14(3):290-2.
- Elhakim T, Abdul H, Pelaez C, Rodríguez Y. Spontaneous pneumomediastinum, pneumothorax and subcutaneous emphysema in COVID-19 pneumonia: a rare case and literature review. *BMJ Case Rep*. 2020;13:e239489.
- Pérez K, Moreno L. Neumotórax y neumomediastino espontáneos en pacientes con neumonía por COVID-19. *Med Int Méx*. 2021;37(1):152-6.
- Jatoi T, Khan A, Mohiuddin O, Choudhry M, Yasmin F, Jalees S. Spontaneous pneumomediastinum and subcutaneous emphysema in a non-intubated patient: a case report. *PAMJ*. 2021;38(37):1-6.
- Eperjesiova B, Hart E, Shokr M, Sinha P, Ferguson G. Spontaneous Pneumomediastinum/Pneumothorax in Patients With COVID-19. *Cureus*. 2020;12(7):e8996.
- Jannsen J, Kamps M, Joosten T, Barten D. Spontaneous pneumomediastinum in a male adult with COVID-19 pneumonia. *American Journal of Emergency Medicine*. 2021;40:228.e3-228.e5.
- Dennison J, Carlson S, Faehling S, Lieb M, Mubarik A. Case report: Spontaneous pneumothorax in resolved, uncomplicated COVID-19 Pneumonia - A literature review. *Respiratory Medicine Case Reports*. 2020;31:1-5.
- Parra M, Buitrago G, Grau M, Arenaza G. Aspectos radiológicos de la neumonía COVID-19: evolución y complicaciones torácicas. *Radiología*. 2021;63(1):74-88.
- Li S, Chau E, Ghasem W, Sohn J, Yaghmour B. Air Should Not be There: A Case of Pneumomediastinum and Pneumopericardium in COVID-19. *Cureus*. 2020;12(11):e11696.