

# Haga su diagnóstico

Juan Pablo Reyes González<sup>a,‡,\*</sup>, José Luis Ramírez-Arias<sup>b</sup>

Sección a cargo del Dr. José Luis Ramírez-Arias

**P**aciente del sexo femenino, de 28 años, sin antecedentes patológicos de importancia, acudió al servicio de urgencias con dolor de tipo cólico en el flanco derecho, náusea y fiebre. Se indica tomografía de abdomen con contraste intravenoso.



<sup>a</sup>Residente de 3er. año del Curso de Imagenología Diagnóstica y Terapéutica. Facultad de Medicina. Universidad Nacional Autónoma de México. Sede: Hospital Ángeles del Pedregal. Ciudad de México, México.

<sup>b</sup> Imagenología Diagnóstica y Terapéutica. Hospital Ángeles del Pedregal. Ciudad de México, México.

\*Autor para correspondencia: Juan Pablo Reyes González.

Correo: reyes.g.j.pablo@gmail.com

ORCID ID:

<sup>‡</sup> <https://orcid.org/0000-0003-0487-2909>

Recibido: 23-agosto-2021. Aceptado: 14-octubre-2021.

**1. De acuerdo con las imágenes, ¿cuál es la estructura que está afectada?**

- a) Riñón derecho
- b) Riñón izquierdo
- c) Ambos riñones
- d) Hígado

**2. ¿Cuáles son los hallazgos tomográficos que caracterizan a esta patología?**

- a) Zonas de hipodensas redondeadas o en cuña corticales
- b) Estriación de la grasa perirrenal
- c) Inflamación local o generalizada
- d) Todas las anteriores

**3. ¿A que entidad patológica corresponden los hallazgos?**

- a) Nefrolitiasis
- b) Infarto renal
- c) Pielonefritis aguda derecha
- d) Carcinoma de células renales

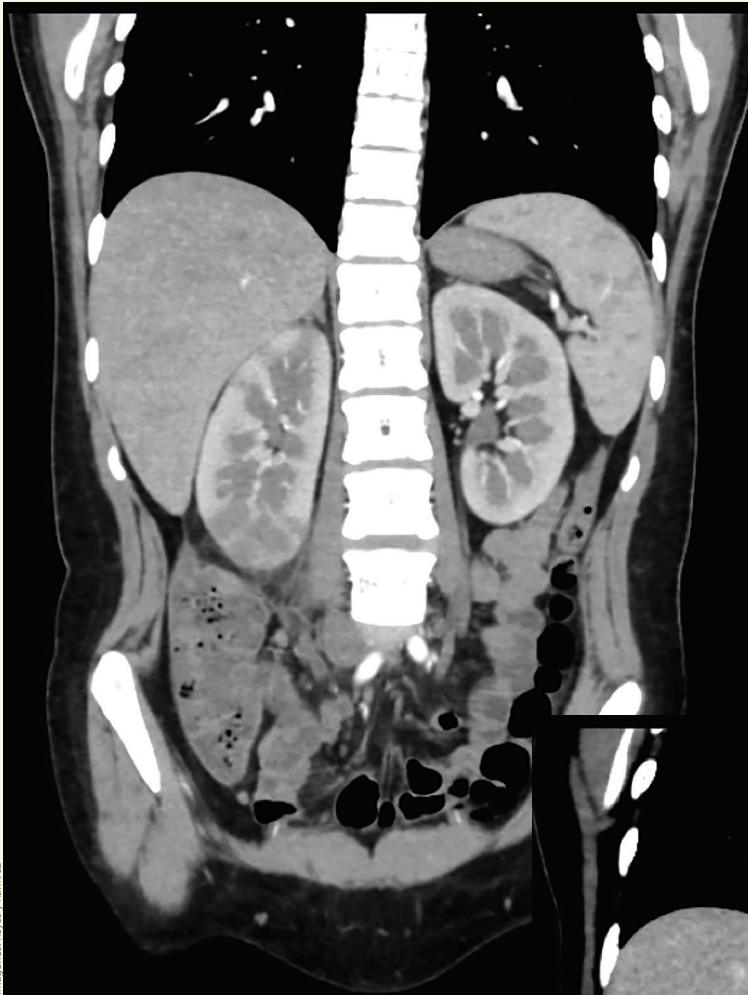
**4. ¿Cuál es la indicación de la urotomografía?**

- a) Presentación atípica
- b) Casos complicados
- c) Falta de respuesta al tratamiento antibiótico después de las 72 h
- d) Todas las anteriores

**5. De acuerdo con el diagnóstico, ¿cuál es la complicación más grave de esta entidad?**

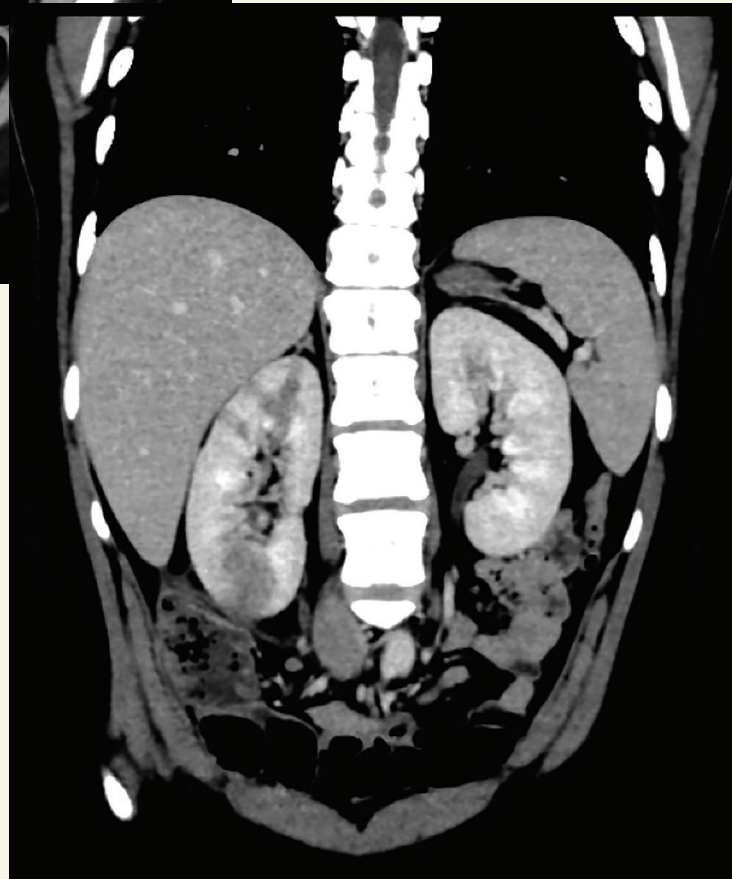
- a) Formación de abscesos
- b) Pielonefritis enfisematosa
- c) Trombosis de la vena renal
- d) Sepsis

Respuestas: 1: a; 2: d; 3: c; 4: d; 5: b.



► **Figura 1.** Reconstrucción 3D de urotomografía en fase corticomedular.

▲ **Figura 2.** Reconstrucción 3D de urotomografía en fase nefrográfica.



## BIBLIOGRAFÍA

- Belyayeva M, Jeong JM. Acute Pyelonephritis. [Actualizado: 10 de julio de 2021]. En: StatPearls. Treasure Island (FL): StatPearls Publishing; 2021 Jan. Disponible en: <https://bit.ly/3wlPyru>
- Hudson C, Mortimore G. The diagnosis and management of a patient with acute pyelonephritis. Br J Nurs. 2020 Feb 13; 29(3):144-50.
- Instituto Mexicano del Seguro Social. Diagnóstico y Tratamiento de la Infección Aguda, no Complicada del Tracto Urinario de la Mujer. México: IMSS; 2009. Disponible en: <https://bit.ly/3bNx0a3>