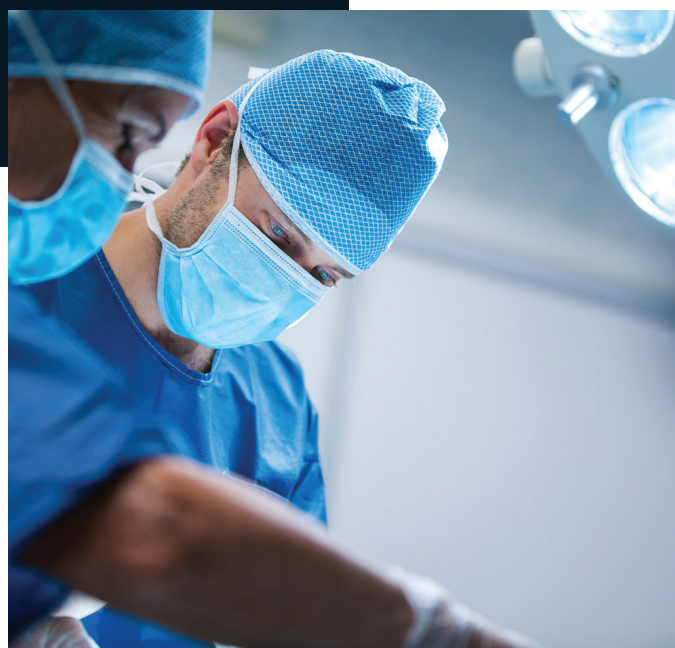

Mucormicosis rinocerebral e infección por SARS-CoV-2

Revisión de caso clínico e imagenológico en un paciente con diabetes mellitus mal controlada

Karla B. Sánchez Vargas^{a,‡}, Angie Ramírez Bustos^{b,*,§}, Gerardo Navarro Ocampo^{c,¶}



Resumen

Se presenta el caso clínico de un hombre de 52 años de edad, con antecedentes patológicos de diabetes mellitus tipo 2 e hipertensión arterial sistémica, ambos con 3 años de evolución, metabólicamente descompensado desde hace 8 meses de evolución. Inició con síntomas sugestivos de SARS-CoV-2, mismo que evolucionó en 2 semanas con aumento de disnea, fiebre y edema ocular izquierdo, por lo

que recibió manejo intrahospitalario. Se realizaron estudios de control, entre ellos tomografía computarizada de tórax y cráneo, el primero reportó CO-RADS 5 (muy alta sospecha de infección por SARS-CoV-2) con escala de severidad por extensión severa; el segundo reportó neumoencéfalo en la fosa temporal izquierda, proceso infeccioso ocular izquierdo, que condicionaba proptosis, enfisema intraorbitario izquierdo con afección de nervio óptico y erosión de estructuras óseas adyacentes, así como enfisema a espacio masticador izquierda. Durante su estancia presentó un proceso infeccioso agudo en la región maxilar, ojo izquierdo y paladar, por lo que se sospechó de patología por mucormicosis, y se inició el tratamiento con anfotericina intravenosa. Requirió manejo de terapia intensiva e intervención quirúrgica derivada de la

^a Servicio de Radiología e Imagen. Hospital Regional "Gral. Ignacio Zaragoza". Ciudad de México, México.

^b Médico residente de primer año. Hospital Regional "Gral. Ignacio Zaragoza". Ciudad de México, México.

^c Médico general egresado de la Universidad Nacional Autónoma de México. Ciudad de México, México.

* Autor para correspondencia: Angie Ramírez Bustos.
Correo electrónico: angie.1100.23@hotmail.com
ORCID ID:

[‡] <https://orcid.org/0000-0001-6813-3828>

[§] <https://orcid.org/0000-0003-1842-6475>

[¶] <https://orcid.org/0000-0003-0333-9096>

Recibido: 12-agosto-2021. Aceptado: 11-octubre-2021.

extensión de la infección, mismo que afectó al tejido cerebral y generó complicaciones y la muerte del paciente.

La mucormicosis es una enfermedad de baja prevalencia y rápidamente progresiva causada por hongos de la familia *Mucoraceae* de la orden *Mucorales*. Es la enfermedad fúngica fatal de más rápida evolución en los humanos. Por ello es de suma importancia la detección y tratamiento oportuno para la supervivencia de quienes están afectados por este agente.

Palabras clave: *Mucormicosis rinocerebral; infección por SARS-CoV-2; COVID-19.*

Rhinocerebral Mucormycosis and SARS-CoV-2 Infection. Review of a Clinical and Imaging Case in a Patient with Poorly Controlled Diabetes Mellitus

Abstract

The clinical case of a 52-year-old man is presented, with a pathological history of type 2 diabetes mellitus and systemic arterial hypertension, the two with 3 years of evolution and metabolically decompensated for 8 months of evolution. He started with symptoms suggestive of SARS-CoV-2, which evolved in 2 weeks with increased dyspnea, fever, and left eye edema, for which he received in-hospital management. Control studies were performed, including computed tomography of the chest and skull, the first CO-RADS 5 report (very high suspicion of SARS-CoV-2 infection) with a severity scale due to severe extension; the second reported pneumocephalus in the left temporal fossa, left ocular infectious process, which conditioned proptosis, left intraorbital emphysema with involvement of the optic nerve and erosion of adjacent bone structures, as well as emphysema to the left masticatory space. During his stay, he presented an acute infectious process in the maxillary region, left eye and palate, for which mucormycosis pathology was suspected, and treatment with intravenous amphotericin was started. He required intensive therapy management and surgical intervention derived from the extension of the infection, which affected the brain tissue and generated complications and the death of the patient. Mucormycosis is a low prevalence and rapidly progressive disease caused by fungi of the *Mucoraceae* family of the *Mucorales* order. It is the fastest evolving fatal fungal disease in humans. For this reason, timely detection and treatment is of utmost importance for the survival of those affected by this agent.

Keywords: *Rhinocerebral mucormycosis; SARS-CoV-2 infection; COVID-19.*

INTRODUCCIÓN

La mucormicosis rinoorbitocerebral es una infección oportunista y altamente letal, de baja prevalencia, es la forma clínica más común de la enfermedad. Su incidencia se ha incrementado al paso de los años. Es una infección aguda causada por hongos saprófitos de la clase *Zygomyceto* del orden *Mucorales*, que incluye *Rhizopus* como causa más común, seguida e *Thizomucor* (*Mucor*) y otras especies¹.

Afecta típicamente a pacientes inmunocomprometidos, encontrándose en particular en casos de diabetes mellitus descompensada por cetoacidosis, en receptores de trasplantes, uso prolongado de corticosteroides, quimioterapia, infección por VIH, y en otros casos con neutropenia. Generalmente afecta a pacientes adultos, con ligera predisposición al sexo masculino^{1,2}.

El hongo ingresa al hospedero susceptible por mecanismo de inhalación, ingestión de comida contaminada o a través de tejido cutáneo lesionado. En cuanto a su fisiopatología, tiene propensión a diseminarse a través de los tejidos, con alta afinidad por las arterias, causando daño endotelial extenso, que resulta en trombosis arterial con isquemia y necrosis de los tejidos circundantes.⁽³⁾

La enfermedad rinoorbitaria/cerebral comienza en la cavidad nasal y se extiende rápidamente a los senos paranasales, continuando su progresión con extensión directa o hematógena a otras estructuras por varias rutas, particularmente por invasión a través de la fisura pterigomaxilar, donde se localizan nervios y vasos sanguíneos importantes para a irrigación nasosinusal, hacia el paladar y a órbita a través de la fisura orbitaria; la extensión hacia el senocavernoso y cerebro es vía el ápex orbitario.

Posterior a la invasión a la fosa pterigopalatina y a la fisura orbitaria inferior, ocurre trombosis vascular regional, que resulta en edema de los párpados, quemosis y proptosis; la oftalmoplejia puede suceder secundaria a infiltración órbita a través de la fisura orbitaria superior, y la infección en este momento se extiende rápidamente hacia el espacio retrobulbar y ápex orbitario; la invasión al nervio óptico o trombosis de la arteria retiniana resultan en pérdida irreversible de la agudeza visual, con potencial trombosis del seno cavernoso, lo que justifica

La mucormicosis rinoorbitocerebral es una infección oportunista y altamente letal, de baja prevalencia, es la forma clínica más común de la enfermedad. Su incidencia se ha incrementado al paso de los años. Es una infección aguda causada por hongos saprófitos de la clase *Zygomyceto* del orden Mucorales, que incluye *Rhizopus* como causa más común, seguida e *Thizomucor* (*Mucor*) y otras especies.

el tratamiento temprano para limitar su extensión intracraneal^{3,4}.

El cuadro clínico incluye signos y síntomas progresivos nasales y orbitarios unilaterales, dolor facial y fiebre; se puede observar rinorrea, con aparición subsecuente de áreas necróticas en la mucosa nasal y tejidos adyacentes. La necrosis nasosinusal y facial es debida a trombosis de las ramas de la arteria esfenopalatina en la fosa pterigopalatina. El involucramiento a órbita se encuentra en un 66-100% de los casos; el grado de oftalmoplejía generalmente se correlaciona con la severidad de la inflamación orbitaria⁵.

El protocolo diagnóstico requiere de estudios de imagen para caracterizar la lesión y determinar la extensión de la enfermedad. La tomografía computarizada debe incluir senos paranasales, preferentemente de alta resolución, en cortes finos, reconstrucciones multiplanares. Los hallazgos iniciales son engrosamiento de la mucosa nasal o afectación en senos paranasales, unilateral, y según la evolución se observan hallazgos tardíos como erosión ósea y destrucción ósea, engrosamiento de partes blandas y la extensión extrasinusal (que se visualiza como tumefacción de partes blandas de la cara, la de la grasa periantral y de la *órbita*), con afectación unilateral son hallazgos que presentan un valor predictivo positivo de 100%⁶.

La resonancia magnética (RM) tiene mayor sensibilidad diagnóstica, dado que la afección de los tejidos blandos extrasinonasaes es de un hallazgo inicial que, al visualizarlo, puede traducirse en un diagnóstico más precoz. Además, permite preci-

sar el desarrollo de complicaciones, ya que en la RM el realce leptomeníngeo puede ser interpretado como invasión intracraneal, pudiendo progresar la infección generando cerebritis, abscesos cerebrales y granulomas, representándose estos últimos como lesiones hipointensas en T1 y T2 con realce mínimo al contraste con gadolinio^{6,7}.

El diagnóstico se confirma con estudio histopatológico al evidenciar las hifas gruesas no septadas que tienden a ramificarse en ángulos rectos; el cultivo es de utilidad para determinar el tipo de infección micótica o sobre agregada y guiar la terapéutica empleada⁸.

El tratamiento es combinado, médico-quirúrgico, y se realiza en pacientes con diagnóstico definitivo o alta sospecha clínica donde se debe controlar factores desencadenantes o de riesgo, extirpar el tejido necrótico y erradicar el agente causal, para ello se administra anfotericina B liposomal por vía intravenosa, a dosis máximas y anfotericina B tópica en las regiones afectadas tras la extirpación del tejido necrótico⁸.

Actualmente el mundo se encuentra atravesando un reto en el ámbito de la salud, la epidemia de la COVID19, la cual no solamente se ha visto que afecta el sistema respiratorio, sino que además se han evidenciado múltiples casos de infecciones oportunistas.

Investigaciones a nivel mundial reportan que un porcentaje importante de pacientes hospitalizados con el diagnóstico de COVID-19 desarrollan coinfecciones bacterianas secundarias peligrosas, como neumonías y otras sepsis. Los pacientes ingresados, pueden adquirir infecciones causadas por los microorganismos de su propia microbiota, o a través de microorganismos presentes en un reservorio microbiano en el hospital, en otros pacientes, en el personal de salud o el ambiente inanimado⁹.

Entre los factores que más incidieron en el mal pronóstico de los pacientes con COVID-19 se encontraron: las comorbilidades, la edad avanzada, y la baja respuesta a la terapia con los antimicrobianos prescritos debido a la resistencia antibiótica, así como el deterioro del sistema inmunológico del paciente cuando contrajo las infecciones secundarias concomitantes con el SARS-CoV-2¹⁰.

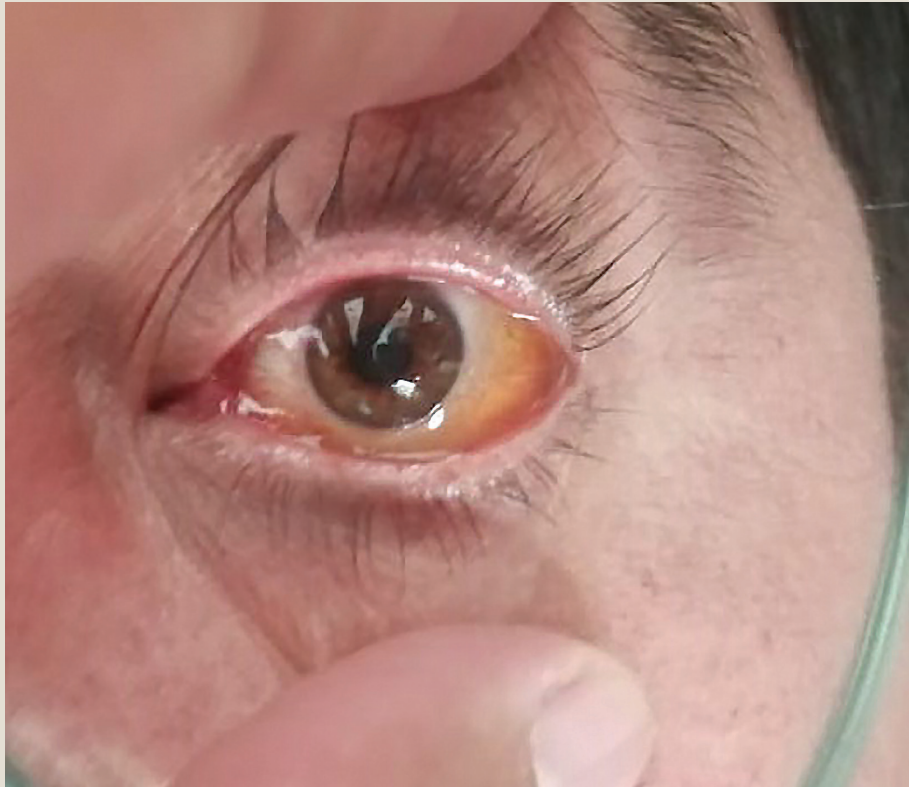

Figura 1. Paciente con edema palpebral, epifora y quemosis.

PRESENTACIÓN DE CASO

Se presenta el caso clínico de un hombre de 52 años de edad, con antecedentes patológicos de diabetes mellitus tipo 2 e hipertensión arterial sistémica ambos con 3 años de evolución, metabólicamente descompensado de 8 meses de evolución, inicia el 23 de septiembre de 2020 de con artralgias, mialgias, fiebre, y mal estado general, acudiendo a facultativo quien dio manejo con ivermectina, rivaroxaban, levofloxacino y paracetamol, ante sospecha de SARS-CoV-2.

El 07 de octubre arribó al servicio de urgencias del Hospital Regional “Gral. Ignacio Zaragoza” de la Ciudad de México, con disnea, fiebre y edema ocular izquierdo, por lo que ameritó hospitalización. A su ingreso el paciente estaba alerta, con tendencia a la somnolencia, edema palpebral, epifora, quemosis (**figura 1**), leucocoria y pupila con

tendencia a la midriasis hiporreflectica, ojo derecho sin alteraciones. Mucosa oral con eritema y edema generalizado de la misma. Plétora yugular, tórax simétrico con aumento en amplexión y amplexación, no disociación toracoabdominal, se auscultaron estertores crepitantes bilaterales desde las bases hasta medios, no integraba síndrome pleuropulmonar. Abdomen y extremidades sin alteraciones aparentes.

Dentro de los estudios, se realizó una radiografía en la que se observó lesión del intersticio de tipo vidrio despulido, de predominio periférico, bilateral, en relación con datos de neumonía atípica (**figura 2**), posteriormente se solicitó tomografía computarizada de tórax, que reportó CO-RADS 5 (muy alta sospecha de infección por SARS-CoV-2) con escala de severidad por extensión severa (**figuras 3 y 4**). Debido al desarrollo de extensión de edema ocular izquierda, epifora y quemosis, se solicitó con-

Figura 2. Radiografía de tórax en proyección posteroanterior, en la que se observa lesión del intersticio de tipo vidrio despolido, de predominio periférico, basal bilateral, en relación con datos de neumonía atípica.

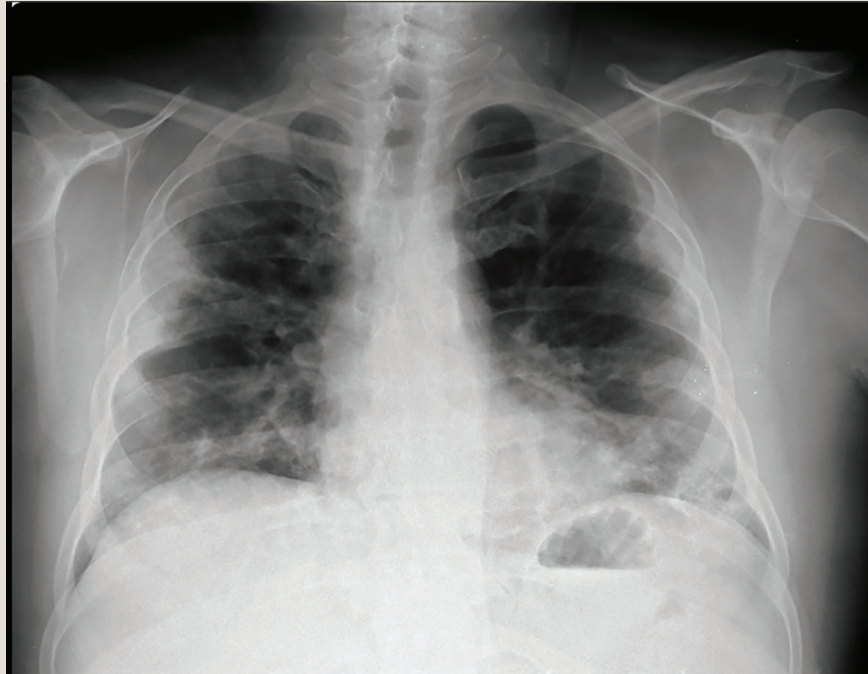


Figura 3. Tomografía de tórax, corte axial, se observan ambos pulmones con parénquima heterogéneo por la presencia de un patrón en vidrio despolido (**flecha**), mal definido, de localización periférica, presente en diferente extensión en ambos lóbulos pulmonares. Compatible a CO-RADS 5.

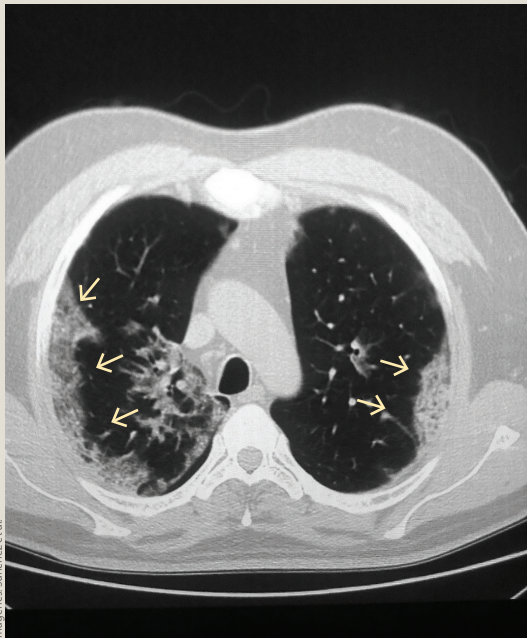
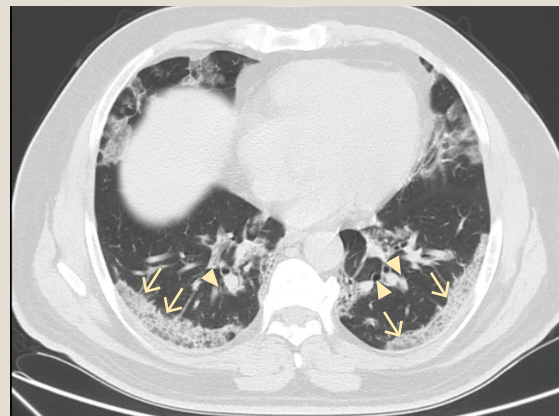


Figura 4. TAC de tórax, corte axial, en el que se observa el parénquima con aspecto irregular con patrón empedrado o *crazy paving* (**flechas**) región periférica, asociada a consolidación y bronquiectasias tubulares en ambos pulmones (**punta de flecha**).



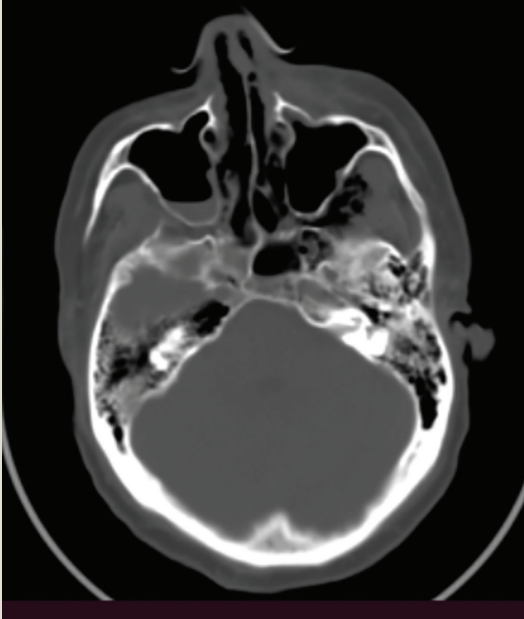


Figura 5. Tomografía de cráneo en corte transversal, con ventana para hueso, en el que se observa engrosamiento de la mucosa del seno maxilar derecho (flecha).

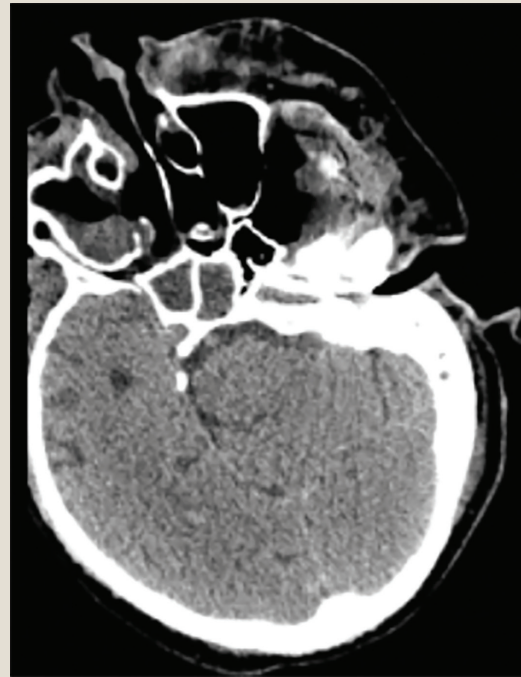

Figura 6. Erosión ósea de alas del esfenoides pared medial del seno maxilar izquierdo. Densidad gas en fosa temporal izquierda.

imágenes: Sánchez et al.

trol de tomografía axial computarizada (TAC) de cráneo, que reportó neumocéfalo en fosa temporal izquierda, proceso infeccioso ocular izquierdo, que condicionó proptosis, enfisema intraorbitario izquierdo, con afección de nervio óptico y erosión de estructuras óseas adyacentes, así como enfisema a espacio masticador izquierda (**figuras 5 y 6**). Ante sospecha de mucormicosis, se inició tratamiento con anfotericina intravenosa.

Se ingresó al servicio de Urgencias con insuficiencia respiratoria aguda, neumonía atípica probable infección por SARS-CoV-2, probable sobreinfección bacteriana. Hipertensión arterial sistémica descompensada. Diabetes mellitus tipo 2 descontrolada por hiperglucemia. Oftalmopatía izquierda de origen a determinar. Se inició terapia antimicrobiana, tera-

pia profiláctica antitrombótica, así como el tratamiento establecido para las enfermedades de base.

Evolución al 19 de octubre 2020: incremento del edema facial de hemicara izquierda, desorientado en tiempo, ligera palidez, edema bipalpebral hiperemia, hematoma, hemorragia subconjuntival activa, epifora y quemosis, globo ocular con cierta necrosis, pupila derecha reactiva izquierda no reactiva, fosas nasales con paladar totalmente necrótico, pulmón con disminución de entrada y salida de aire, estertores crepitantes (**figura 7**).

La tomografía axial computarizada de cráneo del día 19 de octubre del 2020, reportó estructuras óseas con erosión ósea de pared medial, techo, piso y pared posterior orbital, así como afección temporal izquierda hacia esfenoides, pared medial de seno

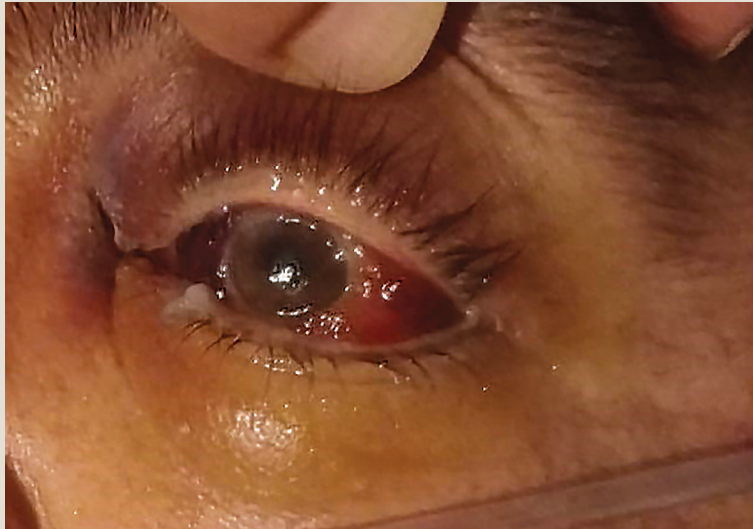
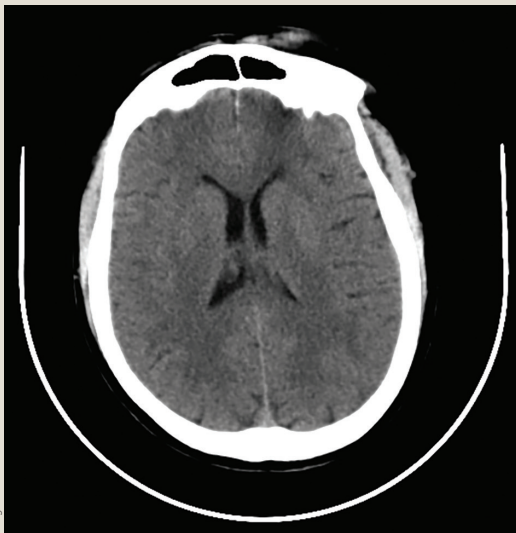
Figura 7. Presencia de hemorragia subconjuntival activa y quemosis, con cierta necrosis.



Imágenes: Sánchez et al.

Figura 8. Tomografía de cráneo, corte axial parénquima cerebral con densidad heterogénea a expensas de zonas hipodensas, mal delimitadas, en promedio de 2 mm de distribución hacia corona radiada y sustancia blanca predominantemente frontal izquierdo.

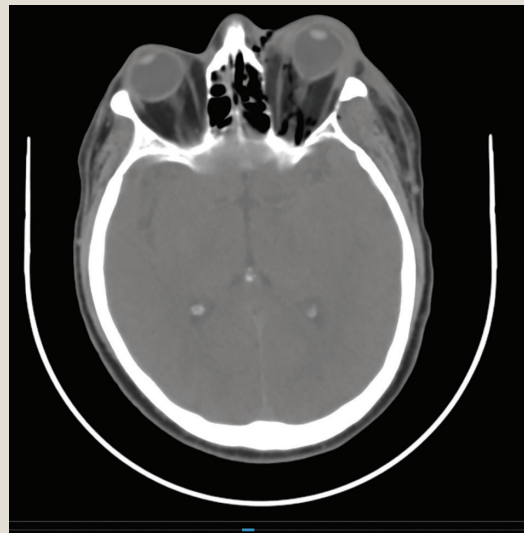
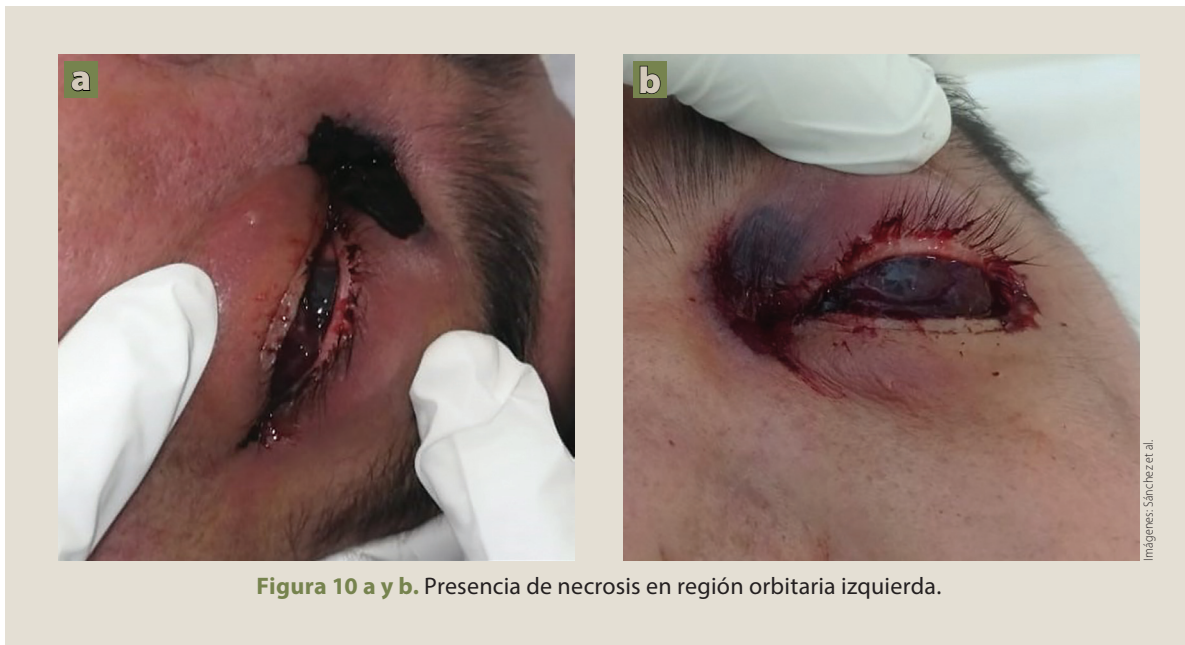

Figura 9. TAC de cráneo, en corte axial, se muestra globo ocular izquierdo con proptosis, incremento de su volumen y afección de la grasa intraorbitaria y espacio masticador izquierdo con áreas densidad gas. Trayecto de nervio óptico de aspecto irregular y áreas de densidad gas y zonas hipodensas.

maxilar izquierdo, con presencia de áreas de densidad gas en fosa temporal izquierda. Parénquima cerebral con densidad heterogénea a expensas de zonas de densidad gas en fosa temporal izquierda,

así como zonas hipodensas, mal delimitadas, en promedio de 22 mm, menores a 7 mm, de distribución, hacia la corona radiada y sustancia blanca predominantemente biparietal (**figuras 8 y 9**).



La interconsulta de oftalmología del 20 de octubre del 2020, refiere área orbitaria derecha con presencia de compromiso por contigüidad en anillo de Zinn, mayor en piso orbitario donde se evidencia masa heterogénea adyacente al seno maxilar, piso y pared medial adyacente a senos etmoidales, donde se observó ocupación de los mismos, así como antro maxilar derecho por probable invasión y afectación de mucormiosis. Compromiso bilateral de senos paranasales y región orbitaria (**figura 10 a y b**). Clínicamente se agregó extensión de necrosis hasta paladar duro.

Se confirmó afectación orbitaria derecha por continuidad por mucormiosis. Se inició tratamiento con 500 mg de ciprofloxacino cada 6 horas, gotas de hipromelosa 2% cada 4 horas en el ojo derecho, así como cambio y aseo con gasa impregnada con metronidazol.

La tomografía de cráneo reportó lesiones a nivel cerebral en la región hemisférica del lado izquierdo, compromiso de celdilla etmoidal del lado derecho, y aunque el estudio no es suficiente para senos cavernosos, sí se observó mayor engrosamiento del mismo, cambios no muy evidentes de la hendidura esfenoidal, y evidencia de ocupación de senos frontal.

El 22 de octubre de 2021, fue intervenido por el servicio de oftalmología y otorrinolaringología. Se ingresó al paciente consiente, Glasgow 15, intubación orotraqueal con dificultad al tercer intento con hipoxemia de 8 minutos por anestesia, colocación de cánula orotraqueal.

Durante el procedimiento se retiró el área necrótica en el canto interno, edema bpalpebral que dificultaba la apertura para valorar globo ocular, se colocó blefaroestato, con lo que se percibió hipotonía ocular severa y quemosis bpalpebral, conjuntiva hiperémica y equimótica.

En la revisión endoscopia con lente de cero grados en conducto auditivo externo izquierdo se visualizaron restos hemáticos, membrana timpánica íntegra, abombada por hemotímpano, piso del conducto auditivo en tercio interno lacerado, pirámide central. Septum central con abundantes zonas necróticas, coana izquierda con abundante material isquémico, no se observó fosita de Rosenmüller, trompa de Eustaquio izquierda ausente, orofaringe ulcerada aproximadamente de 0.3 mm en región retromolar izquierdo, piezas dentales móviles, paladar duro necrótico, paladar blando friable con cambios en coloración, úvula central, amígdalas grado I, cuello cilíndrico. Se procedió a extirpación de fragmentos

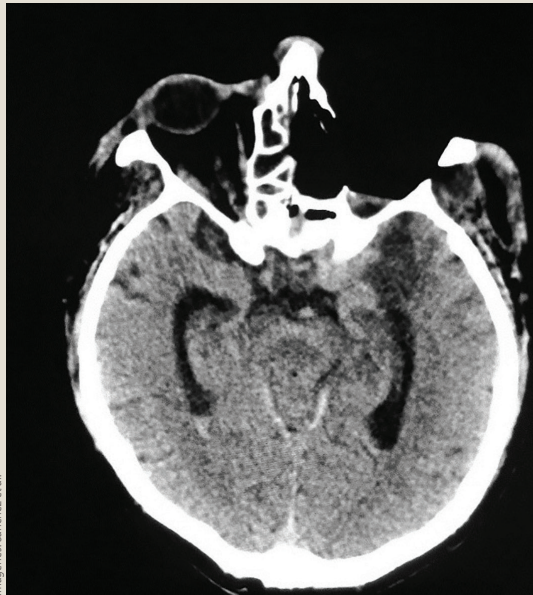


Figura 11. Cambios posquirúrgicos en tejidos óseos: pared medial, techo, piso y pared posterior de orbital, seno frontal, cuerpo y ala mayor del esfenoides izquierdo.

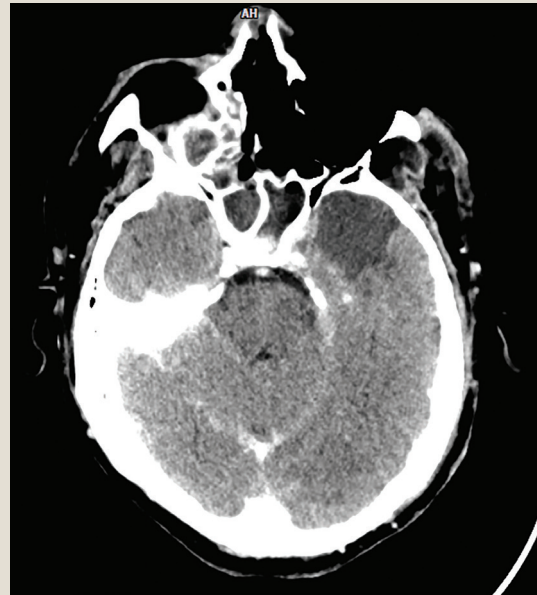

Figura 12. TAC de cráneo, corte axial, estructuras óseas con cambios posquirúrgicos de pared, medial, techo, piso y pared posterior de orbital, cuerpo y ala del esfenoides izquierdo. Pérdida de la continuidad ósea en la pared medial del seno maxilar derecho y cornetes derechos.

del paladar, cavidad nasal, y enucleación ocular izquierda. Se dejó la cavidad orbitaria gasa impregnada de metronidazol y polimixina.

El 23 de octubre de 2021, se dio seguimiento en terapia intensiva por presentar descompensación posquirúrgica. Se tomó control de tomografía axial computarizada de cráneo y macizo facial, que reportó tejidos blandos con zonas hipodensas y áreas de densidad gas, en espacio masticador y mucoso izquierdo, estructuras óseas con cambios posquirúrgicos de pared medial, techo, piso y pared posterior de orbital, seno frontal, cuerpo y ala mayor del esfenoides izquierdo. Pared medial de seno maxilar izquierdo, surco lagrimal, cornetes lámina perpendicular, lámina horizontal, paladar duro. Celdillas mastoideas bilaterales con disminución de la neumatización, con incremento de la densidad ósea y niveles hipodensos. Estructuras óseas en relación al odio medio izquierdo con contenido hipodenso, seno frontal, etmoidal, maxilar y

esfenoidal, con nivel hipodenso. Se observó pérdida de la continuidad ósea en la pared medial del seno maxilar derecho y cornetes derechos (**figura 11**).

Parénquima cerebral con imágenes amorfas, mal delimitadas, en región frontotemporal izquierda, de aproximadamente $45 \times 30 \times 37$ mm con un vol. de 26.47 cm³ y en región frontal una de $28 \times 33 \times 40$ mm en sus ejes craneocaudal, lateromedial, y ventrodorsal, con volumen de 19.58 cm³. En fase contrastada con realce en la periferia de hasta 49 UH, relación sustancia gris y blanca disminuida en los sitios antes referidos. Globo ocular derecho de bordes regulares y delimitados, con estriación de la grasa intraorbitaria, con elongación de lo valorable de músculos rectos y tercio posterior de nervio óptico con estriación de la grasa adyacente (**figura 12 y figura 13 a y b**).

El reporte histopatológico confirmó diagnóstico de mucormicosis en mucosa nasal, párpado izquierdo y globo ocular con presencia de vasculi-

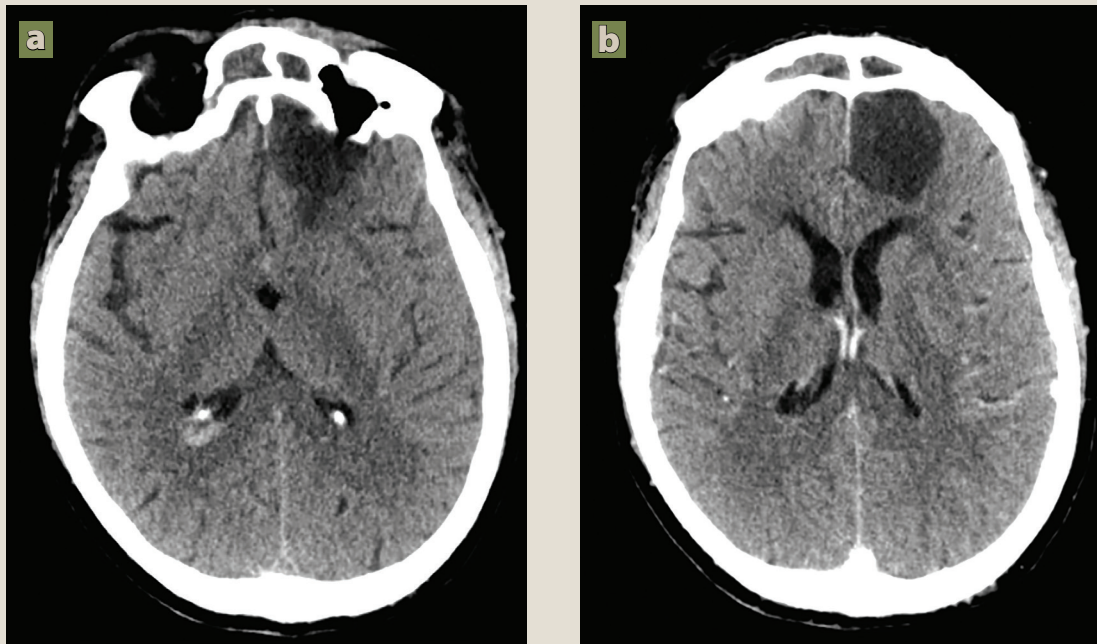


Figura 13 a y b. TAC cráneo, corte axial, parénquima cerebral con densidad heterogénea a expensas de imágenes amorfas, mal delimitadas en región frontotemporal izquierda, con densidad en fase simple de 21-26UH, y en contraste de hasta 49UH.

tis secundaria, trombosis de medianos y pequeños vasos y necrosis.

Paciente que, a pesar de estar en tratamiento con aminas, presentó deterioro con descompensación cardiometabólica, y extensión de la lesión hacia el nivel del tejido interno de la cavidad craneal; se solicitó tomografía de cráneo de control, el cual reportó cerebritis frontotemporal izquierda con formación de abscesos cerebrales, edema cerebral moderado de predominio izquierdo, absceso residual hacia espacio masticador y mucoso izquierdo. Finado el 10 de noviembre del 2021.

DISCUSIÓN

Entre los factores para el desarrollo de la mucormicosis mencionados previamente, que pudieran haberse presentado en el paciente, se encontraron: la diabetes mellitus descontrolada, la cetoacidosis, la hospitalización. En cuanto a los síntomas, el primero que se presentó fue la fiebre, que es el principal síntoma de inicio de la mucormicosis, debido a su

inespecificidad, se buscaron otras características clínicas comunes como son: cefalea, dolor facial, secreción nasal, obstrucción nasal, que se correlacionaron en primera instancia con la infección preexistente por SARS-CoV-2^{9,11}.

Penna et al. en su investigación de literatura médica realizada en el 2019, encontró que existen otros datos clínicos que se presentan en la mucormicosis, como son úlceras de la mucosa, parálisis de nervios craneales, necrosis de tejidos blandos, erosión y destrucción ósea, dolor dental, induración palatina, alteración de conciencia y convulsiones, que aunque tienen mayor especificidad, implican mayor riesgo de complicaciones debido a que representan una etapa avanzada de la enfermedad. Aunque no todos estos datos se presentaron en nuestro paciente, fueron de tomar en cuenta para el seguimiento clínico del caso, debido a su rasgo característico⁶.

La tomografía computarizada de cráneo se reporta con neumoencéfalo en fosa temporal izquierda, considerando como un proceso infeccioso ocular izquier-

do, que condiciona proptosis, enfisema intraorbitario izquierdo, con afección de nervio óptico y erosión de estructuras óseas adyacentes, así como enfisema a espacio masticador izquierdo, todo esto debido a la extensión de la infección fúngica y la severidad de esta⁸.

El desbridamiento quirúrgico del tejido infectado es crucial y debe realizarse pronto para limitar la propagación de la infección, en este caso la enucleación del globo ocular fue de suma importancia por el daño extensivo en el mismo y que en muchos casos es una disyuntiva por ser un lugar de acceso para complicación cerebral, además, el estudio histopatológico es fundamental para el diagnóstico de esta infección¹.

La aplicación intravenosa de anfotericina B es el antifúngico de elección en el tratamiento de la mucormicosis, la forma liposomal disminuye la toxicidad renal, además, tiene una mejor penetración en los tejidos; sin embargo, no mejora el pronóstico de la enfermedad, pero permite administrar por un periodo más largo con un menor perfil de efectos secundarios. Dosis mayores de 7.5 mg/kg no confieren mayor beneficio al paciente³.

A pesar del tratamiento antifúngico y quirúrgico agresivo combinado, se asoció en este paciente a alta tasa de mortalidad por la extensión la misma y las comorbilidades presentadas.

CONCLUSIONES

La mucormicosis es una infección micótica con una alta tasa de mortalidad, el diagnóstico temprano es de suma importancia para el pronóstico de los pacientes, debe de sospecharse ante pacientes con enfermedad metabólica descontrolada, sobre todo diabetes mellitus y edema palpebral avanzado. Asimismo, el paciente del presente caso presentaba varios factores de riesgo importantes, como son la enfermedad preexistente COVID-19 y su consecuente hospitalización. El tratamiento debe ser médico y quirúrgico, estabilizando la enfermedad de base; la administración de anfotericina B liposomal, la resección quirúrgica y el control de factores de riesgo pueden mejorar el pronóstico.

RESPONSABILIDADES ÉTICAS

Derecho a la privacidad y consentimiento informado. Los autores han obtenido el consentimiento

informado de los pacientes o sujetos referidos en el artículo. Este documento obra en poder del autor de correspondencia.

Protección de personas y animales: los autores declaran que para esta investigación no se han realizado experimentos en seres humanos ni en animales.

FINANCIAMIENTO

Sin fuente alguna.

CONFLICTO DE INTERESES

Los autores declaran no tener ningún conflicto de intereses. ●

REFERENCIAS

- O'Neill B, Alessi A, George E, Piro J. Disseminated rhinocerebral mucormycosis: a case report and review of the literature. *J Oral Maxillofacial Surg.* 2006;64:32-3.
- Méndez-Tovar LJ, Mejía-Mercado JA, Manzano-Gayosso P. Frecuencia de micosis invasivas en un hospital mexicano de alta especialidad. Experiencia de 21 años. *Rev Med IMSS.* 2016;54(5):581-7.
- Baldin C, Ibrahim A. Molecular mechanisms of mucormycosis—The bitter and the sweet. *PLoS Pathog.* 2017; 13(8):1-9.
- Julián-A, Crespo P. Mucormicosis rinocerebral: reporte de un caso y revisión de la literatura. *Rev. Cirugía bucal y maxilofacial.* 2020;1(16):22-6.
- Farmakiotis D, Kontoyiannis DP. Mucormycoses. *Infect Dis Clin North Am.* 2016;30(1):143-63.
- Penna M, Barahona L, Ruz P, Valdés C. Rinosinusitis fúngica invasiva aguda: Actualización en pacientes adultos y pediátricos. *Revista de Otorrinolaringología y Cirugía de Cabeza y Cuello.* 2019;79:366-373
- Pandey A, Bansal V, Asthana AK, Trivedi V, Madan M, Das A. Maxillary osteomyelitis by mucormycosis: report of four cases. *Int J Infect Dis.* 2011;15(1):66-69.
- Prado H, Fajardo G, Plowes O, Jimenez C. Mucormicosis rinoorbitaria. Estudio de cohorte de su tratamiento de acuerdo a la extensión de la enfermedad y revisión de su fisiopatología. *Gac Med Mex.* 2016;152:770-820.
- Aguilera Y, Díaz Y, Ortiz L, González O, Lovelle O, Sánchez M. Infecciones bacterianas asociadas a la COVID-19 en pacientes de una unidad de cuidados intensivos. *ECI-MED.* 2020;49(3):1-13.
- Aguilera Y, Díaz Y, Ramos M. Infecciones bacterianas y fúngicas asociadas a la COVID-19. *Medicentro Electrónica.* 2021;25(2):315-23.
- Parra I. COVID-19: Manifestaciones clínicas y diagnóstico. *Rev Mex de Transplantes.* 2020;9(2):160-6.