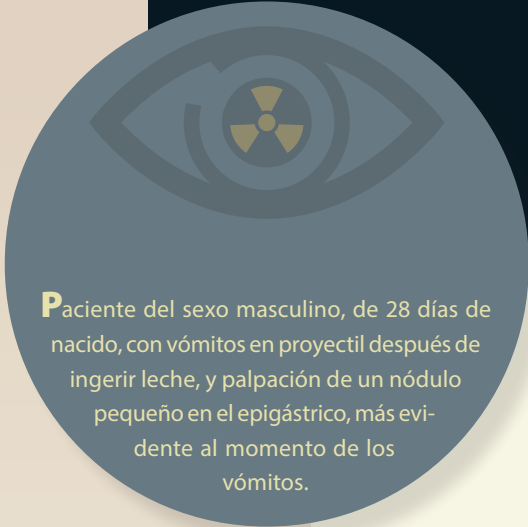


# Haga su diagnóstico

Mariedel Trujeque Matos<sup>a,†</sup>, David Monterrosas Ustarán<sup>a</sup>, Alfredo Ramírez Gutiérrez de Velasco<sup>a</sup>

Sección a cargo del grupo del  
Dr. José Luis Ramírez Arias



**P**aciente del sexo masculino, de 28 días de nacido, con vómitos en proyectil después de ingerir leche, y palpación de un nódulo pequeño en el epigástrico, más evidente al momento de los vómitos.

## 1. Diagnóstico de acuerdo con la clínica y los hallazgos radiológicos:

- a) Reflujo gastroesofágico.
- b) Atresia duodenal.
- c) Mala técnica alimentaria.
- d) Estenosis hipertrófica de píloro.

## 2. ¿Qué signo radiológico podemos ver en la serie esofagogastroduodenal?

- a) De la cuerda.
- b) Del hombro.
- c) De la ola.
- d) Reflujo antral.

## 3. En el contexto de un diagnóstico positivo mediante un estudio contrastado con bario, ¿qué medida es de suma importancia antes de terminar el procedimiento?

- a) Dar analgésicos.
- b) Administrar agua.
- c) Retirar el medio de contraste con una sonda esofagogástrica para prevenir broncoaspiración.
- d) Administrar un relajante muscular para que transite el bario.

## 4. ¿Cuál es el estudio de elección para el diagnóstico oportuno y qué dato extra podemos encontrar con el mismo?

- a) Tomografía computarizada con obstrucción intestinal distal.
- b) Ultrasonido con incremento en el flujo vascular en el píloro con Doppler color.
- c) Resonancia magnética con edema perilesional.
- d) Serie esofagogastroduodenal con reflujo gastroesofágico.

<sup>a</sup> Departamento de Imagenología. Hospital Ángeles Pedregal. Ciudad de México, México.

ORCID ID:

<sup>†</sup> <https://orcid.org/0000-0002-8645-8201>

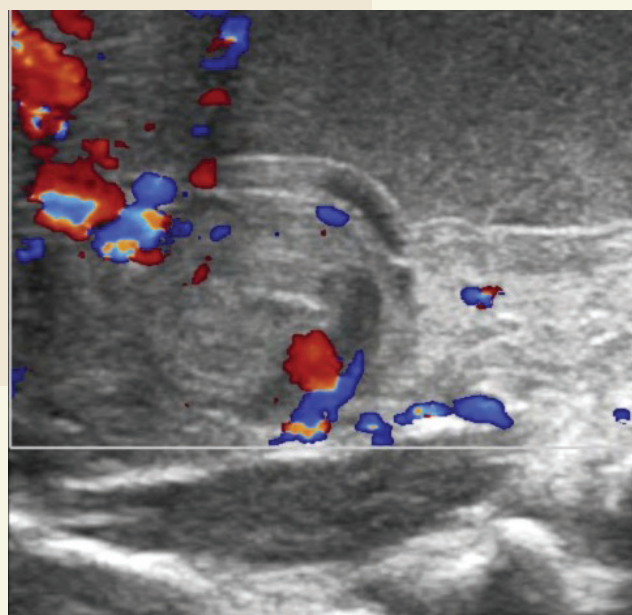
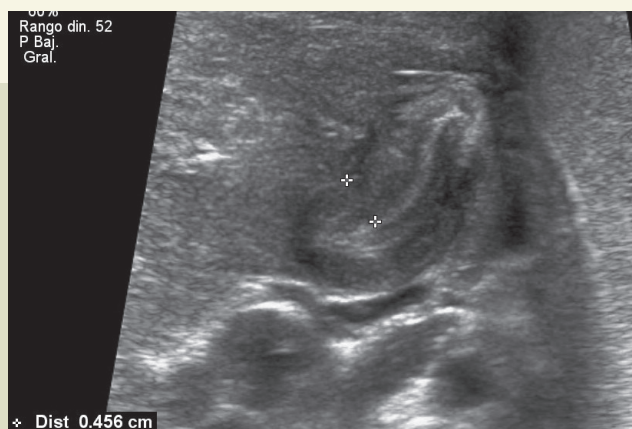
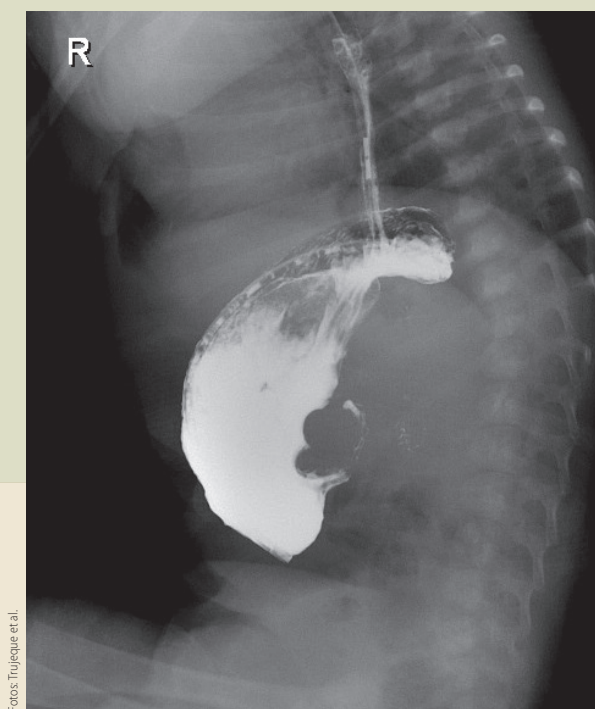Autor para correspondencia: Mariedel Trujeque Matos

Correo electrónico: mariedel.trujeque@gmail.com

Recibido: 17-noviembre-2020. Aceptado: 23-diciembre-2020.

**5. ¿Cuál es el grosor del músculo y longitud del píloro para sustentar el diagnóstico?**

- a) Grosor muscular  $\geq 2$  mm y longitud  $>18$  mm.
- b) Longitud  $> 12$  mm y grosor muscular  $\geq 8$  mm.
- c) Grosor muscular  $\geq 4$  mm y longitud  $> 18$  mm.
- d) Longitud  $> 25$  mm y grosor muscular  $\geq 3$  mm.



**BIBLIOGRAFÍA**

- Cukrarino G. The Value of Double-Contrast Examination of the Stomach with Pressure "Spots" in the Diagnosis of Infantile Hypertrophic Pyloric Stenosis. Radiology. 1964;83(5):873-8.
- Hernanz-Schulman M, Zhu Y, Stein SM, Heller RM. Hypertrophic Pyloric Stenosis in Infants: US Evaluation of Vascularity of the Pyloric Canal. Radiology. 2003;229:389-93.
- Raske ME, Dempsey ME, Dillman JR, Dory CE, Garber M, et al. ACR Appropriateness Criteria Vomiting Infants up to 3 Months of Age. J Am Coll Radiol. 2015;12:915-22.

Respuestas: 1: d), 2: a), 3: c), 4: b), 5: c)