

Neurocisticercosis extraparenquimatosa: reto terapéutico

A propósito de un caso

José de Jesús Morales-Sandoval^{a,b,c,*†},
Carlos Alejandro Téllez-Arellano^{a,c,d}, Agnès Fleury^{a,b,‡}

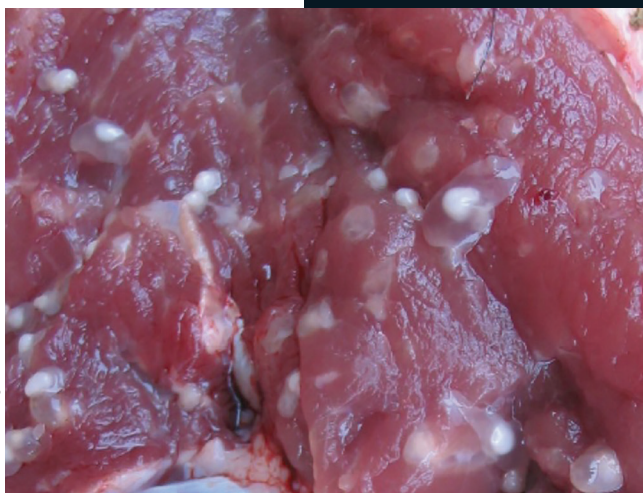

Foto: fundaciono.org

Resumen

Introducción: La neurocisticercosis es una parasitosis del sistema nervioso central, causada por la ingesta de huevos de *Taenia solium*. Presenta una alta prevalencia en regiones de Latinoamérica, del Sudeste asiático y África subsahariana, en donde las situaciones insalubres aún prevalecen.

Caso clínico: Mujer de 55 años de edad con cuadro clínico de 2 años de evolución, caracterizado por cefaleas de repetición,

las cuales se han intensificado últimamente, agregándose crisis convulsivas tónico-clónicas, lo que motivó su ingreso al servicio de urgencias. Los estudios de neuroimágenes (tomografía y resonancia magnética) evidenciaron la presencia de estructuras vesiculares subaracnoideas compatibles con neurocisticercosis. Se instauró tratamiento cestocida, pero la paciente no regresó a sus citas de seguimiento durante 4 años. En su reingreso se presentó muy sintomática y requirió la administración de 8 ciclos más de tratamiento para poder erradicar los parásitos.

Discusión: La gran heterogeneidad y no especificidad de los signos y síntomas dificultan el diagnóstico de neurocisticercosis. Es necesario buscar evidencias complementarias de laboratorio y de imagenología para confirmarlo. El tratamiento de esta enfermedad representa un reto para el médico, particularmente cuando el parásito se localiza afuera del parénquima encefálico, en las cisternas del espacio subaracnoideo y sistema ventricular. En menos de un tercio de estos pacientes los parásitos desaparecen con un solo ciclo de tratamiento cestocida.

Conclusión: La neurocisticercosis es una enfermedad estrechamente relacionada con la pobreza, pero es prevenible. La investigación relacionada a mejorar los tratamientos sigue siendo necesaria.

Palabras clave: Neurocisticercosis; taenia solium; crisis convulsivas; resonancia magnética; cestocidas.

^aUnidad Periférica para el Estudio de la Neuroinflamación. Instituto de Investigaciones Biomédicas. Universidad Nacional Autónoma de México. Ciudad de México, México.

^bClínica de Neurocisticercosis. Instituto Nacional de Neurología y Neurocirugía. Ciudad de México, México.

^cFacultad de Medicina. Universidad Nacional Autónoma de México. Ciudad de México, México.

^dAlumno del Programa de Apoyo y Fomento a la Investigación AFINES. Facultad de Medicina. Universidad Nacional Autónoma de México. Ciudad de México, México.

Autor de correspondencia: Dra. Agnès Fleury.

*Correo electrónico: afleury@iibiomedicas.unam.mx

ORCID ID:

[†]<https://orcid.org/0000-0002-6114-3617>

[‡]<https://orcid.org/0000-0002-8930-2202>

Recibido: 01-septiembre-2019. Aceptado: 21-febrero-2020.

Extraparenchymal Neurocysticercosis: Therapeutic Challenge. About a Case

Abstract

Introduction: Neurocysticercosis is a parasitosis of the central nervous system, caused by the intake of eggs from *taenia solium*. It has a high prevalence in certain regions of Latin America, the southeast of Asia, and sub-Saharan Africa, where unhealthy situations still prevail.

Clinical case: A 55-year-old woman with clinical symptoms of 2 years of evolution, such as recurrent headaches that had increased recently in addition to tonic-clonic seizures. In these conditions she was admitted to the hospital's emergency department. Neuroimaging studies (tomography and magnetic resonance imaging) showed the presence of subarachnoid vesicular structures compatible with neurocysticercosis. Therefore, a cestocidal treatment was administered but the patient did not return to her follow-up appointments for 4 years. When she finally went to her appointment, she was very symptomatic and required the administration of 8 cycles of treatment to eradicate the parasites.

Discussion: The great heterogeneity and the non-specificity of the signs and symptoms difficult making a diagnosis of neurocysticercosis. Therefore, it is important to look for complementary laboratory and imaging evidence to confirm it. The treatment of neurocysticercosis represents a challenge for the physician. Particularly, when the parasite is located outside the brain parenchyma, subarachnoid cisterns and ventricular system. In less than a third of these patients the parasites disappear with a single cycle of cestocidal treatment.

Conclusion: Neurocysticercosis is a disease closely related to poverty, but it is preventable. Research focused on treatments for neurocysticercosis is still necessary.

Key words: *Neurocysticercosis; taenia solium; seizures; magnetic resonance; cestocidal.*

INTRODUCCIÓN

La neurocisticercosis (NCC) es una de las principales enfermedades parasitarias del sistema nervioso central (SNC)¹. La infección ocurre por la ingestión de agua y de alimentos (frutas y verduras, particularmente) contaminados con heces que contienen huevos de tenia del cerdo (*Taenia solium*) (vía fecal-oral) o por contacto con un portador de la forma adulta del parásito (teniosis)^{2,3}. Se considera endémica en Latinoamérica, en el Sudeste Asiático y en

África subsahariana, teniendo alta prevalencia en los países con economías emergentes, en donde las malas condiciones sanitarias, el poco acceso a los servicios de salud y la alta marginación favorecen su incidencia⁴. Su prevalencia e incidencia son difíciles de determinar; sin embargo, se considera que existen alrededor de 50 millones de personas con NCC en el mundo; tan solo en el 2010, cerca de 370,710 individuos fueron afectados por NCC y este año fue la causa de muerte de 28,114 individuos^{1,5}. En ese mismo año, la evaluación de diferentes enfermedades transmitidas por alimentos, demostró que la cisticercosis era la enfermedad causante de más años de vida ajustados por discapacidad (AVAD), siendo esta de 2.79 millones⁵. En relación con la teniosis, su epidemiología es poco conocida ya que las pruebas diagnósticas no son óptimas; sin embargo, la mayoría de los estudios realizadas en las áreas rurales endémicas de México estiman que la prevalencia oscila entre 0.5% al 2.4%^{6,7}.

En cuanto a los gastos que representa esta enfermedad, un estudio reciente reveló que la NCC costó a México cerca de 235 millones de dólares tan solo en el año 2015⁸.

En los países endémicos representa una de las principales causas de epilepsia adquirida en la edad adulta, aunque puede ser un hallazgo incidental ya que un alto porcentaje de los infectados puede ser asintomático⁹.

Debido a las características clínicas polimórficas e inespecíficas de la NCC se requieren estudios de neuroimágenes para establecer el diagnóstico, siendo la resonancia magnética la técnica de elección más sensible para los parásitos extraparenquimatosos, mientras que la tomografía es la técnica más sensible para los parásitos calcificados. La detección de anticuerpos y antígenos específicos en suero y líquido cefalorraquídeo (LCR) también puede ser de gran ayuda. Dos técnicas son utilizadas, la *electroinmunotransferencia* (EITB) y el ensayo inmuoabsorbente ligado a enzimas (ELISA), que han mostrado tener sensibilidades y especificidades poco diferentes en pacientes mexicanos¹⁰.

A pesar de estos adelantos en las técnicas diagnósticas, persisten problemas en relación con su tratamiento, como lo demuestra el caso clínico siguiente.

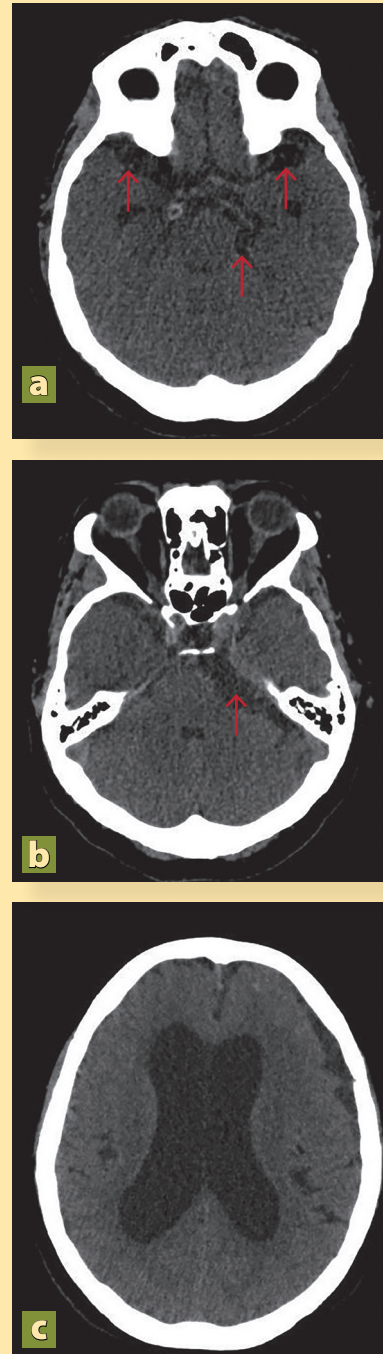
DESCRIPCIÓN DEL CASO

Paciente de sexo femenino de 55 años de edad, originaria y residente de Tetela de Ocampo, Puebla, México, ama de casa. Refirió cefalea de intensidad creciente de 2 años de evolución que cede particularmente a los antiinflamatorios no esteroideos (AINE), acompañada desde hacía algunos días de náusea y vómito, visión borrosa y acúfenos. Ha presentado 3 crisis convulsivas tónico clónicas generalizadas en las últimas 72 horas. Acude a médico facultativo quien inicia fármacos anticomociales a dosis no especificadas y la refiere al Instituto Nacional de Neurología y Neurocirugía “Manuel Velasco Suárez” (INNN) para su valoración y manejo. Al momento de la consulta, la cefalea es holocraneana continua de intensidad 9/10. Algunos antecedentes de importancia para el padecimiento actual son que habita en casa de materiales no perdurables principalmente madera, piso de tierra y techo de lámina, sin servicios de drenaje ni agua potable. Realiza fecalismo a ras de suelo y convive con cerdos y vacas desde la infancia. Desde los 15 años de edad ingiere bebidas alcohólicas fermentadas, muchas veces llegando a la embriaguez. Su alimentación es deficiente en calidad y cantidad. Adicionalmente, indica que se baña, con muda de ropa, cada tercer día. Su esquema de vacunación es incompleto y niega enfermedades crónicas degenerativas.

A la exploración física se encuentra paciente con facies álgica por persistencia de la cefalea, consciente y orientada, con funciones mentales superiores parcialmente conservadas, lenguaje fluido, obedece órdenes, memoria anterógrada, cálculo y abstracción alteradas, gnosias y praxias conservadas. No fueron identificadas alteraciones en fondo de ojo ni en la exploración del resto de los nervios craneales. La fuerza muscular fue 4/5, reflejos de estiramiento muscular +++/++++, tono y trofismo musculares conservados, marcha normal, sensibilidad sin alteraciones en todos los segmentos corporales, y ausencia de signos meníngeos y cerebelosos. Resto de la exploración normal.

Se integra el diagnóstico de síndrome cefalálgico en relación probable con aumento de la presión intracraneal y crisis convulsivas, por lo que se justifica la realización de una tomografía axial computada

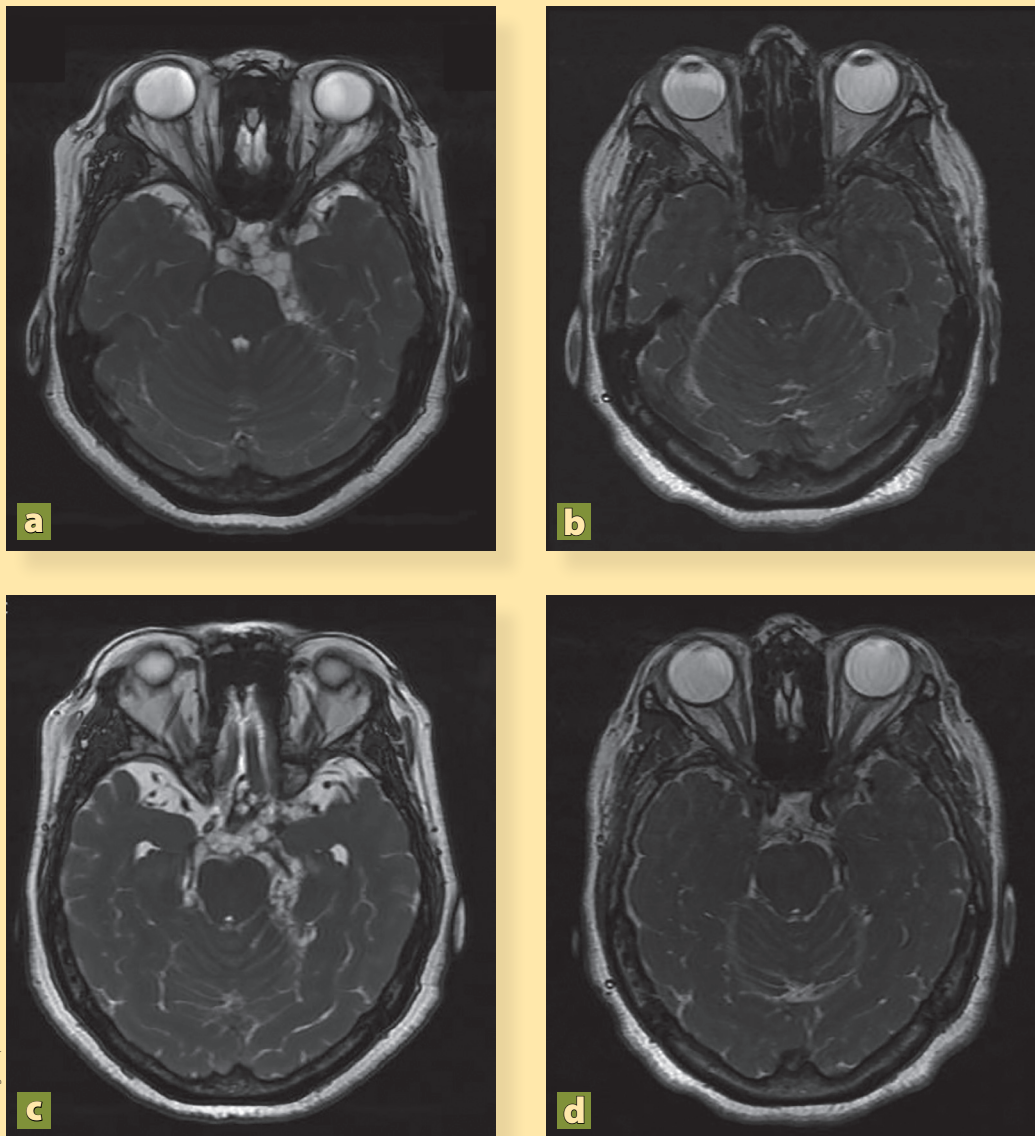
Figura 1. Tomografía computada de paciente con neurocisticercosis al ingresar al servicio de urgencias



Se observa la presencia de quistes a nivel del giro temporal superior (a, flechas rojas), de la cisterna pontocerebelosa (b, flecha roja) y dilatación de los ventrículos (c).

Fotos: Otorgadas por los autores

Figura 2. Resonancia magnética secuencia FIESTA



Fotos Otorgadas por los autores

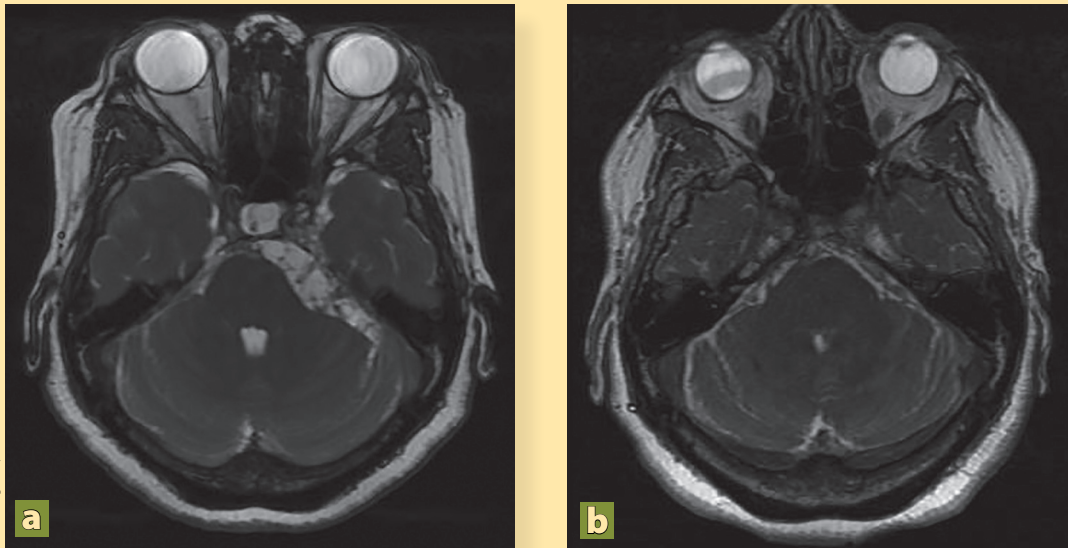
En **a** y **c** se observan imágenes quísticas a nivel del espacio subaracnoideo adyacente al giro temporal superior y en la cisterna pontina, compatibles con NCC, mientras que en **b** y **d** han desaparecido después del tratamiento con albendazol.

(TAC) en donde se observa hidrocefalia, borramiento de surcos de la convexidad y la presencia de varias estructuras vesiculares en el espacio subaracnoideo de la convexidad, del giro temporal superior, así como en la cisterna prepontina y el ángulo pontocerebeloso, sugerentes de NCC activa (**figura 1**).

Las imágenes de resonancia magnética (RM)

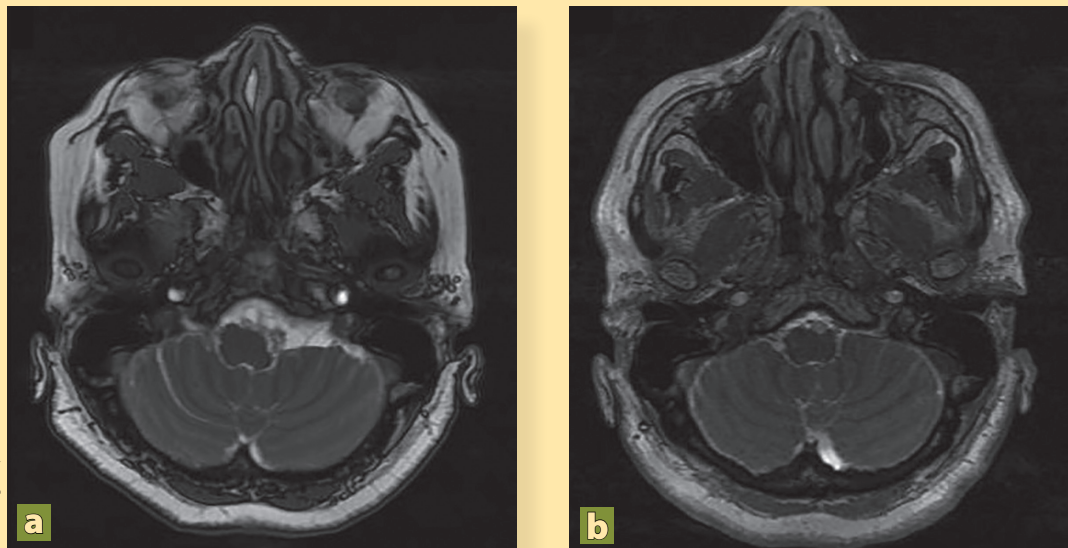
confirman la presencia y localización de cisticercos vesiculares múltiples observadas previamente en la TAC. El LCR obtenido por punción lumbar es inflamatorio con glucosa de 16 mg/dL, proteínas 104 mg/dL, y células 52/mm³. El ELISA demostró la presencia del antígeno HP10, específico de la presencia de cisticercos vesiculares.

Figura 3. Resonancia magnética secuencia FIESTA



La cisterna pontocerebelosa presenta lesiones quísticas múltiples (a), las cuales no se observan después del tratamiento cestocida (b).

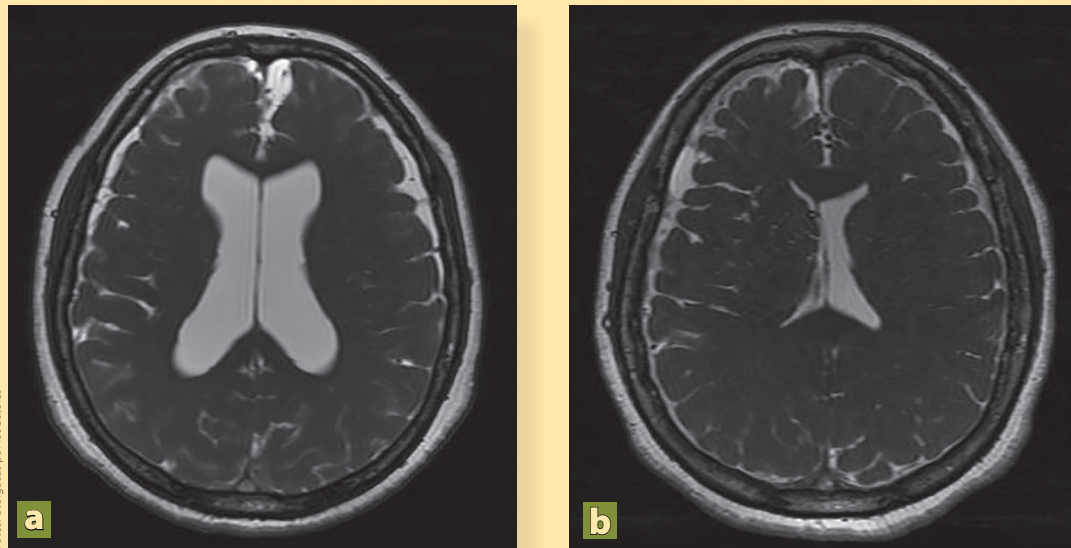
Figura 4. Resonancia magnética secuencia FIESTA



Nótese la presencia de estructuras hipointensas quísticas en la cisterna bulbar, características de NCC (a). Después del tratamiento con fármacos cestocidas ya no se observan dichas lesiones quísticas (b).

Por los hallazgos clínicos, de imagenología y laboratorio la paciente fue hospitalizada para tratamiento con albendazol (15 mg/kg) y prednisona

(40 mg/día) durante diez días, y para las crisis convulsivas valproato de magnesio (300 mg cada 6 h). La paciente presenta mejoría clínica y es egresada

Figura 5. Resonancia magnética secuencia FIESTA

Dilatación de los ventrículos laterales en un caso de NCC (a) y la normalización del tamaño ventricular después de la colocación de una válvula de derivación ventrículo-peritoneal (b).

por remisión de la cefalea y de las crisis convulsivas tras 16 días de estancia hospitalaria con indicaciones de continuar con esteroides vía oral y fármacos antimicrobiales. Por iniciativa propia, la paciente no acudió a sus citas de seguimiento durante 4 años. Después, y debido a que ha presentado cefalea con intensidad 10/10, náusea y vómito constantes, desorientación y alteraciones del lenguaje, y varios episodios convulsivos, es traída por sus familiares al servicio de urgencias. Los familiares informaron que el tratamiento médico fue abandonado y optaron por una terapia de medicina naturista. Se ingresó la paciente y la nueva RM mostró persistencia de los cisticercos (**figuras 2A, 2C, 3A, 4A**) así como dilatación de los ventrículos (**figura 5A**). Se colocó una derivación ventrículo peritoneal (DVP) (**figura 5B**) y se inició nuevo tratamiento con albendazol (15 mg/kg), praziquantel (50 mg/kg) por 10 días, y dexametasona (8 mg/8h). Tras 40 días de estancia hospitalaria, se decidió su egreso con cita en la consulta externa.

El resultado del tratamiento fue parcial y la paciente requirió de 8 ciclos de albendazol para poder inactivar la NCC. En la RM de 2019 se mostró

la remisión total de los parásitos y la ausencia de hidrocefalia (**figuras 2B, 2D, 3B, 4B**). Actualmente la paciente se mantiene estable, sin cefaleas, ni eventos convulsivos y con un buen funcionamiento de la DVP.

DISCUSIÓN

La NCC es una enfermedad desatendida que contribuye sustancialmente a la morbilidad/mortalidad neurológica en los países de bajos ingresos y, cada vez más, en los países de altos ingresos debido al alto flujo migratorio. Se han hecho muchos avances en la comprensión de la enfermedad; sin embargo, la persistencia de las condiciones insalubres en ciertas áreas rurales sigue permitiendo la transmisión del parásito, lo que contribuye a que esta enfermedad siga siendo frecuente en los países endémicos^{1,3}.

FISIOPATOLOGÍA

Taenia solium (TS) es un cestodo. Los humanos son los únicos hospederos definitivos, mientras que tanto los cerdos como los humanos pueden ser hospederos intermediarios. El parásito en su fase adulta habita en el tubo digestivo de los humanos

(teniosis), adherido a la pared intestinal. Cada día el portador expulsa con las heces varios proglótidos^{1,3}. Cuando los cerdos ingieren los proglótidos, los huevos que contienen atraviesan la pared intestinal y llegan al torrente sanguíneo para finalizar, sobre todo, en músculo estriado y cerebro donde se transforman en larvas (cisticercos). Los humanos se infectan ingiriendo carne de cerdo infestada y con un proceso insuficiente de cocción^{3,4}. Una vez en el intestino delgado, las larvas se evaginan, el escólex se adhiere a la pared intestinal, la tenia crece y el ciclo se repite.

La cisticercosis humana se adquiere de manera accidental cuando el hombre ingiere los huevos por transmisión feco-oral. Como en el cerdo, los huevos se transformarán en cisticercos y se distribuirán por los tejidos del hombre, músculo estriado, corazón, tejido subcutáneo, ojo y cerebro. Esta última localización es la más grave y la enfermedad que provoca recibe el nombre de neurocisticercosis (NCC)^{3,4,11}.

MANIFESTACIONES CLÍNICAS

La NCC es una enfermedad pleomórfica en donde un alto porcentaje de pacientes suelen cursar asintomáticos. Sin embargo, puede producir una gran variedad de síntomas desde cefaleas, mareos, náusea, vómito, visión borrosa, hasta convulsiones, déficit neurológico focal, síntomas psiquiátricos o hipertensión intracraneal grave. Esta heterogeneidad clínica se debe a la variación en la localización, el número y el estadio de involución de los parásitos, así como a la intensidad de la reacción inflamatoria de cada paciente^{3,9,11}.

DIAGNÓSTICO

La sintomatología de la NCC no es específica y el diagnóstico no se puede establecer solo con criterios clínicos. Por lo que el diagnóstico definitivo siempre se realizará mediante pruebas de laboratorio y gabinete, sin olvidar una buena historia clínica.

Pruebas inmunológicas

Dos técnicas son actualmente utilizadas, la EITB y el ELISA. El ELISA es generalmente preferido en los países endémicos debido a la sencillez de su realización, a su costo abordable, y a sus resultados

de sensibilidad y especificidad. Esta técnica permite detectar tanto anticuerpos como antígenos específicos. La positividad de estos últimos en LCR o suero es específica de la presencia de parásitos viables en el espacio subaracnoideo o el sistema ventricular, y puede usarse para evaluar la respuesta al tratamiento¹². La especificidad de estas pruebas es mayor en el LCR comparado con el suero, pero la punción lumbar no es rutinaria en ciertos países endémicos y está contraindicada en individuos con aumento de la presión intracraneal. La reacción en cadena de la polimerasa (PCR) en el LCR tiene una especificidad muy alta y podría convertirse en una prueba clínica de gran relevancia^{10,11,13}.

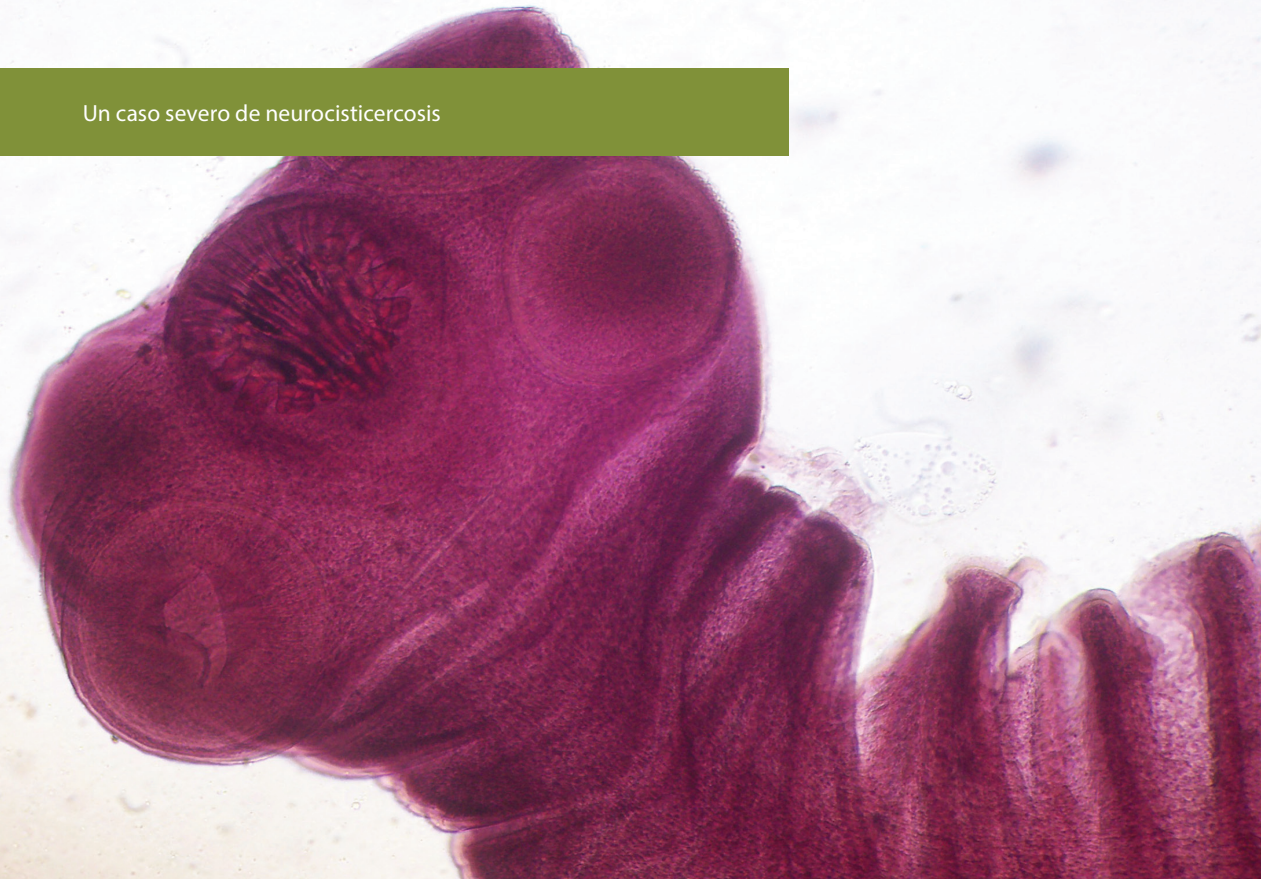
Neuroimágenes: tomografía computada y resonancia magnética

Los estudios de neuroimágenes son el “gold standard” para el diagnóstico de NCC, permitiendo evaluar la etapa evolutiva del parásito, su número y sus localizaciones. Específicamente, los procedimientos de imagen permiten la visualización de las fases vesicular, coloidal, granular-nodular y calcificada del parásito en el sistema nervioso central (SNC). La RM es más sensible que la TAC para el diagnóstico de los parásitos de localización extraparenquimatosa. En particular, la utilización de la secuencia FIESTA (Fast Imaging Employing STady-state Acquisition) mejora la detección de los parásitos y ayuda sustancialmente al diagnóstico diferencial de otras patologías^{11,13,14}.

Existen algunos consensos de expertos que han buscado unificar los criterios diagnósticos para la NCC y deben ser conocidos por el médico en formación^{13,15}.

TRATAMIENTO

El tratamiento debe individualizarse con base en la sintomatología y las características de la infección (número, estadios y localizaciones de los parásitos) en cada paciente. Dos fármacos antihelmínticos han sido ampliamente utilizados, el albendazol y el praziquantel^{2,3,11}. En México, el albendazol es el fármaco de elección debido a su discreta mejor eficacia, su precio más bajo y su disponibilidad. Además de este tratamiento etiológico, se suele utilizar corticoides



Fotos: Rigalindo

para la inflamación asociada, anticomiciales para las crisis convulsivas y, si son necesarios, analgésicos para la cefalea³.

Cuando los parásitos se localizan en el parénquima, el albendazol es generalmente eficiente. Sin embargo, se ha demostrado que la asociación albendazol y praziquantel aumenta la eficacia del tratamiento en caso de múltiples parásitos en esta localización¹⁶. En el caso de localizaciones extraparenquimatosas, como es el caso del paciente que presentamos, la no respuesta al tratamiento es frecuente. Solamente un tercio de los pacientes responden completamente a 1 ciclo de albendazol¹⁷. Así, los ciclos de tratamiento requeridos para lograr la curación son generalmente múltiples, y como lo demuestra nuestro caso, la investigación para buscar mejores esquemas terapéuticos es necesaria.

La degeneración del parásito tras la administración de los fármacos cestocidas provoca frecuentemente un aumento de la reacción inflamatoria y conlleva riesgos, como son vasculitis, isquemia cerebral y aracnoiditis. Para evitar estas complicaciones se agregan corticosteroides, como la dexametasona y la prednisona. Aunque esta administración es actualmente obligatoria en los casos extraparenquima-

tosos, es posible que esté asociada con una disminución de la efectividad de los cestocidas en ciertos pacientes, por lo que la investigación de nuevos antiinflamatorios más específicos es necesaria^{18,19}.

Actualmente, el tratamiento quirúrgico de extracción está reservado para los parásitos que se encuentran en los ventrículos o cuando existe un efecto de masa importante poniendo en riesgo la vida del paciente. La colocación de una DVP es frecuentemente necesaria en casos de hidrocefalia^{1,11}.

PREVENCIÓN

La NCC al igual que la teniosis es una enfermedad prevenible con adecuadas medidas higiénico-dietéticas, como un adecuado lavado de manos, idónea preparación de alimentos, y evitar la defecación a ras de suelo. De igual forma, existen vacunas disponibles que han mostrado ser efectivas para prevenir la cisticercosis en cerdos²⁰.

CONCLUSIONES

El diagnóstico de NCC representa un gran reto. La sintomatología no suele ser específica y los pacientes tienen acceso limitado a las herramientas diagnósticas debido a sus costos elevados. Aunque

su frecuencia ha estado disminuyendo en México, sigue siendo una enfermedad prevalente, ya que las condiciones necesarias para la compleción del ciclo de vida del parásito siguen presentes en áreas remotas del país.

Como el caso clínico presentado lo demuestra, la NCC es una enfermedad que puede ser grave, requiriendo una atención neurológica durante varios años para poder obtener la curación. Asimismo, destaca la importancia de seguir la investigación en esta enfermedad, particularmente para encontrar mejores opciones terapéuticas.

AGRADECIMIENTOS

Los autores desean agradecer a la Dra. Andrea Toledo, por su ayuda en la realización de las pruebas de laboratorio que fueron fundamentales para poder establecer un correcto diagnóstico.

FINANCIAMIENTO

No se recibió patrocinio de ningún tipo para la realización de este artículo.

CONFLICTOS DE INTERESES

Los autores declaran no tener ningún conflicto de intereses. ●

REFERENCIAS

1. Carpio A, Fleury A, Romo ML, Abraham R. Neurocysticercosis: the good, the bad, and the missing. *Expert Rev Neurother.* 2018;18(4):289-301.
2. Delgado-García G, Méndez-Zurita VA, Bayliss L, Flores-Rivera J, Fleury A. Neurocysticercosis: mimics and chameleons. *Pract Neurol.* 2018;19(2):1-8.
3. Seddighi A, Nikouei S, Sedighi A, Reza Zali A, Yourdkhani F, Tabatabaei SM, et al. Neurocysticercosis: Manifestations, Diagnosis and Treatment. *International Clinical Neuroscience Journal.* 2015;2(4):121-7.
4. Fleury A, Scitutto E, Larralde C. Neurocysticercosis is still prevalent in Mexico. *Salud Publica Mex.* 2012;54(6):632-6.
5. Torgerson PR, Devleeschauwer B, Praet N, Speybroeck N, Willingham AL, Kasuga F, et al. World Health Organization estimates of the global and regional disease burden of 11 foodborne parasitic diseases, 2010: a data synthesis. *PLoS Med.* 2015;12:1-22.
6. Murrell KD. Guidelines for the surveillance, prevention and control of taeniosis/cysticercosis. *WHO/FAO/OIE,* 2005; 139 pp.
7. Flisser A, Sarti E, Lightowlers M, Schantz P. Neurocysticercosis: regional status, epidemiology, impact and control measures in the Americas. *Acta Tropica.* 2003;87(1):43-51.
8. Bhattarai R, Carabin H, Proaño JV, Flores-Rivera J, Corona T, Flisser A, et al. The monetary burden of cysticercosis in Mexico. *PLoS Negl Trop Dis.* 2019;13(7):1-19.
9. Tellez-Zenteno JF, Hernandez-Ronquillo L. Epidemiology of neurocysticercosis and epilepsy, is everything described? *Epilepsy Behav.* 2017;76:146-50.
10. Hernández M, Astudillo OG, Diego G, de-la-Rosa-Arana JL, García-Rodea R, Romo L, et al. Immunodiagnosis of human neurocysticercosis: comparative performance of serum diagnostic tests in Mexico. *Parasitol Res.* 2019; 118(10):2891-9.
11. Carpio A, Fleury A, Hauser WA. Neurocysticercosis Five new things. *American Academy of Neurology, Neurol Clin Pract.* 2013;3(2):118-25.
12. Michelet L, Fleury A, Scitutto E, Kendjo E, Frago G, Paris L, et al. Human neurocysticercosis: comparison of different diagnostic tests using cerebrospinal fluid. *J Clin Microbiol.* 2011;49(1):195-200.
13. Carpio A, Fleury A, Romo ML, Abraham R, Fandiño J, Durán JC, et al. New Diagnostic Criteria for Neurocysticercosis: Reliability and Validity. *Ann Neurol.* 2016; 80(3):434-42.
14. Carrillo MR, Lara GJ, Arrollo M, Fleury A. Relevance of 3D magnetic resonance imaging sequences in diagnosing basal subarachnoid neurocysticercosis. *Acta Trop.* 2015;152:60-5.
15. Del Brutto OH, Rajshekhar V, White AC Jr, Tsang VC, Nash TE, Takayanagui OM, et al. Proposed diagnostic criteria for neurocysticercosis. *Neurology.* 2001;57(2):177-83.
16. Garcia HH, Gonzales I, Lescano G, Bustos JA, Zimic M, Escalante D, et al. Cysticercosis Working Group in Peru. Efficacy of combined antiparasitic therapy with praziquantel and albendazole for neurocysticercosis: a double-blind, randomised controlled trial. *Lancet Infect Dis.* 2014;14(8):687-95.
17. Osorio R, Carillo-Mezo R, Romo ML, Toledo A, Matus C, González-Hernández I, et al. Factors Associated With Cysticidal Treatment Response in Extraparenchymal Neurocysticercosis. *J Clin Pharmacol.* 2019;59(4):548-56.
18. Toledo A, Osorio R, Matus C, Martínez-Lopez Y, Ramírez Cruz N, Scitutto E, et al. Human Extraparenchymal Neurocysticercosis: The Control of Inflammation Favors the Host... but Also the Parasite. *Front Immunol.* 2018;16(9):2652.
19. Palomares-Alonso F, Toledo A, Palencia Hernández G, Jung-Cook H, Fleury A. Effect of dexamethasone on albendazole cysticidal activity in experimental cysticercosis by *Taenia crassiceps* in BALB/c mice: In vitro and in vivo evaluation. *Exp Parasitol.* 2020;208:107801.
20. Scitutto E, Frago G, Hernández M, Rosas G, Martínez JJ, Fleury A, et al. Development of the S3Pvac vaccine against porcine *Taenia solium* cysticercosis: a historical review. *J Parasitol.* 2013;99(4):686-92.