

Haga su diagnóstico

Alfredo Ramírez Gutiérrez de Velasco^a

Sección a cargo del grupo
del Dr. José Luis Ramírez Arias

Hombre de 65 años con antecedente de insuficiencia cardiaca. Inició su padecimiento 3 días antes de su ingreso con cuadro diarreico que se acompañó de fiebre y vómito. Se trató con soluciones intravenosas por 2 días y refirió mejoría del cuadro, pero se presentó disnea de medianos esfuerzos, tos no productiva, malestar general y palpitations.

1. Tomando en cuenta el cuadro clínico y las imágenes radiológicas, ¿cuál es el diagnóstico más probable?

- a) Neumonía adquirida en la comunidad
- b) Edema agudo pulmonar
- c) Hemorragia pulmonar
- d) Neumonía nosocomial

2. ¿Cuál es el nombre del patrón observado en la radiografía?

- a) De focos múltiples
- b) Multisegmentario
- c) En alas de mariposa
- d) Hipertensivo

3. ¿Cuál es el tiempo necesario para ver mejoría radiológica en pacientes con neumonía?

- a) 24 horas
- b) 48 horas
- c) 3 días
- d) > 7 días

4. ¿Cuál es la fisiopatología de estos hallazgos?

- a) Aumento en la permeabilidad alveolar sin daño alveolar
- b) Aumento en la permeabilidad con daño alveolar difuso
- c) Aumento en la presión hidrostática
- d) Aumento en la presión oncótica

5. ¿Cuál es el tratamiento inicial más adecuado?

- a) Diuréticos y control de líquidos
- b) Amoxicilina + clavulanato
- c) Piperacilina + tazobactam
- d) De soporte

BIBLIOGRAFÍA

- Gehlbach BK, Geppert E. The pulmonary and manifestations of left heart failure. *Chest*. 2004;125(2):669-82.
- Webb WR, Higgins Ch B. *Thoracic Imaging: Pulmonary and Cardiovascular Radiology*. Philadelphia, PA. Lippincott Williams & Wilkins; 2011.

^aResidente de segundo año. Curso de Imagenología Diagnóstica y Terapéutica. Facultad de Medicina. UNAM. Sede: Hospital Ángeles del Pedregal. Ciudad de México, México.
Autor para correspondencia: alfredomd@me.com

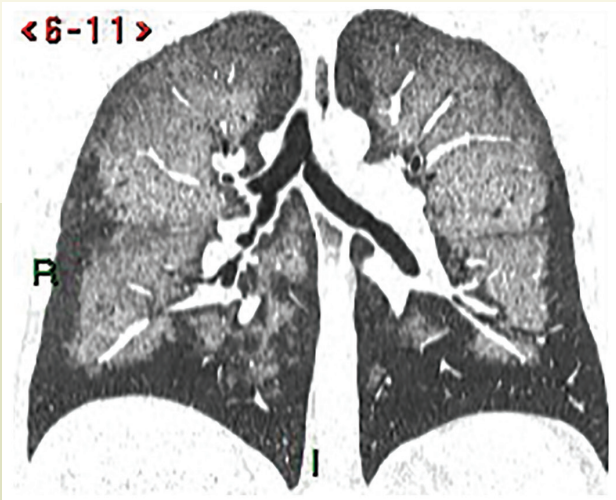


Figura 1. Tomografía de ingreso

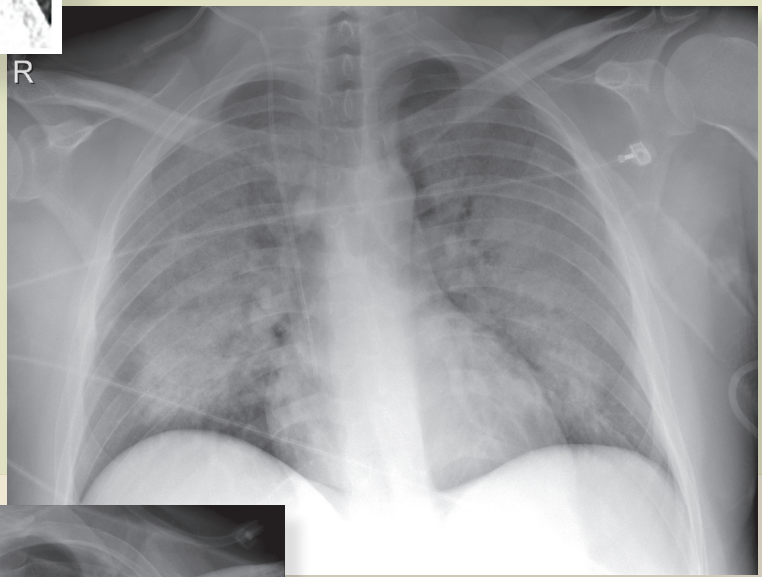


Figura 2. Radiografía de ingreso

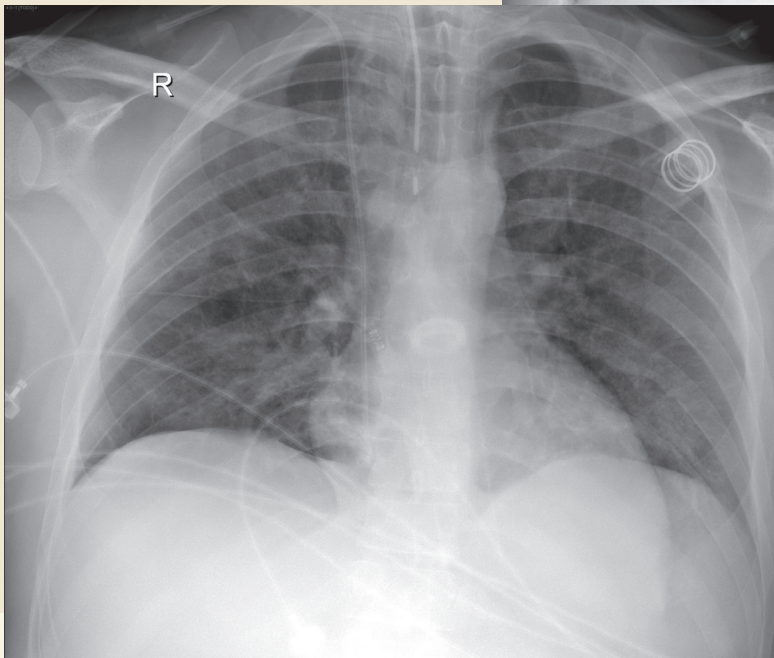


Figura 3. Radiografía de control a las 48 horas

