

Haga su diagnóstico

Rafael Flores Suárez^a

Sección a cargo del Dr. José Luis Ramírez Arias



Paciente del sexo femenino, de 18 años de edad, que acudió al servicio de urgencias de su hospital. Refirió haber caído de su propia altura al estar practicando deporte y que al caer alcanzó a estirar el brazo izquierdo para tratar de detener la caída, tras lo cual presentó importante dolor en el codo, mismo que se intensificó al tratar de moverlo, con presencia de hematoma en cara anterior del codo.

1. ¿Cuál es el primer estudio que usted realizaría para hacer su diagnóstico?

- a) Tomografía simple de codo derecho
- b) Radiografía anteroposterior y lateral de codo derecho
- c) Resonancia magnética de extremidad superior derecha
- d) Artroscopia de codo

2. ¿Cómo se conoce al signo radiológico que se observa en la radiografía lateral de codo?

- a) Signo del anillo de sello
- b) Signo de la vela o almohadilla grasa
- c) Signo de Kirmisson
- d) Signo del surco profundo

3. ¿En dónde esperaría encontrar el sitio de lesión?

- a) Metáfisis distal del húmero
- b) Apófisis coronoides
- c) Cabeza del radio
- d) Cóndilo lateral

4. ¿Qué prueba diagnóstica te ayudaría a determinar con certeza el sitio de lesión en caso de duda?

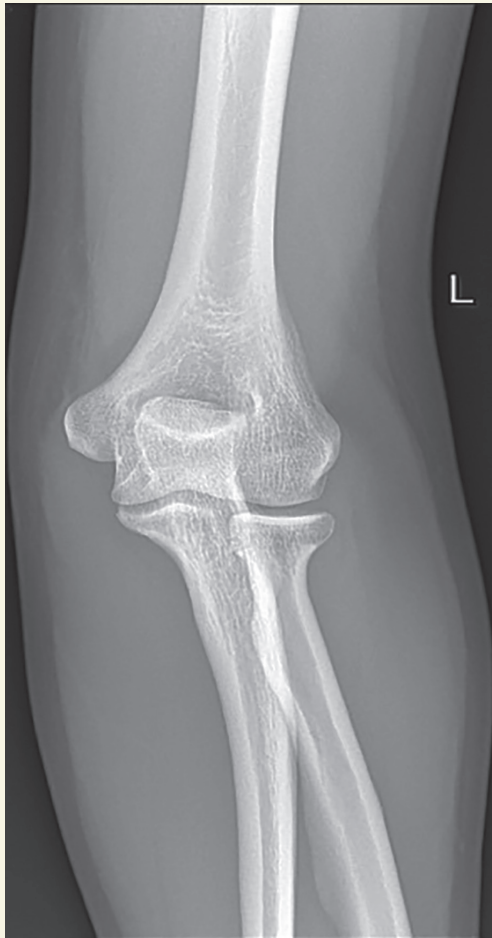
- a) Proyección oblicua y comparativa de codos
- b) Ultrasonido de una región (sitio de lesión)
- c) Tomografía simple de codo
- d) Resonancia magnética del miembro inferior derecho

5. ¿Cuál es la complicación tardía más común en este tipo de lesiones?

- a) Deformidad cúbito varo (deformidad angular)
- b) Complicaciones vasculares
- c) Complicaciones nerviosas
- d) Síndrome compartimental

^aResidente de 3^{er} año de Imagenología Diagnóstica y Terapéutica. Hospital Angeles del Pedregal. CDMX, México.
Correo electrónico: rafafloressuarez@gmail.com

Respuestas: 1: b; 2: b; 3: a; 4: c; 5: a.



BIBLIOGRAFÍA

- Consejo de salubridad general. Guía de Referencia Rápida CENETEC: Diagnóstico y tratamiento de las fracturas y luxaciones del codo en el niño. p.p. 2-15.
- E. Garmendia Lopetegui, Esnal Andueza IG, Beristain Mendizabal M, Alonso Espinaco MT, López de Lacalle Michelena JM, Inchausti Iguíñiz E, et al. Fracturas de codo en la edad pediátrica: diagnóstico por radiología simple. SERAM S-12722014. DOI: 10.1594/seram2014/S-1272.
- Meza Santini JF. Fractura supracondílea humeral en niños. Medigraphic. 2017;5(3):218-24.

