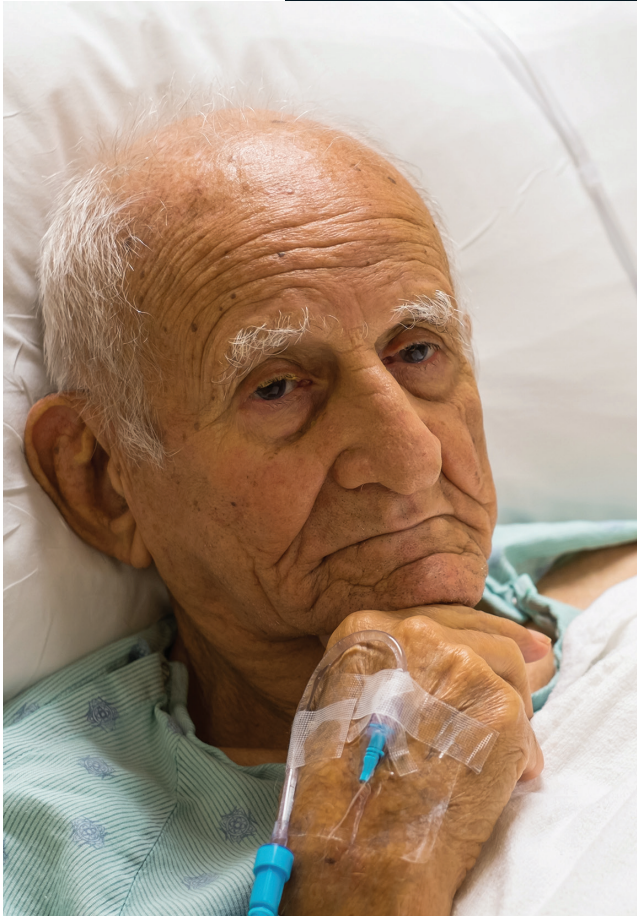

# La apendicitis no quirúrgica

Reporte de un caso

Jesús Angélica Gámez Orrantía<sup>a</sup>, Tania Iliana García Valdez<sup>a</sup>, María del Sagrario Rojas Villegas<sup>b</sup>



## Resumen

**Objetivo:** Reporte de caso de un adulto mayor con abdomen agudo y sintomatología inespecífica, diagnosticado de apendagitis.

**Material y métodos:** Se realizó anamnesis, exploración física, muestra de laboratorio y tomografía computarizada.

**Resultados:** Paciente del sexo masculino, de 98 años, acudió a urgencias con diarrea, náuseas, fiebre, dolor abdominal generalizado y leucocitosis. En la tomografía computarizada se reportaron datos compatibles con apendagitis epiploica, se dio tratamiento sintomático.

**Discusión:** La apendagitis es un proceso inflamatorio producido por daño estructural debido a torsión que genera zonas hemorrágicas o isquémicas, o bien por una inflamación circundante que afecta los apéndices y genera infarto o necrosis grasa. Es una causa de dolor abdominal infrecuente y puede simular un cuadro de abdomen agudo. Esta entidad patológica es diagnosticada por imagen, siendo la tomografía computarizada el estándar de oro, dado que su clínica es inespecífica. Entre los factores de riesgo están operaciones previas, obesidad con una presentación en la cuarta década de la vida, y es más frecuente en mujeres.

**Conclusión:** Esta entidad es infrecuente, mas es necesario hacer diagnóstico diferencial de otras entidades quirúrgicas

<sup>a</sup>Médico pasante de servicio social. Centro de Investigación en Ciencias de la Salud y Docencia (CIDOCS). Culiacán Rosales, Sinaloa, México.

<sup>b</sup>Centro de Investigación en Ciencias de la Salud y Docencia (CIDOCS). Culiacán Rosales, Sinaloa, México.

Autor de correspondencia: Jesús Angélica Gámez Orrantía.

\*Autor para correspondencia: Jesús Angélica Gámez Orrantía. Correo electrónico: anshiegomez@gmail.com

Recibido: 20-febrero-2019. Aceptado 31-mayo-2019.

más comunes para así llegar a su diagnóstico y tratamiento oportuno.

**Palabras clave:** *Apendagitis; abdomen agudo; apéndice epiploico.*

## Non-surgical appendicitis. A case report

### Abstract

**Objective:** In this article we report the case of an elder male patient with acute abdomen and non-specific symptomatology who was diagnosed with appendagitis.

**Materials and methods:** Anamnesis, physical exploration, blood test and a computed tomography scan.

**Results:** A 98-year-old male arrived to the emergency room with diarrhea, nausea, fever, general abdominal pain and leukocytosis. In the computed tomography scan, data of epiploic appendagitis was reported, therefore symptomatic treatment was given.

**Discussion:** Epiploic appendagitis is an inflammatory process produced by structural damage due to a torsion that causes hemorrhagic or ischemic zones. It can also be caused by near inflammatory process that affects appendices resulting in infarct or fat necrosis. It is an infrequent reason of abdominal pain and it can simulate other causes of acute abdomen. This disease is diagnosed by imaging, specially with a computed tomography scan, since its symptomatology is unspecific. The most common risk factors for this disease are previous surgeries, obesity and it's more common in female patients at their forties.

**Conclusion:** This disease is infrequent but it is necessary to make a differential diagnosis of other more common surgical entities in order to reach its diagnosis and timely treatment.

**Key words:** *Apendagitis; acute abdomen; epiploic appendix.*

## INTRODUCCIÓN

La apendicitis epiploica, también llamada apendagitis, es un proceso inflamatorio producido por un daño estructural que se debe principalmente a la movilidad que su forma pediculada confiere, la cual hace que sea propensa a tener una torsión que genera zonas hemorrágicas o isquémicas; este tipo se denomina primaria.

En cambio, cuando una estructura vecina sufre un proceso inflamatorio extenso y afecta a los apéndices y genera un proceso de infarto y necrosis grasa, hablamos de un proceso secundario<sup>1-3</sup>.

**Tabla 2. Coprológico**

Color	Café claro
Aspecto	Diarreico
Moco	Escaso
Residuos de alimentos	Negativo
Sangre oculta	Negativo
Azúcares reductores	Negativo
Leucocitos	No se observaron
Eritrocitos	No se observaron
Flora bacteriana	Abundante
Parásitos	No se observaron
Levaduras	No se observaron

**Tabla 1. Biometría hemática completa**

Eritrocitos	4 160 mill/mm <sup>3</sup>
Hemoglobina	13.7 g/dL
Hematocrito	38.2%
Leucocitos	11,210/mm <sup>3</sup>
Linfocitos	7%
Polimorfonucleares	87%
Plaquetas	220,000

Los apéndices epiploicos están formados de tejido graso y son pediculados, se encuentran dispuestos en dos líneas, medial y lateral, a las tenias colónicas. En promedio, se encuentran en mayor cantidad en el hemicolón izquierdo, con función aparente apoyo energético, soporte a la pared durante peristalsis, incluso de ayuda a irrigación en caso de isquemia<sup>4</sup>.

## PRESENTACIÓN DE CASO CLÍNICO

Se trata de un paciente del sexo masculino, de 98 años, sin antecedentes de importancia para la patología, que acudió al área de urgencias, refiriendo cuadro con evacuaciones diarreicas, no sanguinolentas, fétidas, acompañadas de náuseas, sin llegar a la emesis, presentación de fiebre no cuantificada y dolor abdominal. A la exploración se encontró al paciente con mucosas en deficiente estado de hidratación, abdomen plano, blando, depresible, con dolor generalizado predominante en hemiabdomen derecho a la palpación profunda, intensidad 3/10, sin detonantes ni atenuantes.

Se realizan estudios de laboratorio (**tablas 1 y 2**) que arrojaron biometría hemática con leucocitosis,

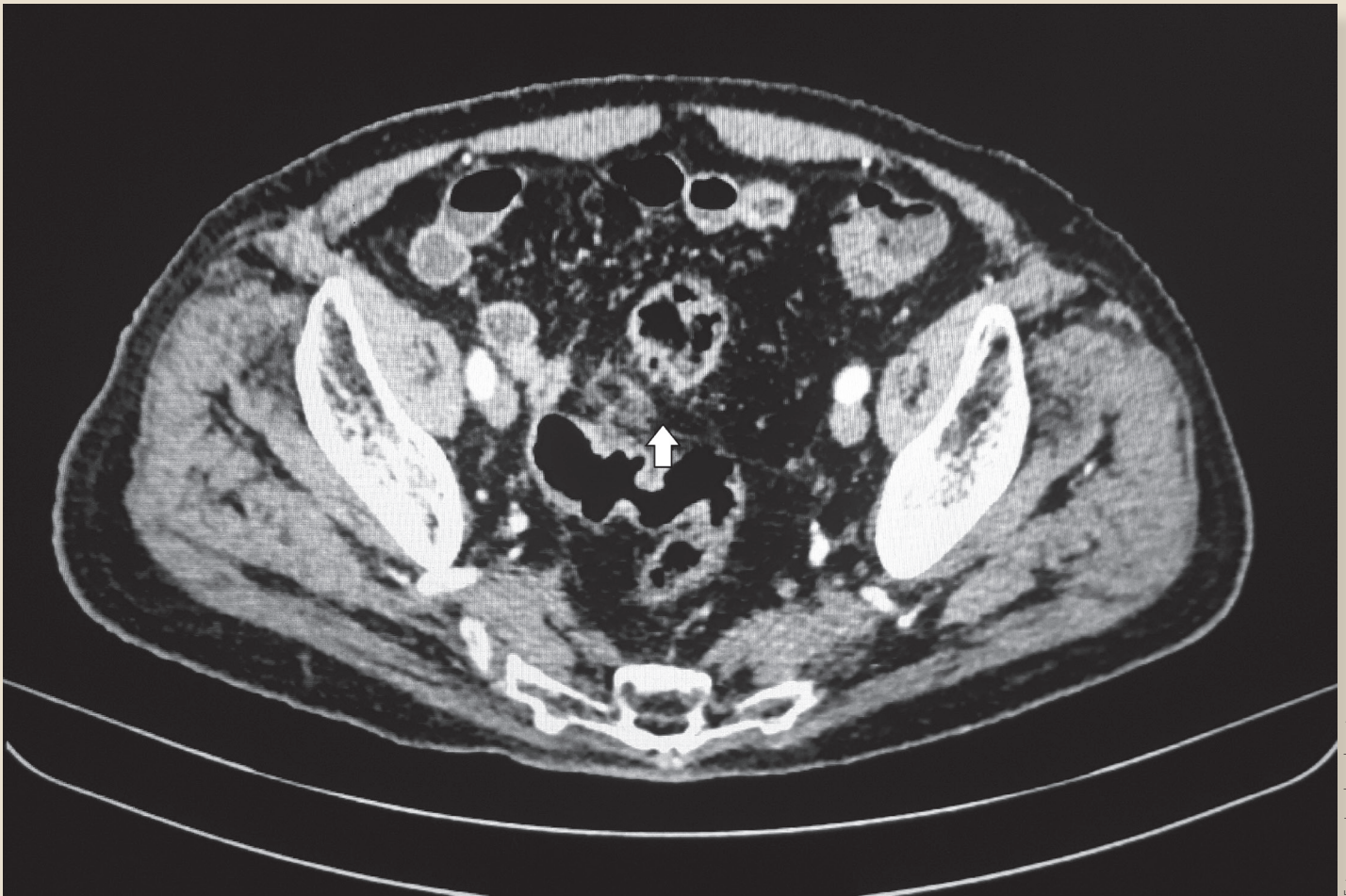


Foto: proporcionada por los autores

**Figura 1.** Tomografía computarizada corte trasversal. Paciente del sexo masculino de 98 años, diagnosticado de apendicitis, presencia de signo de anillo hiperdenso (flecha).

sin otra alteración. Debido al dolor inespecífico, se solicitó una TAC en la que se reportaron pequeñas y escasas formaciones diverticulares hasta colon sigmoides, además de la presentación hacia el ángulo antimesentérico de colon sigmoides de una lesión hipodensa irregular de densidad grasa que mide 19 × 18 mm con halo hiperdenso y estriación de la grasa adyacente, compatible con apendicitis epiploica (**figuras 1, 2 y 3**).

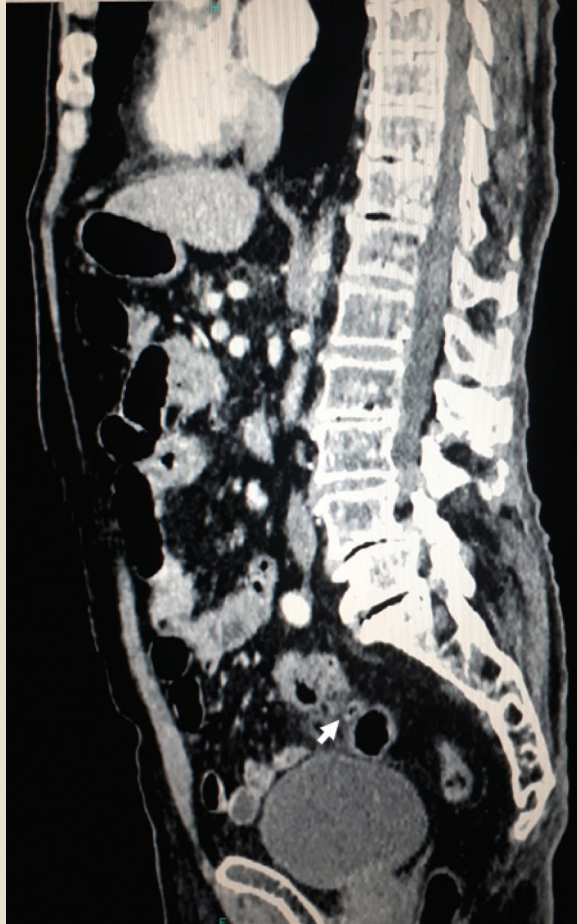Se inició tratamiento con ceftriaxona (1 g cada 12 horas), metronidazol (500 mg cada 8 horas),

parecoxib (40 mg IV cada 24 horas), omeprazol (40 mg IV cada 24 horas). Posterior a la aplicación del tratamiento farmacológico, se encontró mejoría clínica, cediendo el dolor, las evacuaciones diarreas y la fiebre, por lo que se decidió su egreso con esquema doble de terapia antibiótica, antiinflamatorios no esteroideos por una semana y cuidados generales.

#### **DISCUSIÓN**

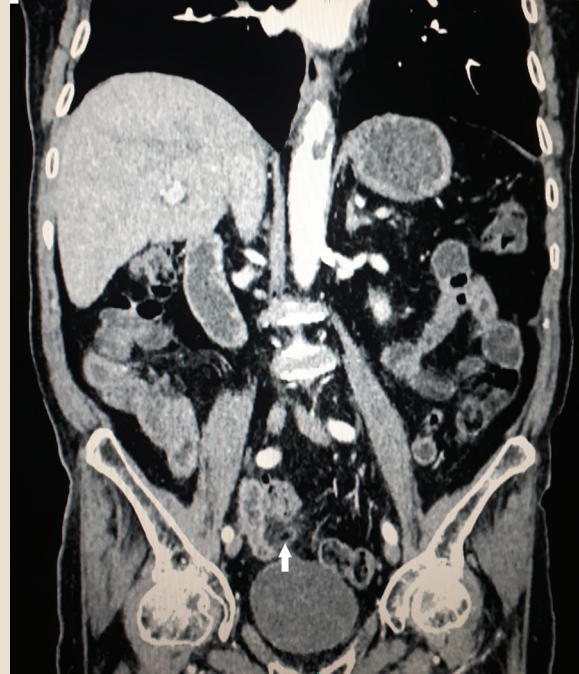
La apendicitis es una patología que tiene un promedio de edad entre la cuarta y quinta década de la





Fotos proporcionadas por los autores

**Figura 2.** Tomografía computarizada corte sagital. Paciente del sexo masculino de 98 años, diagnosticado de apendagitis, presencia de signo de punto central (flecha).



**Figura 3.** Tomografía computarizada corte sagital. Paciente del sexo masculino de 98 años, diagnosticado de apendagitis. Lesión hipodensa irregular de densidad grasa que mide 19x18 mm con halo hiperdenso y estricción de la grasa adyacente (flecha).

vida y con mayor incidencia en el sexo masculino, con factores de riesgo determinados por obesidad, cirugías previas, pérdida aguda de peso y la ingesta de comidas copiosas<sup>3,5</sup>. Según un estudio de revisión de tomografías con una frecuencia aproximada de 1.3%<sup>6</sup>.

Por lo regular, esta patología carece de fenómenos acompañantes y destaca el dolor abdominal de inicio agudo, intenso, localizado, que tiene mayor predominio en cuadrante inferior izquierdo, pero que en algunos casos puede definir claramente un punto en específico del dolor, sin fenómenos

acompañantes en la mayoría de las presentaciones, generando confusión con una diverticulitis agudizada, apendicitis, infarto omental, torsión ovárica y enfermedad pélvica<sup>3,4,7,8</sup>.

### ANÁLISIS DE CASO

En este caso se presenta la historia de un paciente en la novena década de la vida, con cuadro de dolor abdominal poco específico, acompañado de fiebre, evacuaciones diarreicas y deshidratación secundaria. Presentó un dolor característico con la localización de éste, y sexo predisponente, pero salía de los estándares de edad, por ser uno de los casos reportados en adultos mayores, de edad más avanzada. Durante la presentación clínica cursó con fiebre cuantificada hasta 38 °C, con leve leucocitosis y acompañado de evacuaciones diarreicas. Este fenómeno se presenta solo en el 25% de pacientes<sup>9</sup>.

Como en la mayoría de los casos reportados, el

La apendagitis se da principalmente entre la cuarta y quinta década de la vida, con mayor incidencia en el sexo masculino, y factores de riesgo determinados por obesidad, cirugías, pérdida aguda de peso y la ingesta de comidas copiosas. Por lo regular carece de fenómenos acompañantes y destaca el dolor abdominal de inicio agudo, intenso, localizado, con mayor predominio en cuadrante inferior izquierdo.

diagnóstico fue posible gracias a estudios de imágenes en los que destaca el uso de la tomografía computarizada, siendo esta el principal método diagnóstico por su alta sensibilidad y especificidad. Entre los hallazgos para diagnóstico se encuentra: Pequeña lesión ovalada de densidad negativa en borde antimesentérico cuando es rodeada por anillo hiperdenso de 1 a 2 mm de grosor, se le denomina signo del anillo hiperdenso. En ocasiones se presenta el signo del punto central que se observa como imagen puntiforme hiperdensa en el centro de la lesión, en caso de presentarse trombosado<sup>1,9,10</sup>. En el caso comentado, la presentación de ambos signos acompañado de la visualización de necrosis grasa, son datos que determinaron la presentación de esta patología.

Su tratamiento es médico, con uso de antiinflamatorios no esteroideos, reposo, y se limita de 10 a 14 días. El antibiótico es innecesario dado que la necrosis grasa producida es aséptica. Por esto se le denomina apendicitis no quirúrgica, en algunos casos debido a su presentación poco común, a la presencia de complicaciones o recidivas del dolor, la cual se presenta en el 40% de pacientes, es posible llevar a cabo una laparoscopia exploratoria, la cual puede toparse con el apéndice epiploico inflamado. En estos casos se confirma el diagnóstico con datos histopatológicos sugerentes de inflamación y necrosis<sup>3-5</sup>.

Esta enfermedad, a pesar de tener un rango de edad de presentación, puede surgir en los extremos de la vida, donde los síntomas pueden ser aún más inespecíficos y atípicos. Otro punto por destacar es la necesidad de investigar en la población de adultos mayores, la prevalencia de los síntomas para

su diagnóstico. Concluimos que dada la falta de información es infradiagnosticada, lo que genera un abordaje erróneo que predispone al paciente a una cirugía innecesaria y a complicaciones propias de la intervención.

#### AGRADECIMIENTO

Este reporte fue posible gracias al Hospital Civil de Culiacán por medio del expediente clínico electrónico, donde fue encontrada la información e imágenes clínicas presentadas.

#### CONFLICTO DE INTERÉS

Los autores declaran no tener ningún conflicto de interés. ●

#### REFERENCIAS

1. Pozzo-Salvatierra BL, Kimura-Fujikami K. Epiploic appendagitis. *Anales de Radiología, México*. 2013;12(3):182-8.
2. Solórzano-Morales SA, Castillo-Rodríguez SA, Laurindo-Mariano de Oliveira G, Arredondo-Villanueva JG, Ridaura-Sanz C. Apendicitis epiploica. Causa poco común de abdomen agudo en niños. Presentación de un caso y revisión de la literatura. *Acta Pediatr Mex*. 2016 Apr;37(2):88-93.
3. Aguila Gómez MV, Higorre Escalante M, Blanco Autilio L. Apendagitis aguda epiploica; un nuevo reto: diagnóstico para el cirujano de emergencias: presentación de un caso y revisión de la literatura. *Rev Med La Paz*. 2018;24(1):39-45.
4. Villasmil ER, Tapia MR. Apendagitis epiploica primaria simulando apendicitis aguda. *Avan Biomed*. 2017;6(3):249-52.
5. Chu EA, Kaminer E. Epiploic appendagitis: A rare cause of acute abdomen. *Radiology Case Reports*. 2018 Jun 30;13(3):599-601.
6. Cakiroglu B, Sinanoglu O, Abci İ, Tas T, Dogan AN, Aksoy SH, Bilsel Y. An unusual cause of hematuria; primary epiploic appendagitis. *Int J Surg Case Rep*. 2014 Jan 1;5(12):902-5.
7. García-Marín A, Nofuentes-Riera C, Mella-Laborde M, Pérez-López M, Pérez-Bru S, Rubio-Cerdido JM. Apendagitis epiploica, causa poco frecuente de dolor abdominal. *Cir Cir*. 2014;82(4):389-94.
8. Boscarelli A, Frediani S, Ceccanti S, Falconi I, Masselli G, Casciani E, Cozzi DA. Magnetic resonance imaging of epiploic appendagitis in children. *J Pediatr Surg*. 2016 Dec 1;51(12):2123-5.
9. Roldán-Aviña JP, Pozo FM, Molina SM. Abdomen agudo por apendagitis epiploica: indicaciones para el tratamiento quirúrgico. *RAPD Online*. 2016;39(3):138-40.
10. Motta-Ramírez GA, Martínez-Utrera MJ, González-Merino L, García-Ruiz A, Ordóñez-Gutiérrez M. La torsión del apéndice epiploico como origen del dolor abdominal agudo. *REV SANID MILIT MEX*. 2014;68(2):85-91.