

Fractura de cadera: un reto multidisciplinario

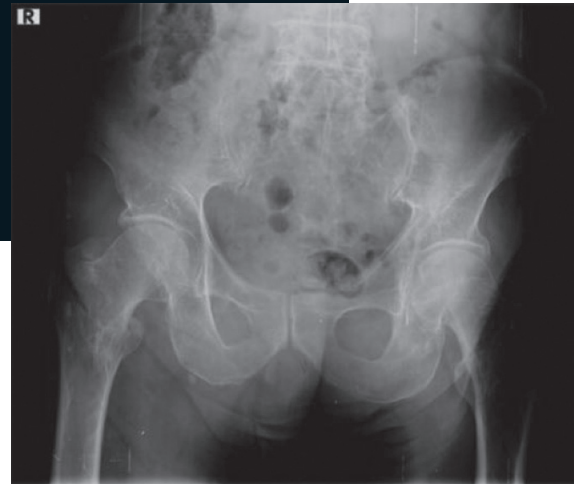Reporte de caso de una víctima del sismo
del 19 de septiembre de 2017

Patricia Doger Echegaray^a, Jesús González Laurean^{ab},
Ana Cristina King Martínez^b

Resumen

Introducción: La fractura de cadera es la solución de continuidad ósea en la región de la cabeza, cuello o a nivel de trocánter mayor y menor de la cadera. Se estima que 50% de estas afectan el cuello del fémur, 80% se dan en mujeres y estas ocurren principalmente en adultos mayores de 55 años. Es importante recalcar que esta patología tiene un 20-30% de mortalidad dentro del primer año posterior a la lesión, y que más del 50% será incapaz de reincorporarse a sus actividades de la vida cotidiana¹. La mayoría de los pacientes que la padecen presenta una patología sistémica asociada (siendo las más frecuentes enfermedades cardiovasculares, enfermedades respiratorias, diabetes mellitus, déficit sensoriales o neurológicos, problemas de movilidad o equilibrio, desnutrición y demencia).

Presentación del caso clínico: Mujer de 22 años con antecedente de DM Tipo I diagnosticada a los 10 años, tuberculosis



pulmonar diagnosticada en diciembre de 2016 en tratamiento y desnutrición; quien sufrió caída de su propia altura e inició con dolor y limitación del movimiento de la pierna del lado derecho. A la exploración física dirigida: miembro pélvico derecho con arcos de movilidad de cadera limitados con dolor a nivel de trocánter mayor, presencia de acortamiento clínico de aproximadamente 2 cm y en rotación externa. Se le realizó radiografía AP de pelvis donde se observó un trazo simple a nivel transtrocanterico y fragmentación del trocánter menor. Se le realizó reducción cerrada fijación interna con PBM de tutor, más protección con clavo centromedular para fémur proximal PF 110 x 75 y se interconsulta al servicio de medicina interna, psiquiatría, nutrición y rehabilitación del hospital.

Conclusiones: Las fracturas de cadera son una patología con un elevado índice de morbilidad en un periodo de un año posterior a la lesión. Requieren un abordaje quirúrgico inmediato y un enfoque multidisciplinario para disminuir esta incidencia. El objetivo tras el tratamiento es conseguir el nivel de independencia y de deambulación previos.

Palabras clave: Fractura de cadera; Mortalidad; Factores de riesgo; Manejo multidisciplinario.

^aMédico pasante del servicio social. División de Ortopedia. Hospital General "Dr. Manuel Gea González". Ciudad de México, México.

^bDivisión de Ortopedia. Hospital General "Dr. Manuel Gea González". Ciudad de México, México.

Autor para correspondencia: Ana Cristina King Martínez.

Correo electrónico: anackingm@gmail.com

Recibido: 17-octubre-2018/aceptado: 18-febrero-2019.

Hip fracture: a multi-disciplinary challenge. Case report from a victim on the September 19, 2017 earthquake

Abstract

Introduction: The hip fracture is the bone continuity solution in the head, neck or at the level of the greater and lesser trochanter of the hip. Approximately, 50% of the fractures affect the neck of the femur, 80% occur in women and they occur mainly in adults over 55 years old. It's important to emphasize that this pathology has a 20-30% mortality within the first year after the injury and more than 50% will be unable to rejoin their daily activities¹. The majority of patients who suffer from it have an associated systemic pathology (the most frequent being cardiovascular diseases, respiratory diseases, diabetes mellitus, sensory or neurological deficits, mobility or balance problems, malnutrition and dementia).

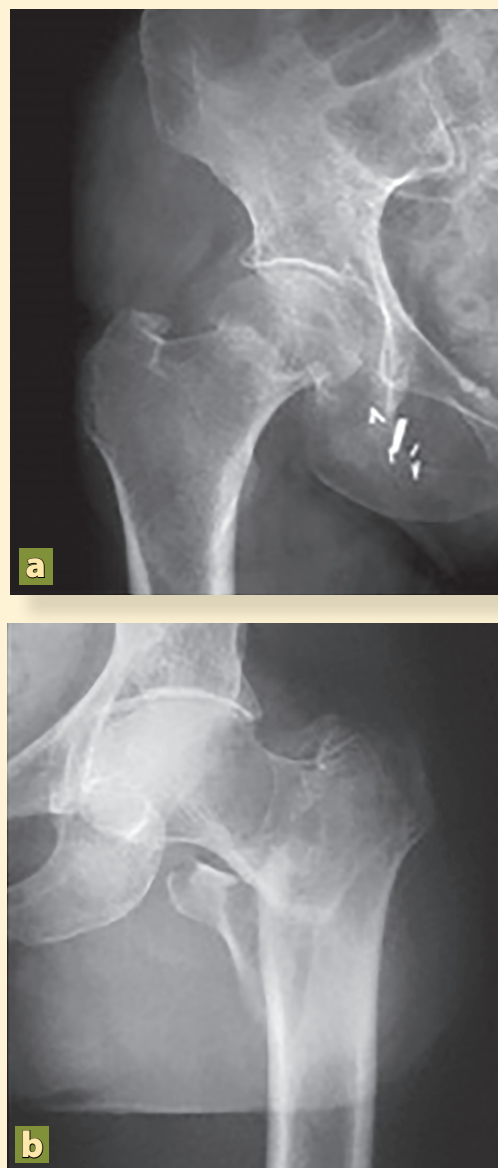
Case report study: 22-year-old female with a history of DM Type I diagnosed at age 10, in treatment for a pulmonary tuberculosis diagnosed in December of 2016, and malnutrition. She suffered a fall, starting with pain and limited movement in the leg on the right side. On the directed physical examination: right pelvic member with limited hip arc movement with pain at the level of greater trochanter, presenting clinical shortening of approximately 2 cm and in external rotation of the leg. An AP pelvis radiography was performed where a simple trace at the transtrochanteric level and fragmentation of the lesser trochanter was observed. A closed reduction with internal fixation with an intramedullary nail for proximal femur PF 110 × 75 was performed and was channeled to interconsultation to the departments of internal medicine, psychiatry, nutrition and rehabilitation of the hospital.

Conclusions: Hip fractures are a pathology with a high rate of morbidity and mortality in a period of one year after the injury. They require an immediate surgical solution and a multidisciplinary approach to reduce the incidence of complications. The objective after the treatment is to achieve the same amount of independence and ambulation as before the injury.

Key words: Hip fracture; Mortality; Risk factors; Multidisciplinary approach.

INTRODUCCIÓN

La fractura de cadera es un reto para los sistemas de salud en todo el mundo por su frecuencia y su alto costo económico, así como por su elevada incidencia



**Figura 1. a) Fractura intracapsular.
b) Fractura extracapsular.**

de morbilidad y mortalidad. Se estima que entre el 2 y 7% fallecerán durante la fase hospitalaria aguda, entre 6 y 12% durante el primer mes posterior a la fractura, y entre el 17 y 33% al cabo del primer año de la fractura debido a complicaciones de esta². Se pueden clasificar en fracturas intracapsulares o extracapsulares (**figura 1**). Esta distinción anatómica es importante, ya que reflejará la probabilidad



Figura 2. La balsa que tiene que usar la paciente para poder llegar a su casa.



Figura 3. Fotografía tomada por trabajo social del lugar donde habita la paciente.

con la que se verá afectado el suministro de sangre a la cabeza femoral.

Las fracturas intracapsulares son fracturas localizadas en la cabeza femoral, una zona que compromete de manera importante la irrigación sanguínea.

En el cuadro clínico se verá clínicamente acortamiento y rotación externa, y el tratamiento será artroplastia. Dentro de su complicación más importante está la necrosis avascular por la irrigación sanguínea previamente mencionada. Por otro lado, las fracturas extracapsulares tienden a desplazarse por acción de la musculatura, se verá clínicamente acortamiento, rotación externa más equimosis. El tratamiento será la osteosíntesis y su complicación más frecuente es la consolidación viscosa.

La cirugía de fractura de cadera es una emergencia. Hay evidencia de que la cirugía temprana disminuye el riesgo de muerte y disminuye también la incidencia de úlceras por presión. Así mismo, la cirugía temprana disminuye la sintomatología y está asociada a una recuperación de la funcionalidad e independencia temprana^{3,6}.

Se ha determinado que la supervivencia no dependerá del tipo de tratamiento quirúrgico, sea este un implante de fijación interna o una prótesis para sustitución de la articulación, se ha visto que un factor determinante para el pronóstico es la presencia de enfermedades sistémicas².

CASO CLÍNICO

Mujer de 22 años, originaria y residente de la ciudad de México. Cuenta con los antecedentes de diabetes mellitus tipo 1 (DM1) diagnosticada a los 10 años, así como tuberculosis pulmonar diagnosticada y tratada en el Instituto Nacional de Enfermedades Respiratorias (INER) en diciembre 2016, aunado a desnutrición.

La paciente vive en condiciones desfavorables para su condición, ya que no cuenta con los servicios básicos de urbanización y requiere de una balsa para poder llegar a su casa, en la que cohabita con su hermana, cuñado y su sobrina, en un solo cuarto (**figura 2**). La casa está improvisada parcialmente de láminas de asbesto, tiene piso de tierra y es irregular, con presencia de raíces e importante humedad en el suelo que se filtra hacia las pocas paredes de la casa. El cuarto mide aproximadamente 7 × 5 m y no tiene divisiones. Algunas de las paredes y la ventana se encuentran improvisadas con plástico y cartón (**figura 3**).

El día 19 de septiembre de 2017 fue víctima del

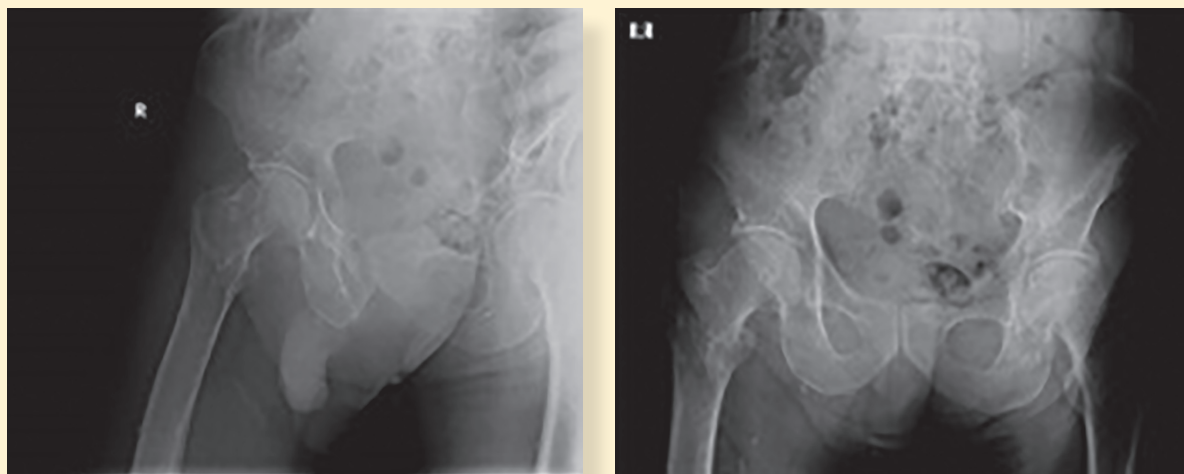


Figura 4. Radiografía AP pelvis con trazo simple a nivel transtrocanterico con impactación en varo de 120° con acortamiento de aproximadamente 38 mm, así como fragmentación del trocánter menor (29/09/17).

sismo, cayó de su propia altura por unas escaleras, empezó así su padecimiento. Inició con dolor y limitación del movimiento de la pierna del lado derecho. Sin embargo, no es sino hasta el 28 de septiembre que pudo salir de su casa y ser ingresada al servicio de urgencias del hospital por presentar fractura de cadera derecha, infección por *Mycobacterium bovis* diseminada (en tratamiento, fase esterilizante), DM1 no controlada en tratamiento, hipoalbuminemia y un desequilibrio hidroelectrolítico (hipokalemia leve e hipomagnesemia).

Después de ser estabilizada por sus patologías de base, se interconsultó a nuestro servicio. A la exploración física dirigida encontramos miembro pélvico derecho con arcos de movilidad de cadera limitados con dolor a nivel de trocánter mayor, así como presencia de acortamiento clínico de aproximadamente 2 cm y en rotación externa. A nivel de rodilla y tobillo arcos de movilidad limitados por dolor. Fuerza por grupos musculares no valorables, sensibilidad de L1-S1 conservada y llenado capilar de 2 segundos.

Se le solicitó a la paciente una radiografía anteroposterior (AP) de pelvis donde se observó un trazo simple a nivel transtrocanterico con impactación en varo de 120° con acortamiento de aproximadamente 38 mm, así como fragmentación del trocánter

menor (**figura 4**) por lo que se da el diagnóstico de una fractura de cadera derecha transtrocanterica, desplazada, angulada. Se clasifica como una fractura 31 a 2.3 AO reciente y cerrada, por lo cual se decide manejo quirúrgico.

El día 02 de octubre de 2018, la paciente fue ingresada a quirófano y se le realizó una reducción cerrada fijación interna con principio biomecánico (PBM) de tutor, más protección con clavo centro-medular para fémur proximal PF 110 × 75 mm. El procedimiento quirúrgico se llevó a cabo sin complicaciones y posteriormente se interconsultó a los servicios de medicina interna para llevar un adecuado control glicémico, nutrición para tratar la desnutrición y al servicio de psiquiatría del hospital quienes le diagnosticaron un trastorno depresivo crónico, por lo que dejan manejo ansiolítico y anti-depresivo. Así mismo, se interconsultó al servicio de rehabilitación para inicio de movilización temprana.

El día 04 de octubre de 2018 fue dada de alta con cefalexina, paracetamol, celecoxib, pradaxar, insulina NPH e insulina rápida. Se habló con trabajo social para que realizaran visitas domiciliarias secuenciales a fin de valorar evolución y adecuado seguimiento de las indicaciones. Se inició seguimiento con radiografías de control en las que se observó el material de osteosíntesis en adecuada

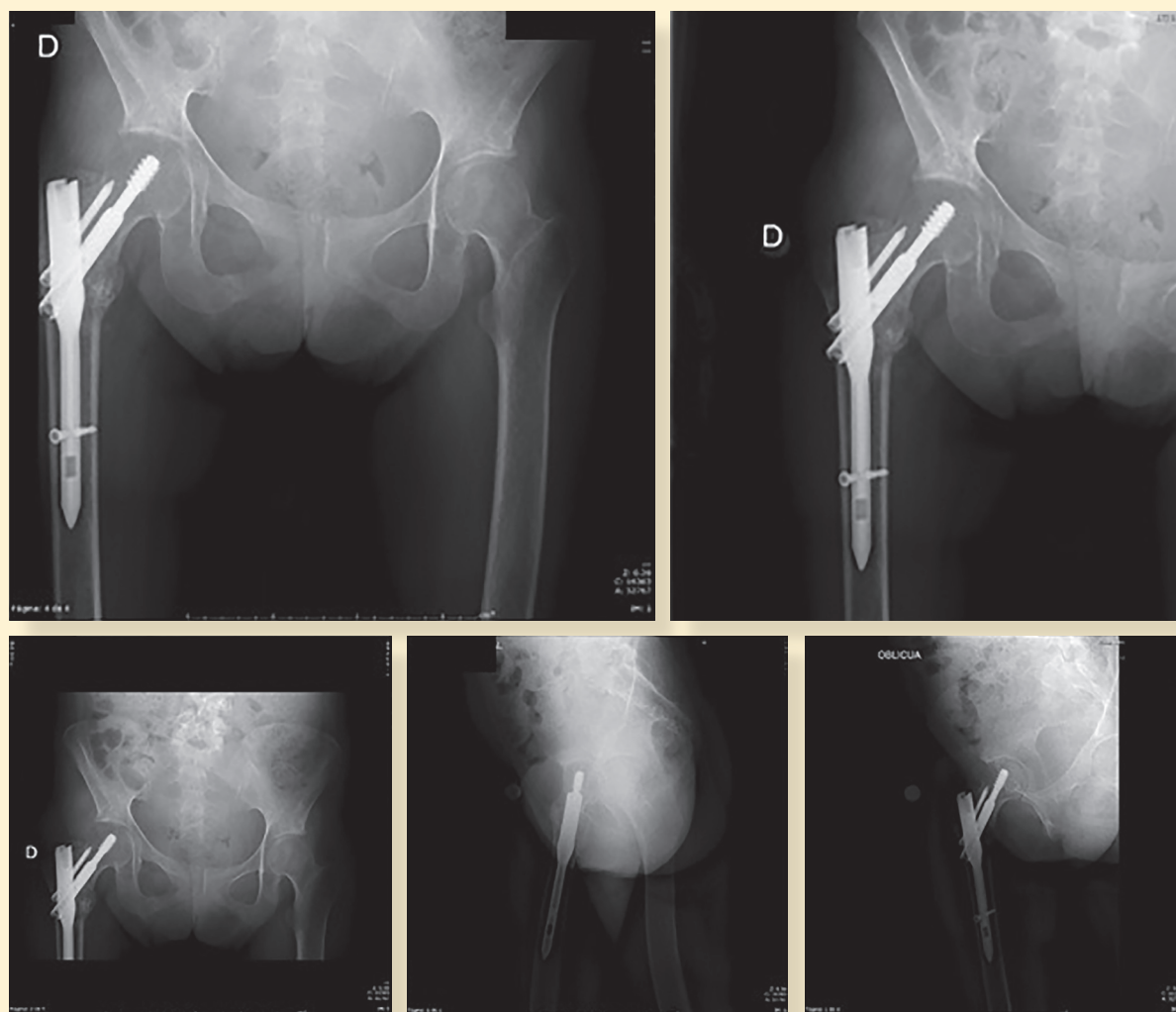


Figura 5. Radiografías de 1 mes y medio posterior a la cirugía. No se observan datos de aflojamiento, la fractura continúa reducida y se observan datos de consolidación (17/11/17).

situación, sin datos de aflojamiento o fatiga, logrando así una adecuada reducción de la fractura (**figura 5**). Trabajo social determinó las condiciones en las que vive la paciente, por lo que se propusieron encontrar una solución.

En un inicio, la paciente se negaba a caminar, no comía, refería que todo lo que comía le causaba diarrea, no asistía a las consultas subsecuentes por falta de dinero. Trabajo social continuó visitándola hasta que encontraron la manera de apoyarla para

recibir un manejo multidisciplinario en el hospital sin costo alguno.

Gracias al apoyo de los diferentes servicios que la atendieron en el hospital y del empeño de trabajo social, la paciente presenta una adecuada, aunque un poco tardía, recuperación de su padecimiento. A la fecha ha ganado peso, tiene su diabetes controlada, continúa en seguimiento de la tuberculosis por parte del INER, hoy puede caminar y ha recuperado un poco de su independencia perdida (**figura 6**).

CONCLUSIONES

La fractura de cadera es la solución de continuidad ósea en la región de la cabeza, cuello o a nivel de trocánter mayor y menor de la cadera. Es un reto multidisciplinario debido a su alta morbilidad y mortalidad, su frecuencia, así como su alto costo económico.

De estas, 50% afectan el cuello del fémur, 80% son mujeres y ocurren principalmente en mayores de 55 años. Del 20-30% fallecerán durante el primer año posterior a la lesión. Se calcula que, de 40,000 pacientes, fallecerán 10,000 durante los 12 meses posteriores². Se dice que, de 100 pacientes con diagnóstico de cáncer de pulmón, sobrevive el 44% al año; mientras que, de 100 pacientes con fractura de cadera, sobrevive el 60% al año.

El tratamiento está basado en 3 puntos importantes: el manejo del dolor, la tromboprofilaxis⁵ (trombosis vena profunda [TVP], tromboembolia de pulmón [TEP]) y la osteosíntesis/artroplastia).

Ahora, la pregunta sería, ¿cómo podemos impactar en este padecimiento? El pronóstico del paciente dependerá de la atención temprana multidisciplinaria, no solo del servicio de ortopedia, sino de los demás servicios que puedan involucrarse para darle al paciente una atención integral, así como la integración de trabajo social.

Se ha visto que pacientes que reciben una atención oportuna y se les realiza cirugía temprana, tienen un mejor pronóstico en cuanto a funcionalidad y supervivencia. Así como se ha demostrado que la intervención de trabajo social en la vida y padecimiento de los pacientes ha tenido un alto impacto en cuanto a mejorar su supervivencia y sus oportunidades de recuperar su independencia. ●

REFERENCIAS

1. Lovato-Salas F, Luna-Pizarro D, Oliva-Ramírez SA, et al. Prevalencia de fracturas de cadera, fémur y rodilla en la Unidad Médica de Alta Especialidad Hospital de Traumatología y Ortopedia Lomas Verdes del Instituto Mexicano del Seguro Social. *Acta Ortopédica Mexicana*. 2015;29(1):13-20.
2. Negrete-Corona J, Alvarado-Soriano JC, Reyes-Santiago LA. Fractura de cadera como factor de riesgo en la mortalidad en pacientes mayores de 65 años. Estudio de casos y controles. *Acta Ortopédica Mexicana*. 2014;28(6):352-62.
3. Fernández MA, Griffin XL, Costa ML. Management of hip fracture. *Br Med Bull*. 2015 Sep;115(1):165-72.

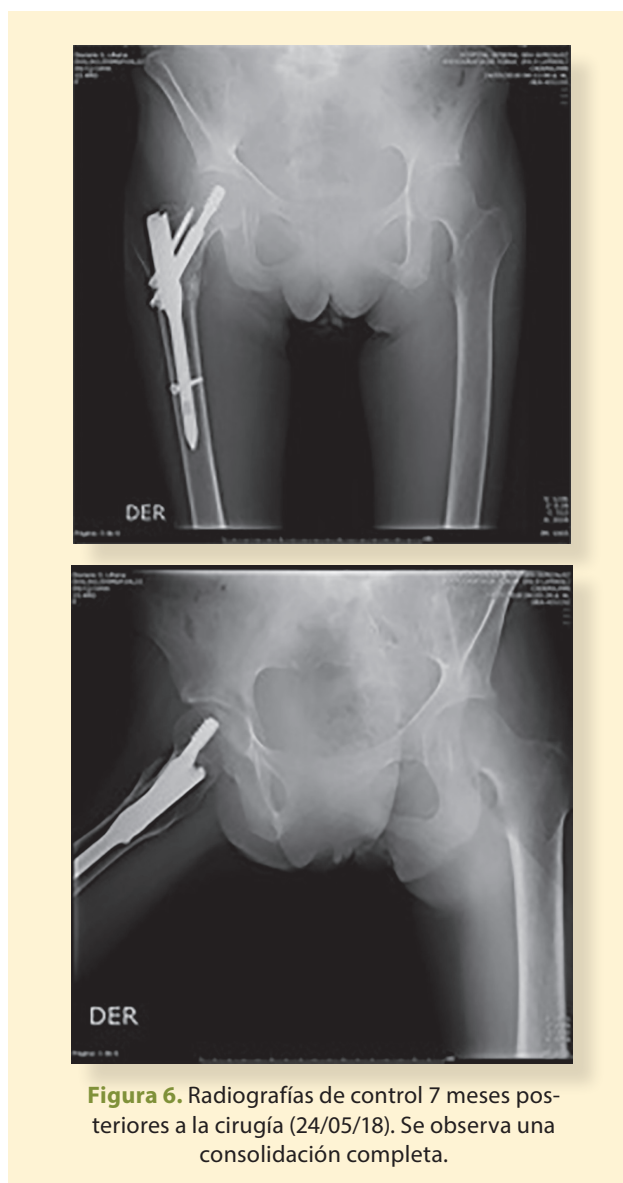


Figura 6. Radiografías de control 7 meses posteriores a la cirugía (24/05/18). Se observa una consolidación completa.

4. Mattos CA, Jesus AA, Floter M, et al. Reproducibility of the Tronzo and AO classifications for transtrochanteric fractures. *Rev bras ortop*. 2015;50(5):495-500
5. Flevas D, Megaloikonomos P, Dimopoulos L, et al. Thromboembolism prophylaxis in orthopaedics: an update. *EFORT Open Rev*. 2018;3:136-48.
6. MacReady N. Hip Surgery Delays Increase Mortality Risk in Older Patients. *Medscape*. August 07, 2018. Disponible en <https://www.medscape.com/viewarticle/900339>
7. Reguant F, Arnau A, Lorente JV, et al. Efficacy of multidisciplinary approach on postoperative morbidity and mortality of elderly patients with hip fracture. *Journal of Clinical Anesthesia*. 2019;53:11-9.