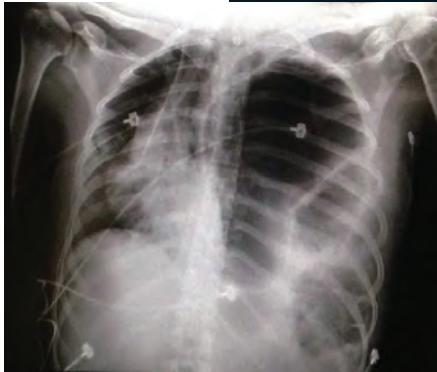

# Hernia de Bochdalek en adulto: una entidad extremadamente infrecuente



## Reporte de caso

*Aldrim Isaac Toral Chan<sup>a</sup>, Abel Palacios Padrón<sup>a</sup>,  
Romeo Castillo Castellanos<sup>a</sup>, Ricardo Vázquez Hernández<sup>a,b</sup>*

### Resumen

**Introducción:** La hernia de Bochdalek es el tipo de hernia diafragmática congénita más frecuente. Existen menos de 200 reportes en adultos, lo cual representa el 5% de la literatura médica. Por lo que su diagnóstico es excepcional.

**Caso clínico:** Mujer de 23 años de edad, ingresó referida de su unidad de salud con diagnóstico de neumotórax espontáneo tras presentar dolor en el hemitórax izquierdo y disnea 24 horas posteriores a trabajo de parto. En el servicio de urgencias se colocó sonda endopleural; sin embargo, al no obtener reexpansión pulmonar, se solicitó TAC simple toracoabdominal e interconsulta con los servicios de radiología y cirugía. Se realizó diagnóstico de hernia de Bochdalek encarcelada y laparotomía urgente con cierre primario del defecto herniario. Cursó con adecuada evolución y fue egresada al cuarto día postoperatorio.

**Discusión:** El diagnóstico de hernia de Bochdalek se asocia a errores diagnósticos hasta en 38% de los casos, dada su baja incidencia y variedad de presentación clínica. En este caso se

realizó un diagnóstico inicial de neumotórax con colocación de sonda endopleural, lo cual pudo haber ocasionado graves consecuencias.

**Conclusión:** El diagnóstico de hernia de Bochdalek representa un reto ya que el retraso del manejo se asocia a riesgo elevado de complicaciones.

**Palabras clave:** *Hernia de Bochdalek; hernia diafragmática congénita; adulto.*

### Bochdalek hernia in adult: an extremely infrequent entity

#### Abstract

**Introduction:** The Bochdalek hernia is the most common congenital diaphragmatic defect. There are less than 200 cases reported in adults, which represent about 5% of the cases in medical literature; therefore, its diagnosis is hard to make.

**Clinic case:** A 23-year-old female patient who was referred from her medical institution with a diagnosis of spontaneous pneumothorax after suffering from left hemithorax pain and dyspnea 24 hours after undergoing labor. At the emergency room, an endopleural tube was placed, but since there was no pulmonary re-expansion, an unenhanced CT scan was performed and a medical petition was requested to the radiology and surgery department. A diagnosis of incarcerated Bochdalek hernia was made and the patient underwent an emergency laparotomy with primary closure. She recovered

<sup>a</sup>Servicio de Cirugía General. Hospital Regional de Alta Especialidad Dr. Juan Graham Casasús. Secretaría de Salud. Villahermosa, Tabasco, México.

<sup>b</sup>Especialidad en Cirugía General. Universidad Juárez Autónoma de Tabasco. Villahermosa, Tabasco.

\*Autor de correspondencia: Toral Chan Aldrim Isaac. Correo electrónico: aldrim\_90@hotmail.com

Recibido: 02-octubre-2019. Aceptado: 07-enero-2019.

successfully and was discharged from hospital on the fourth postoperative day.

**Discussion:** Bochdalek hernia is misdiagnosed in about 38% of the cases because of its low incidence and the different types of clinical presentations. In this case, the main diagnosis was initially a spontaneous pneumothorax with endopleural seal placement, which could have caused several complications.

**Conclusion:** The Bochdalek hernia represents a diagnostic challenge because delaying its management is associated with high-risk complications.

**Key words:** *Bochdalek hernia; congenital diaphragmatic hernia; adult.*

## INTRODUCCIÓN

Las hernias diafrágicas ocurren en uno de cada 3,000 nacimientos, el tipo más frecuente es la de Bochdalek, la cual fue descrita por primera vez en 1948 por Víctor Alexander Bochdalek<sup>1</sup>. Se define como un defecto posterolateral del diafragma, por lo regular se presenta con mayor frecuencia en el lado izquierdo (85%), con discreto predominio en mujeres. Su presentación en adultos es extremadamente rara (5%), existen menos de 200 casos reportados<sup>2</sup>. Se produce por defecto de cierre del conducto pleuroperitoneal durante el desarrollo embriológico del diafragma, entre las semanas 8 y 10 de vida<sup>1</sup>.

La mayoría de los casos se diagnostica de manera incidental, ya que cursan asintomáticos<sup>1</sup>. Los síntomas más frecuentes son dolor abdominal (62%) y síntomas respiratorios (40%)<sup>1,3</sup>.

Existen factores predisponentes (actividad física vigorosa, tos, constipación, estornudo, buceo y comidas copiosas) que favorecen la manifestación clínica. El mecanismo principal es el aumento de la presión intraabdominal. El embarazo se encuentra presente en 34% de los casos<sup>1,4</sup>.

## DESCRIPCIÓN DEL CASO

Paciente femenino de 23 años de edad sin comorbilidades ni alergias. Menarca a los 14 años. Inicio de vida sexual activa (IVSA): 18 años. G:2, P:2, C:0, A:0. Ingresó al servicio de urgencias referida por su unidad médica con diagnóstico de neumotórax espontáneo 24 horas posteriores al parto, por

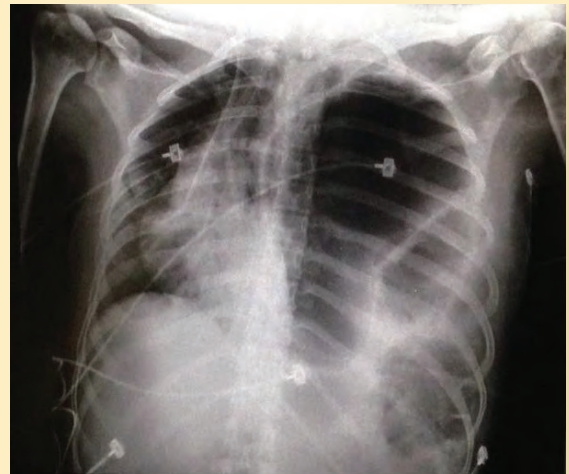

Foto: Otorgada por los autores

**Figura 1.** Radiografía portátil de tórax. Se aprecia desplazamiento del mediastino con presencia de contenido abdominal en hemitórax izquierdo.

presentar dolor en el hemitórax izquierdo, así como dificultad respiratoria.

Al examen físico se encontró consciente, orientada, moderadamente hidratada, con presencia de sonda nasogástrica con gasto de característica fecal. Tórax con aumento de volumen hemitórax izquierdo, así como disminución de movimientos de amplexión y amplexación, a la auscultación destaca la presencia de ruidos peristálticos y timpanismo a la percusión del mismo lado. Abdomen blando depresible, peristalsis disminuida sin irritación peritoneal, se palpa útero en involución. Extremidades sin alteraciones.

En sus exámenes de laboratorio se destacó: Hb 10 g, leucos 11 000, neutrófilos 76%, plaquetas 153,000, albúmina 2.9 g/dL, pH 7.56, HCO<sub>3</sub> 21.40 mmol/dL, PCO<sub>2</sub> 23.40 mmol/dL, Sat 99%, lactato 1.60.

En el servicio de urgencias se solicitó radiografía de tórax portátil donde se identificó una gran imagen heterogénea que ocupaba en su totalidad el hemitórax izquierdo, el cual presentaba contornos lobulados, bien definidos, así como niveles hidroaéreos, con desplazamiento del mediastino y pérdida de los bordes del hemidiafragma izquierdo (**figura 1**). Se realizó diagnóstico de neumotórax espontáneo, motivo por el cual se colocó sello de

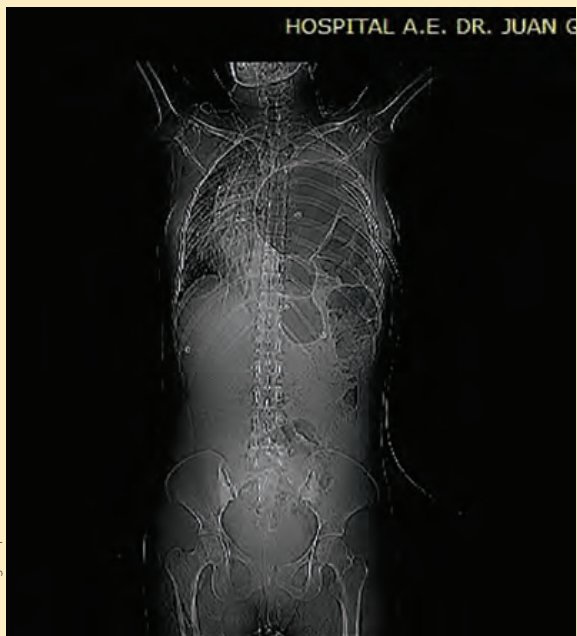


Foto: Otorgada por los autores

**Figura 2.** Scout. Ausencia de expansión pulmonar a pesar de la colocación de sonda endopleural. No hay datos de perforación de víscera hueca.

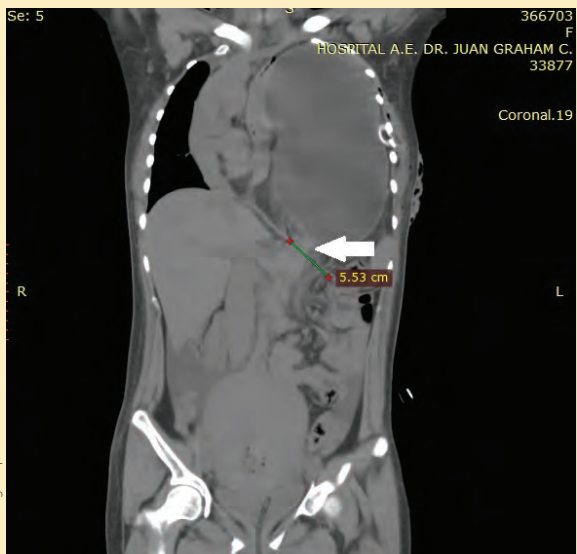

Foto: Otorgada por los autores

**Figura 4.** Tac simple toracoabdominal. Corte Coronal. Defecto diafragmático posterolateral izquierdo de aproximadamente 55 mm.

agua endopleural. Sin embargo, ante la ausencia de expansión pulmonar, se solicitó tomografía axial computarizada (TAC) simple toracoabdominal. Diez

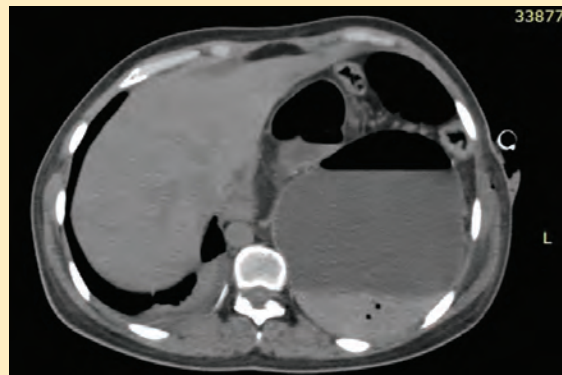


Foto: Otorgada por los autores

**Figura 3.** Tac simple toracoabdominal corte axial. Se aprecia ocupación del hemitórax izquierdo por contenido abdominal con pérdida de volumen y con broncograma aéreo en pulmón izquierdo.

horas después de su ingreso, la paciente presentó exacerbación de los síntomas respiratorios sin ameritar intubación orotraqueal, dada su evolución se interconsultó al servicio de cirugía general y al de imagenología.

El servicio de radiología observó en el Scout imágenes compatibles con asas intestinales dilatadas con niveles hidroaéreos, los cuales presentaban migración hacia el hemitórax izquierdo con desplazamiento del mediastino a la derecha, con presencia de sonda endopleural sin datos que sugieran perforación intestinal en ese momento (**figura 2**).

En la TC simple en corte axial, destacó la protrusión del estómago, asas intestinales y grasa mesentérica, a través de un defecto herniario posterior que ocupa hasta un 90% del hemitórax izquierdo, provocando pérdida de volumen del pulmón ipsilateral y atelectasias segmentarias basales derechas (**figura 3**). En el corte coronal, se identificó un defecto herniario posterior y lateral de aproximadamente 55 mm, además de una importante distensión del estómago, desplazamiento cefálico del bazo y asas intestinales, con compresión y desplazamiento caudal del lóbulo hepático izquierdo (**figura 4**). Se integró diagnóstico clínico y radiológico de hernia de Bochdalek incarcerationada.

Diecinueve horas después de su ingreso se realizó laparotomía urgente, en la cual se encontró: defecto diafragmático posterolateral izquierdo, con anillo

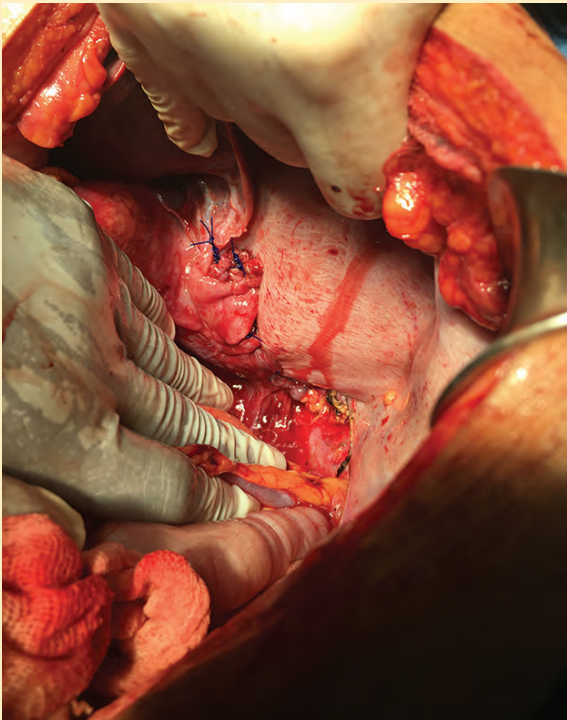


Foto: Otorgada por los autores

**Figura 5.** Defecto posterolateral izquierdo de aproximadamente 9 cm de diámetro.

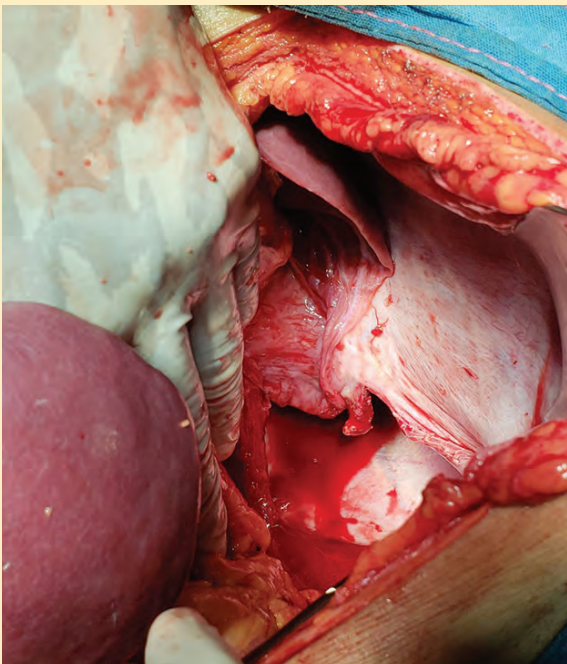


Foto: Otorgada por los autores

**Figura 6.** Cierre del defecto con puntos separados prolene del 1.

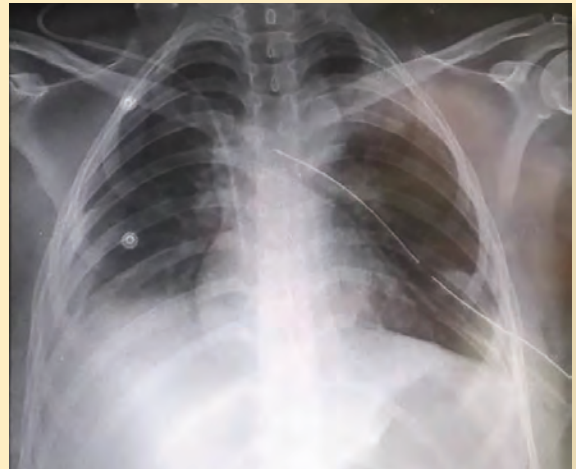

Foto: Otorgada por los autores

**Figura 7.** Radiografía de control postoperatorio en la que se observa adecuada reexpansión de parénquima pulmonar.

herniario de aproximadamente 10 cm de diámetro, contenido (estómago, duodeno, colon transverso, bazo, asas de delgado). Se realizó cierre primario con puntos separados con prolene del 1 (**figuras 5 y 6**) y recolocación de sello endopleural. La paciente se pasó estable a recuperación y posteriormente al piso de cirugía general, donde cursó con adecuada evolución. Se realizó radiografía de control postoperatorio (**figura 7**) en la cual se aprecia adecuada reexpansión de parénquima pulmonar. A las 12 horas postoperatorias inició vía oral, se retiró la sonda endopleural a las 72 h y fue egresada a su domicilio al cuarto día postoperatorio.

### DISCUSIÓN

El diagnóstico de hernia de Bochdalek en adulto es infrecuente y posee variedad de presentaciones clínicas, lo cual se asocia a error diagnóstico hasta en 38% de los casos<sup>1,5</sup>. Dentro de los principales diagnósticos erróneos destacan: hidroneumotórax, hemotórax, empiema y neumonía<sup>1</sup>. La paciente contaba dos factores predisponentes: embarazo y trabajo de parto, aunado al cuadro clínico y tele de tórax debieron hacer sospechar el diagnóstico.

La radiografía de tórax sigue siendo un estudio inicial que aporta información básica para poder realizar el diagnóstico diferencial de un neumotórax, el cual se caracteriza por el aumento de la

radiolucidez periférica (dependiente del volumen), visualización de los bordes de la pleura visceral que se dibuja como una línea radiopaca fina, y recordar que el desplazamiento del mediastino solo está presente en el neumotórax a tensión. En la radiografía de la paciente se presentó el desplazamiento del mediastino, ocasionado por el efecto de masa de las estructuras intraabdominales; además de que se alcanzan a delimitar imágenes compatibles con asas intestinales con niveles hidroaéreos que se confirman el corte sagital del Scout.

Existen otros métodos de imagen que son útiles para evaluar la integridad del diafragma, estudios dinámicos como la fluoroscopia y el ultrasonido han tomado un papel importante debido a su disponibilidad y portabilidad<sup>6,7</sup>. La resonancia magnética es un estudio que no emplea radiación ionizante, posee sensibilidad y especificidad de hasta 99%; sin embargo, su demora, poca disponibilidad y los altos costos, no permiten que sea un método recomendable como estudio inicial<sup>1,8</sup>. El *gold* estándar continúa siendo la tomografía simple y contrastada, ya que permite la evaluación del defecto, así como de los órganos involucrados, posee sensibilidad de 78% y especificidad de 100%<sup>1,4</sup>. El manejo quirúrgico está indicado en todos los pacientes con diagnóstico de hernia diafragmática, incluso quienes cursan asintomáticos debido al riesgo elevado de estrangulación<sup>1,3</sup>. Respecto del embarazo, las pacientes que cursan asintomáticas o quienes se diagnostican de manera incidental pueden programarse para reparación electiva durante el segundo trimestre<sup>1</sup>. La presencia de datos de oclusión intestinal es indicación de manejo quirúrgico urgente independientemente del momento del embarazo en que se presente debido al alto riesgo de estrangulación<sup>1,5</sup>. En caso de detectarse en el tercer trimestre del embarazo, se sugiere evitar el trabajo de parto y realizar la reparación electiva durante el puerperio<sup>1</sup>.

La paciente cursó con datos de oclusión posterior al parto, lo cual es indicación urgente de manejo quirúrgico. En estas circunstancias se sugiere abordaje abdominal; sin embargo, en los casos electivos el abordaje por laparoscopia o toracoscopia es lo indicado dada su baja mortalidad 5 vs 32% en laparotomía de urgencia<sup>1,2</sup>.

La mayoría de los autores sugiere la colocación de malla en defectos mayores a 8 cm<sup>1</sup>, desafortunadamente en este caso no fue factible debido a que no se contaba con el insumo, motivo por el cual se realizó cierre primario.

## CONCLUSIÓN

El diagnóstico de hernia de Bochdalek representa un reto dada su baja incidencia y síntomas inespecíficos. Es importante realizar una adecuada anamnesis y exploración física, ya que el error diagnóstico puede ocasionar graves complicaciones.

## FINANCIAMIENTO

No se recibió patrocinio de ningún tipo para llevar a cabo este artículo.

## CONFLICTO DE INTERESES

Los autores declaran no tener ningún conflicto de intereses. ●

## REFERENCIAS

1. Oneil Machado N. Laparoscopic Repair Of Bochdalek Diaphragmatic Hernia in Adults. *N Am J Med Sci*. 2016;8(2):65-74.
2. Schumacher L, Gilbert S. Congenital Diaphragmatic Hernia in the Adult. *Thorac Surg Clin*. 2009;19:469-72.
3. Hamid KS, Rai SS, Rodríguez JA. Symtomatic Bochdalek Hernia in an Adult. *JSLs*. 2010 Apr-Jun;14(2):279-81. doi: 10.4293/108680810X12785289144719
4. Matsudera S, Nakajima M, Takahashi M, Muroi H, Kikuchi M, Shida Y et al. Laparoscopic surgery for a Bochdalek hernia triggered by pregnancy in an adult woman: A case report. *Int J Surg Case Rep*. 2018;48:10-5. doi: 10.1016/j.ijscr.2018.04.028
5. Testini M, Girardi A, Isernia RM, De Palma A, Catalano G, Pezzolla A, Gurrado A. Emergency surgery due to diaphragmatic hernia: case series and review. *World J Emerg Surg*. 2017 May 18;12:23. doi: 10.1186/s13017-017-0134-5. eCollection 2017.
6. Nason LK, Walker CM, McNeeley MF, Burivong W, Fligner CL, Godwin JD. Imaging of the diaphragm: anatomy and function. *Radiographics*. 2012 Mar-Apr;32(2):E51-70.
7. Rodríguez Molina A, Rodríguez Pavón C, González Fernández M, Fernández-Crehuet Serrano C, Atencia Ballesteros M, Tapia Guerrero A; Malaga/ES. Hernias diafragmáticas en Urgencias: complicaciones agudas y revisión de casos. *SERAM*. 2014 / S-0740.
8. Mullins ME, Stein J, Saini SS, Mueller PR. Prevalence of incidental Bochdalek's hernia in a large adult population. *AJR Am J Roentgenol*. 2001 Aug;177(2):363-6.